SPG
SOCIEDADE PORTUGUESA DE GINECOLOGIA

SOCIEDADE PORTUGUESA DE ONCOLOGIA

SPRO

SPAP
Sociedade Portuguesa de Anatomia Patológica

SPRMN

SPGH

CANCRO GINECOLÓGICO

Consensos Nacionais 2020

CANCRO GINECOLÓGICO

Consensos Nacionais 2020

ÍNDICE

005 CUIDADOS PERIOPERATÓRIOS: RECOMENDAÇÕES

009 CANCRO DO COLO DO ÚTERO

031 CANCRO DO ENDOMÉTRIO

063 CARCINOMA DO OVÁRIO, DA TROMPA E DO PERITONEU

105 TUMORES NÃO EPITELIAIS DO OVÁRIO

125 CANCRO DA VAGINA

137 CANCRO DA VULVA

159 NEOPLASIA DO TROFOBLASTO GESTACIONAL

179 SARCOMAS UTERINOS

PARTICIPANTES

Alexandra Pregal, Alexandra Sofia, Alfredo Gouveia, Almerinda Petiz, Ana Berta Sousa, Ana Costa Braga, Ana Félix, Ana Francisca, Ana Isabel Belo, Ana Luisa Catarino, Ana M. Osório Palha, Ana Paula Machado, Ana Rodrigues, Ana Sofia Moreira, Andreia Relva, Antónia Furtado, Berta López, Caral Bartosch, Carlos Filipe Abrantes, Carolina Camacho, Catarina Travancinha, Cláudia Andrade, Cristina Frutuoso, Deolinda Pereira, E. Castelo Branco, F. Nogueira Martins, Fátima Vaz, Filomena Santos, Gabriela Gasparinho, Gabriela Sousa, Henrique Nabais, Hugo Gaspar, Inês Nobre-Góis, Isabel Henriques, Isabel Macedo Pinto, J. Silva Pereira, Joana Belo, Joana Bordalo e Sá, Joana Ferreira, Joana Pardal, Joana Rodrigues, João Abrantes, João Cruz, João Fonseca, José Alberto Moutinho, José Luís Esteves de Sá, Lúcia Correia, Luís Vieira Pinto, Luísa Carvalho, M. Beatriz Mira, Manuel Pontes, Manuel Teixeira, Manuela Martins, Margarida Barros, Margarida Bernardino, Margarida Borrego, Maria Ana Serrado, Maria Botto, Maria Brito Fortunato Ruivo, Maria Helena Oliveira, Maria João Andrade, Maria José Brito, Maria José Pires, Maria Lurdes Guerra Batarda, Maria Lurdes Silva Salgado, Maria Rosário Couto, Mariana Lima, Mariana Malheiro, Mariana Vide Tavares, Marisa Isabel Pazos, Marta Ferreira, Miguel Abreu, Miguel Campo, Mónica Cruz Pires, Mónica Henriques, Noemia Afonso, Nuno Maciel, Nuno Nogueira Martins, Olga Caramelo, Paula Serrano, Paulo Agostinho, Paulo Aldinhas, Paulo Cortes, Paulo José Santos Correia, Raquel Mota, Raquel Portugal, Rita Marques, Rita Nobre Lucas, Rita Sampaio, Rita Sousa, Rita Teixeira Sousa, Rosa Lourenço, Rui Marques, Sara Belião, Sofia Broco, Sofia Custódio, Sofia Maia, Sofia Raposo, Susana Palma Sousa, Tânia Maria Teixeira, Teresa Carvalho, Teresa Diniz, Teresa Margarida Cunha, Teresa Rebelo, Teresinha Amaro, Vanda Patrício, Vanessa Santos, Vera Pereira de Sousa, Vera Veiga, Virgílio Augusto Gomes Flôr.

1 CUIDADOS PERIOPERATÓRIOS: RECOMENDAÇÕES

Nesta edição dos Consensos Nacionais de Ginecologia Oncológica fazem-se algumas recomendações sobre os cuidados perioperatórios a aplicar nas doentes submetidas a cirurgia por cancro ginecológico.

O programa ERAS (*Enhanced Recovery After Surgery*) está estabelecido como uma ferramenta que permite melhorar os resultados clínicos e económicos do sistema de saúde[1-3].

ITEM ERAS	RECOMENDAÇÃO
Informação pré-admissão para cirurgia. Consentimento	:: Informação oral e escrita (reduzem níveis de *stress* até aos 6 meses).
Otimização pré-operatória	:: Medidas para melhorar bem-estar físico e psicológico: exercícios de aeróbica (caminhar, por exemplo) e resistência com vista a melhoria cardio-respiratória, cuidados dietéticos e intervenção psicológica. :: Cessação alcoólica e tabágica, 4 semanas antes da cirurgia. :: Investigação e correção da anemia.
Preparação intestinal	:: Evitar. :: Eventualmente se está prevista cirurgia coloretal e associar antibiótico oral à preparação mecânica.
Jejum pré-operatório e suplemento de carbohidratos	:: Refeição ligeira até às 6h e fluídos até às 2h antes da anestesia (bebidas com 50g de carbohidratos).
Profilaxia tromboembólica	:: Meias elásticas. :: Heparina baixo peso molecular no pré e até 28 dias pós-operatório.
CMI (cirurgia minimamente invasiva)	:: Recomendada, incluindo via vaginal (sempre que haja evidência de iguais resultados oncológicos).
Medicação pré-anestésica	:: Evitar. Prescrição individualizada.
Redução risco infeção ferida operatória	:: Profilaxia antibiótica (cefalosporinas ± cobertura anaeróbios). :: Banho e preparação da pele com solução de cloro-hexidina. :: Normotermia perioperatória. :: Evitar drenos peritoneais, sub-cutâneos e sondas naso-gástricas. :: Controlo da glicémia perioperatória (<200mg/dl, diabéticos e não diabéticos).
Fluídos perioperatórios	:: Objetivo: balanço hídrico zero.
Controlo da dor	:: Analgesia multimodal, evitando opióides. :: Injeção anestésico local nas incisões.
Profilaxia das náuseas e vómitos	:: Utilização ≥2anti-eméticos.
Cateter urinário	:: Idealmente <24h.
Mobilização precoce	:: Idealmente <24h; 6h/dia fora do leito; exercícios com espirómetro.
Nutrição perioperatória	:: Iniciar dieta oral <24h.
Prevenção do *ileus* pós-operatório	:: Euvolémia perioperatória, evicção opióides, dieta oral precoce, café.
PRO (*patient reported outcomes*)	:: Promover a avaliação do perioperatório pelos doentes.

BIBLIOGRAFIA

1. Nelson G, Altman AD, Nick A, Meyer LA, Ramirez PT, Achtari C, *et al.* Guidelines for pre- and intra-operative care in gynecologic/oncology surgery: Enhanced Recovery after Surgery (ERAS®) Society recommendations - Part i. Gynecol Oncol. 2016;
2. Ljungqvist O, Scott M, Fearon KC. Enhanced recovery after surgery a review. JAMA Surgery. 2017;
3. Nelson G, Bakkum-Gamez J, Kalogera E, Glaser G, Altman A, Meyer LA, *et al.* Guidelines for perioperative care in gynecologic/oncology: Enhanced Recovery after Surgery (ERAS) Society recommendations - 2019 update. International Journal of Gynecological Cancer. 2019.

2 CANCRO DO COLO DO ÚTERO

1 INTRODUÇÃO

O cancro do colo do útero é o sexto mais frequente nas mulheres europeias[1], apesar dos avanços significativos no rastreio, diagnóstico e tratamento das lesões prémalignas. Existem grandes disparidades, quer na Europa quer a nível mundial, na incidência, na atuação clinica e na mortalidade[2].

Em Portugal, segundo o Globocan 2018, estima-se a ocorrência de cerca de 750 novos casos por ano, correspondendo a uma incidência de 7,2/100000 e a uma mortalidade de 3,3/100000 habitantes[1].

2
PATOLOGIA

2.1. Classificação histológica

Os principais tipos de carcinomas do colo do útero, de acordo com a classificação adaptada da OMS e IECC (*International Endocervical Adenocarcinoma Criteria and Classification*), organizam-se da seguinte forma:

Carcinoma pavimentocelular/espinocelular/epidermoide associados e não associados a HPV:

Adenocarcinomas endocervicais associados ao HPV:

:: Adenocarcinoma de tipo usual.
:: Adenocarcinoma mucinoso sem outra especificação.
:: Adenocarcinoma mucinoso de tipo intestinal.
:: Adenocarcinoma mucinoso de tipo anel de sinete.
:: Carcinoma estratificado invasivo produtor de mucina (SMILE).

Adenocarcinomas endocervicais não associados ao HPV:

:: Adenocarcinoma de tipo gástrico.
:: Carcinoma de células claras.
:: Carcinoma endometrioide.
:: Carcinoma mesonéfrico.

O carcinoma pavimentocelular/espinocelular/epidermóide é o tipo histológico mais comum, estando a grande maioria (>95%) etiologicamente relacionada com infeção pelo vírus do papiloma humano (HPV). Os adenocarcinomas representam cerca de 25% dos carcinomas do colo, são um grupo muito mais heterogéneo e aproximadamente 15% não estão relacionados a infeção pelo HPV. Recentemente foi proposta uma nova avaliação dos adenocarcinomas endocervicais associados ao HPV que permite avaliar melhor a probabilidade de metastização – Classificação/Sistema Silva[3]. A maioria dos adenocarcinomas não associados ao HPV associa-se a um comportamento mais agressivo.

2.2. Outros parâmetros da Anatomia Patológica úteis para a orientação clínica

O prognóstico dos carcinomas do colo do útero relaciona-se com o tipo histológico, invasão linfovascular, extensão tumoral (volume e estádio), metastização ganglionar e com a presença de HPV[4].

A classificação histológica é principalmente baseada na morfologia do tumor, podendo ser complementada com estudo imuno-histoquímico ou pesquisa de HPV no tumor (por exemplo genotipagem, CISH). Sobretudo nos adenocarcinomas, é sempre importante excluir tratar-se de uma extensão de um carcinoma do corpo uterino ao colo.

Os seguintes subtipos histológicos justificam referenciação a consulta de Genética:

:: **Adenocarcinoma do colo do útero do tipo gástrico** - referenciação à consulta de Genética para avaliação de critérios clínicos para estudo germinativo de Síndrome de *Peutz-Jeghers*.

:: **Carcinoma de células claras** - imunohistoquímica para as proteínas de *mismatch repair* (*MLH1*, *MSH2*, *MSH6*, *PMS2*) ou pesquisa de instabilidade de microssatélites. O estudo imunohistoquímico é preferível porque apresenta maior sensibilidade do que a pesquisa de microssatélites e pode orientar para o gene alterado. Os casos com alteração de expressão das proteínas de MMR ou com instabilidade de microssatélites devem ser referenciados à consulta de genética.

O estadiamento FIGO 2018[5] do carcinoma do colo do útero inclui parâmetros anátomo-patológicos relacionados com a profundidade de invasão, tamanho do tumor e metástases ganglionares. Vem reforçar que:

:: Para a determinação do tamanho do tumor e da profundidade de invasão é necessário ter em consideração todas as excisões anteriores com neoplasia cervical invasiva.

:: Nas peças de conização o carcinoma só deve ser estadiado como FIGO IA se a lesão estiver totalmente incluída na peça (se margens livres). Se as margens intercetarem o carcinoma este pode ser estadiado provisoriamente, mas no mínimo como FIGO IB.

:: Os carcinomas macroscopicamente visíveis são considerados no mínimo estádio IB independentemente da profundidade de invasão microscópica.

No produto de linfadenectomias deve ser considerada a inclusão total dos gânglios para estudo histológico.

A avaliação anátomo-patológica do gânglio sentinela nos carcinomas do colo do útero deve ser efetuada usando um protocolo de ultraestadiamento. **A presença de células tumorais isoladas não altera o estadiamento, mas devem ser reportada**.

2.3. Informação clínica que deve ser referida na requisição de exame anátomo-patológico de carcinoma do colo do útero

:: Técnica de colheita/procedimento cirúrgico com identificação órgão/local de todos os produtos enviados e orientação das peças.
:: História clínica relevante (obstétrica, familiar).
:: Impressão colposcópica.
:: Marcadores tumorais.
:: Resultados anátomo-patológicos prévios (citologia, testes HPV, biópsias, peças).
:: Tratamentos prévios (cirurgia, RT, QT, hormonoterapia ou fármacos que possam modificar a histologia do tumor).

2.4. Requisitos mínimos do relatório anátomo-patológico em carcinoma do colo do útero

Identificação dos produtos recebidos: cone cervical, útero, paramétrios, manga vaginal, ovário (direito/esquerdo), trompa (direita/esquerda), gânglios linfáticos por localização, peças de exenteração.

Lesão/tumor macroscópico: presente/não identificado; descrição.

Dimensões do tumor: três dimensões (cm).

Tipo histológico: classificação OMS/IECC.

Extensão da invasão: espessura máxima de invasão em profundidade (mm); e a espessura da parede do colo uterino na área da máxima invasão (mm).

Invasão linfovascular: presente/não identificada.

Extensão do tumor: aos paramétrios, vagina, anexos; Extensão a outras porções do útero (cavidade endometrial) e a outros órgãos (mucosa vesical/colo-retal) e tecidos (epíploon, peritoneu).

Margens cirúrgicas: sem tumor/com tumor. Distância do tumor a todas as margens (exocolo/endocolo/vagina/radial).

Gânglio sentinela/gânglios linfáticos: número de gânglios isolados e número de gânglios com metástases, micrometástases e células tumorais isoladas, discriminados por localização; extensão extra-ganglionar.

Alterações adicionais: lesão escamosa intraepitelial de baixo e alto grau, adenocarcinoma *in situ*. Distâncias das lesões associadas das margens.

Avaliação de DNA/RNA de HPV nas células tumorais: presente/ausente (quando aplicável).

Resultados de estudo imuno-histoquímico/molecular: (quando aplicável).

Estadiamento pTNM/FIGO.

3 DIAGNÓSTICO

A abordagem de diagnóstico é feita com base no exame ginecológico e na biópsia da lesão.

3.1. Metodologia

:: No caso de lesões visíveis, a biópsia incisional é, em geral, suficiente, sendo efetuada conização quando a primeira não for esclarecedora.
:: O diagnóstico dos estádios IA1 e IA2 só é possível em peça de conização, que inclua a totalidade da lesão.
:: Em caso de margens intercetadas por lesão invasora microscópica em peça de conização (estádio IB), a reconização pode ser efetuada, com o objetivo de adequar o tratamento, de forma a reduzir a morbilidade do mesmo. Deste modo, e de forma individualizada, o tratamento pode ser proposto de acordo com o preconizado para o estádio I.
:: A invasão linfovascular, não alterando o estádio, deve ser indicada pois interfere no plano de tratamento.
:: Os exames complementares de diagnóstico pretendem fornecer informações sobre o tamanho do tumor, o envolvimento ganglionar e a invasão local ou sistémica.
:: Nos tumores localmente avançados (estádios IB3 e ≥IIA2-IVA), quando se admite tratamento com intenção curativa com RT, pode ser considerada a linfadenectomia lomboaórtica, quando a avaliação imagiológica ganglionar por RMN e PET for negativa para metastização[2].
:: Pode ser considerada a serologia HIV[5].

3.2. Exames complementares de diagnóstico

:: RM com indicação de estadiamento de neoplasia do colo do útero em estádios iguais ou maiores que IB.
:: As pacientes com contraindicação para RM fazem TC abdominopélvica.

:: TC torácica na suspeita radiológica de metastização ganglionar lomboaórtica.

:: PET-CT no carcinoma localmente avançado (estádios IB3 e ≥IIA2-IVA) e na recidiva pélvica, quando se admite com intenção curativa QRT ou cirurgia radical.

:: Cistoscopia (quando há suspeita de invasão vesical e RM pélvica inconclusiva).

:: Retossigmoidoscopia (quando há suspeita de invasão retal e RM pélvica inconclusiva).

O que deve constar no relatório de RM[6]

Protocolo e relatório estruturado em anexo 1

:: Tumor visível ou não.

:: Localização do tumor (endocervical, exofítico ou infiltrativo).

:: Dimensões do tumor em três planos.

:: Extensão do tumor primário ao istmo/vagina.

:: Extensão aos paramétrios e tecidos adjacentes.

:: Presença ou não de hidronefrose.

:: Invasão vesical ou retal.

:: Metástases ganglionares ou à distância:

> Gânglios pélvicos maiores que 8mm de menor eixo axial.

> Gânglios para-aórticos maiores que 10mm de menor eixo axial.

> Gânglios inguinais maiores que 15mm de menor eixo axial.

:: Se a doente é candidata a traquelectomia (referir na informação clínica):

> Extensão de endocolo livre em relação ao orifício interno do canal cervical (margem superior) ≥1cm.

> Dimensões do tumor em três planos (maior ou menor que 2cm).

> Dimensões do colo (com pelo menos 2,5cm de eixo sagital).

4
ESTADIAMENTO

FIGO 2018 - Estadiamento do carcinoma do colo do útero[7].

ESTÁDIO I:

O carcinoma está confinado ao colo uterino (excluir extensão ao corpo uterino).

:: **IA** Carcinoma invasivo só diagnosticado por microscopia, com uma profundidade de invasão máxima ≤5mm (a):

:: **IA1** Medida da invasão estromal ≤3mm em profundidade.

:: **IA2** Medida da invasão estromal >3mm e ≤5mm em profundidade.

:: **IB** Carcinoma invasivo com invasão em profundidade >5mm (maior que o estádio IA), lesão limitada ao colo uterino (b):

:: **IB1** Carcinoma invasivo >5mm invasão estromal em profundidade e ≤2cm de maior dimensão.

:: **IB2** Carcinoma invasivo >2cm e ≤4cm de maior dimensão.

:: **IB3** Carcinoma invasivo >4cm de maior dimensão.

ESTÁDIO II:

O carcinoma invade para além do útero, mas não se estende para o terço inferior da vagina nem parede pélvica.

:: **IIA** Envolvimento limitado aos dois terços superiores da vagina sem envolvimento dos paramétrios:

:: **IIA1** Carcinoma invasivo ≤4cm de maior dimensão.

:: **IIA2** Carcinoma invasivo >4cm de maior dimensão.

:: **IIB** Com envolvimento dos paramétrios mas não a parede pélvica.

ESTÁDIO III:

O carcinoma invade o terço inferior da vagina e/ou estende-se à parede pélvica e/ou causa hidronefrose ou rim não funcionante e/ou invade os gânglios linfáticos pélvicos e/ou para-aórticos.

:: **IIIA** Carcinoma que invade até ao terço inferior da vagina, sem extensão à parede pélvica.

:: **IIIB** Extensão à parede pélvica e/ou causa hidronefrose ou rim não funcionante (excluída outra causa).

:: **IIIC** Envolvimento dos gânglios linfáticos pélvicos e/ou para-aórticos, incluindo micrometástases (c), independente do tamanho e extensão do tumor (com anotações r e p) (d):

:: **IIIC1** Só metástases dos gânglios linfáticos pélvicos.

:: **IIIC2** Metástases nos gânglios linfáticos para-aórticos.

ESTÁDIO IV:

O carcinoma estende-se para além da verdadeira pelve ou envolve (biópsia comprovada) a mucosa da bexiga ou reto. Edema bolhoso, como tal, não permite por si só o estádio IV.

:: **IVA** Disseminação aos órgãos adjacentes.

:: **IVB** Disseminação aos órgãos distantes:

:: **(a)** Para suplementar os achados clínicos no que respeita ao tamanho e extensão do tumor em todos os estádios, podem ser usados os achados da imagiologia e patologia. Os achados anátomo-patológicos prevalecem sobre os achados clínicos e imagiológicos.

:: **(b)** O envolvimento dos espaços linfáticos/vasculares, não muda o estádio. A extensão lateral da lesão não é considerada.

:: **(c)** Células tumorais isoladas não alteram o estádio mas devem ser reportadas.

:: **(d)** Notas adicionais de r (imagem) e p (patologia) para indicar os achados usados para alocar o caso em estádio IIIC. Por exemplo, se a imagem indica metástases nos gânglios linfáticos pélvicos, deve considerar-se o estádio IIIC1r e, se confirmado por achados patológicos, estádio IIIC1p. O tipo de modalidade de imagem ou técnicas de patologia devem ser sempre mencionadas. Se houver dúvidas considerar o estádio mais baixo.

5
TRATAMENTO

5.1. Estádios iniciais

:: Nos estádios iniciais, a cirurgia é a abordagem terapêutica preferencial. Pressupõe avaliação radiológica ganglionar negativa[2,8].

:: Sempre que há indicação para estudo ganglionar, a pesquisa do gânglio sentinela (PGS) pode ser considerada[2,5], precedendo a linfadenectomia, desde que integrada em estudos clínicos. A PGS tem a vantagem de permitir o ultraestadiamento e a melhor adequação do tratamento adjuvante. A linfadenectomia pélvica sistemática inclui a abordagem bilateral das fossas obturadora, gânglios ilíacos externos, gânglios ilíacos comuns e pré-sagrados[2,8].

:: A avaliação ganglionar deve preceder a abordagem do útero, estando indicado o estudo intra-operatório de gânglios macroscopicamente suspeitos.

:: No que respeita à via de abordagem, o estudo LACC, que comparou a cirurgia minimamente invasiva com a laparotomia, no tratamento do cancro do colo inicial (IA1 com IVL, IA2 e IB1), mostrou que o intervalo livre de doença e a sobrevida global foram inferiores no ramo da cirurgia minimamente invasiva (CMI)[9]. Ainda que estes resultados requeiram confirmação por outros estudos, o tratamento cirúrgico do carcinoma do colo inicial por CMI, obriga a informação detalhada da doente sobre o risco oncológico associado[8,10].

ESTÁDIO IA1

A conização é terapêutica, desde que as margens estejam livres[2].

A histeRetomia tipo A (Querleu)[11] pode ser considerada, nomeadamente se o planeamento familiar estiver cumprido, se a margem endocervical for positiva para lesão prémaligna e não houver condições para reconização ou se houver dificuldades de seguimento[8]. Na presença de invasão linfovascular, a avaliação ganglionar pode ser considerada[2].

ESTÁDIO IA2

A conização ou a histeRetomia tipo A (Querleu) são terapêuticas[2].

Na presença de invasão linfovascular, deve ser efetuada avaliação ganglionar por linfadenectomia pélvica bilateral, precedida ou não de PGS[2].

Na ausência de invasão linfovascular, a avaliação ganglionar pode ser considerada.

ESTÁDIO IB1

O tratamento *standard* é a histeRetomia tipo C (Querleu)[11] e a linfadenectomia pélvica bilateral deve ser sempre efetuada, precedida ou não de PGS[2].

Em mulheres jovens, com desejo de preservação de fertilidade, pode ser efetuada traquelectomia radical precedida de linfadenectomia pélvica, associada ou não a PGS[2,8].

A radioterapia é um tratamento alternativo eficaz, que deve ser considerado em doentes com condições cirúrgicas desfavoráveis[2].

ESTÁDIO IB2 E IIA1

Nos estádios IB2 e IIA1, a cirurgia ou a radioterapia podem ser escolhidas como tratamento primário, dependendo das características da doente e dos recursos locais. A cirurgia, por permitir a preservação da função ovárica e sexual deve ser a opção terapêutica em mulheres jovens.

A estratégia de tratamento deve ter como objetivo evitar a combinação de cirurgia radical com radioterapia, pelo risco de maior morbilidade[2,8,10,12].

A histeRetomia tipo C e a linfadenectomia pélvica são o tratamento *standard*. Considerar a PGS.

Na situação de identificação intraoperatória de metastização ganglionar, a linfadenectomia pélvica deve ser interrompida e a histeRetomia radical não deve ser efetuada. Nestes casos, a linfadenectomia lomboaórtica, pelo menos até à emergência da artéria mesentérica inferior, deve ser efetuada com objetivo de estadiamento[2,4].

Pode ser considerado, intraoperatoriamente, o *debulking* de adenomegálias de grande volume.

TRATAMENTO ADJUVANTE

Quimiorradioterapia[13]:

- Metastização ganglionar pélvica e/ou lomboaórtica (micrometástases incluídas).
- Margens cirúrgicas positivas (parametrial/vaginal).
- Extensão tumoral aos paramétrios.

Radioterapia: combinação dos seguintes fatores[14]:

- Tumor maior que 4cm.
- Invasão linfovascular.
- Invasão profunda do estroma (>1/3).

Nestes casos, é admissível a vigilância clínica desde que a cirurgia efetuada tenha sido a adequada e realizada em centros com experiência nesta abordagem[2].

Pode ainda ser considerada a radioterapia quando a margem vaginal for curta (<5mm)[15,16].

5.2. Estádios avançados

ESTÁDIO IB3, IIA2, III e IVA

O tratamento standard é a quimiorradioterapia[2,8].

Deve ser efetuada comprovação histológica de adenomegálias radiologicamente suspeitas de metastização (estádio IIICr), quando daí decorram alterações do tratamento.

Pode ser considerada a linfadenectomia lomboaórtica, quando a avaliação imagiológica ganglionar por RMN e PET for negativa para metastização[2].

Pode ser considerado o *debulking* de adenomegálias de grande volume[2].

ESTÁDIO IVB

Tratamento sistémico com ou sem RT.

QUADRO RESUMO DO TRATAMENTO (ver texto para condições particulares)	
IA1	:: Conização. :: HisteRetomia tipo A ± anexectomia bilateral. :: ± Linfadenectomia Pélvica.
IA2	:: Conização. :: HisteRetomia tipo A ± anexectomia bilateral. :: ± Linfadenectomia Pélvica.
IB1	:: HisteRetomia tipo C + linfadenectomia pélvica ± anexectomia bilateral. :: Traquelectomia radical + linfadenectomia Pélvica. :: Radioterapia.
IB2 e IIA1	:: HisteRetomia tipo C + linfadenectomia pélvica ± anexectomia bilateral. :: Radioterapia/quimiorradioterapia.
IB3, IIA2, III e IVA	:: Quimiorradioterapia.
IVB	:: Tratamento sistémico ± Radioterapia.

5.2.1. Considerações sobre a radioterapia[2]

A radioterapia definitiva deve consistir em radiação externa pélvica (± lomboaórtica, ± inguinal, dependendo do estádio e da extensão da doença), com fracionamento convencional, idealmente com técnicas de irradiação de intensidade modulada - IMRT ou VMAT.

A braquiterapia intracavitária, com taxa de dose pulsada ou alta taxa de dose, deve ser administrada, sempre que tecnicamente viável, com os melhores recursos tecnológicos disponíveis, em altas doses.

O tempo total de tratamento não deverá exceder 8 semanas[17–19].

As técnicas de intensidade modulada não são, à data, consideradas uma alternativa à BT uterovaginal, quando esta está indicada. As duas técnicas não são concorrenciais, reservando-se a IMRT ou VMAT para o *boost* as doentes sem condições para BT ou que a recusam[20,21].

As doentes com doença metastática ganglionar documentada devem fazer *boost* concomitante ou sequencial aos gânglios envolvidos.

Radioterapia intraoperatória/braquiterapia intraoperatória: no tratamento da recidiva, em contexto de cirurgia de exenteração, pode ser oferecida em centros com experiência por aumentar a probabilidade de obtenção margens livres.

Radioterapia estereotáxica (SBRT) – Pode ser considerada no tratamento de doença oligometastática, em centros com experiência. As indicações e o benefício devem ser ponderados, levando em consideração o número e volume das lesões, o controle da doença sistémica, a tolerância dos órgãos de risco e o intervalo livre de doença.

5.2.2. Considerações sobre a tratamento médico/sistémico

O tratamento de eleição é a quimiorradioterapia baseada em cisplatina[22]. Pode considerar-se carboplatina em alternativa, nas doentes com risco elevado ou contra-indicação para a realização de cisplatina[22,23].

Não está recomendada quimioterapia adjuvante após-tratamento de quimiorradioterapia, considerando que, até à data, o benefício parece não superar o risco de toxicidade. Esta estratégia deve ser considerada investigacional[24].

A quimioterapia neoadjuvante apenas deve ser considerada nos casos de necessidade de tratamento durante a gravidez, sendo investigacional o seu uso, com intenção de *downstaging*, para preservação de fertilidade[23].

6
PRESERVAÇÃO DA FERTILIDADE

A cirurgia com intenção de preservação de fertilidade só deve ser oferecida a pacientes com intenção de engravidar.

Pressupõe avaliação radiológica prévia por RM pélvica.

É possível nos carcinomas epidermóides e nos adenocarcinomas do tipo usual, não se recomendando nos sub-tipos histológicos raros[2]. O maior diâmetro do tumor não deve exceder os 2cm[2] e deve ser feita avaliação ganglionar de acordo com as recomendações gerais por estádio.

A deteção radiológica de adenomegálias obriga a caracterização histológica e, em caso de metastização, está contraindicada a cirurgia com intenção de preservação de fertilidade.

A preservação ovárica pode ser efetuada nos carcinomas epidermóides e nos adenocarcinomas do tipo usual (relacionados ao HPV); nos restantes tipos de adenocarcinomas, deve ser discutida com a doente, não devendo em geral ser oferecida em neoplasias menos frequentes, e que apresentam comportamento mais agressivo[2].

A ciclorrafia permanente deve ser efetuada durante a traquelectomia simples ou radical.

A traquelectomia simples ou radical com ciclorrafia constitui indicação para cesariana.

A histeRetomia, depois de se completar planeamento familiar, não é necessária.

Devem ser discutidas com as doentes outras técnicas de preservação de fertilidade nomeadamente a preservação de ovócitos ou de tecido ovárico e a transposição ovárica, nas doentes que vão ser submetidas a radioterapia.

7
CARCINOMA DO COLO DO ÚTERO E GRAVIDEZ

Não há uma orientação clara na literatura sobre o tratamento do cancro cervical associado à gravidez. O tratamento é influenciado pelo estádio da doença, tempo de gestação e o desejo da doente prosseguir a gravidez. A proposta de tratamento deve ser objeto de avaliação multidisciplinar.

Em geral, até às 20 semanas de gestação, o tratamento do cancro do colo segue os mesmos princípios do tratamento da mulher não grávida e não deve ser diferido. O tratamento deve ser individualizado quando, nestas idades gestacionais, a grávida pretender prosseguir com a gravidez.

Quando o diagnóstico ocorre depois das 20 semanas, em estádios IA, IB1 e IB2, o tratamento pode ser diferido até à maturidade fetal, por não ter sido demonstrado impacto negativo no prognóstico relativamente à não grávida. Em estádios superiores, o impacto no prognóstico decorrente do atraso no tratamento é desconhecido e nestes casos pode ser considerada QT neoadjuvante, a partir das 14 semanas e até 3-4 semanas antes do parto.

O carcinoma do colo do útero na grávida constitui indicação de cesariana.

8
ACHADO EM PEÇA DE HISTERetoMIA

Estádio IA1 e IA2 sem invasão linfovascular: vigilância clínica.

Em estádios superiores, efetuar RM, segundo protocolo de estadiamento de cancro do colo do útero. Se houver suspeita radiológica de doença residual ou metastização, estas deve ser confirmadas histologicamente.

Estádio IA2 com ILV sem outros fatores de risco: linfadenectomia pélvica.

Estádio IB1 e IB2 e IIA1 sem outros fatores de risco: parametretomia e linfadenectomia pélvica.

Margens positivas ou doença residual: quimiorradioterapia.

Sem evidência imagiológica de doença residual/metastização e com fatores de risco: radioterapia.

9
PROTOCOLO DE VIGILÂNCIA

:: 1° a 2° ano: exame clínico de 4/4 meses e citologia anual.*

:: 3° a 4° ano: exame clínico de 6/6 meses e citologia anual.

:: 5° ano e seguintes: exame clínico e citologia anual.

*A primeira citologia só deve ser realizada 6 meses depois de terminado o tratamento.

Recomenda-se a vigilância em consultas especializadas pelo menos até ao 5° ano.

Os exames complementares de diagnóstico devem ser realizados em função da sintomatologia e do exame clínico da doente.

A avaliação radiológica por rotina não está recomendada. E casos particulares, como o envolvimento de gânglios pélvicos altos ou lomboaórticos, a avaliação radiológica periódica pode ser considerada, com o intuito de identificar recorrências potencialmente curáveis[10].

10
TRATAMENTO DA DOENÇA RECORRENTE/METASTÁTICA

O tratamento da recidiva depende do tratamento primário e do tipo de recidiva. O tratamento deverá ser individualizado.

Na doença oligometastática, em doentes selecionadas, podem ser consideradas a cirurgia, a SBRT e a radiofrequência.

10.1.Recidiva loco-regional

Tratamento prévio	Localização da recidiva	Tratamento da recidiva
Quimiorradioterapia	Doença central	:: Exenteração pélvica (considerar RIO). :: Cirurgia menos radical (casos selecionados em que preoperatoriamente se admita forte probabilidade de cirurgia R0).
	Doença não central	:: Tratamento sistémico. :: Tratamento sintomático.
Sem radioterapia prévia		:: (Quimio)radioterapia.

Na recidiva pélvica, em que se admite cirurgia exenterativa, esta deverá ter intenção curativa e ser precedida de avaliação radiológica com RM e PET CT. A linfadenectomia lomboaórtica com exame anatomopatológico intraoperatório, deve ser considerada.

Radioterapia intraoperatória/braquiterapia intraoperatória (RIO): pode ser oferecida, em centros de referência, no tratamento da recidiva, em contexto de cirurgia de exenteração, por aumentar a probabilidade de obtenção margens livres.

10.2. Recidiva à distância/doença metastizada

Quando indicação para tratamento sistémico:

>> 1ª linha

:: O tratamento de eleição é dupleto de cisplatina e paclitaxel em associação a bevacizumab.

:: Nas doentes tratadas inicialmente com cisplatina radiossensibilizadora, este dupleto deverá ser de carboplatina e paclitaxel, dado que tem a mesma eficácia e menor toxicidade. Considerar também a carboplatina e paclitaxel nas doentes com risco ou contraindicação para cisplatina.

:: Nas doenças com invasão do reto ou bexiga, não deve ser proposto bevacizumab pelo risco de fistulização.

>> 2ª linha

:: Sempre que possível, o tratamento deve ser feito em ensaio clínico, tendo em conta que não há tratamento *standard* de 2ª linha.

:: Considerar, nas doentes com bom *PS*, quimioterapia em monoterapia com paclitaxel, gemcitabina, topotecano, vinorelbina, irinotecano; a poliquimioterapia pode ser uma opção em casos selecionados.

:: A imunoterapia parece ser tratamento promissor neste tipo de tumores, mas ainda deve ser considerada investigacional.

:: O tratamento sintomático deve ser uma alternativa a ponderar, tendo em conta o estado geral da doente, a sua vontade e considerando que o intervalo livre de progressão nos vários ensaios é inferior a 6 meses.

Anexo 1

Protocolo de Ressonância Magnética (RM) abdominal e pélvica para Estadiamento do Carcinoma do Colo do Útero

Adaptado das Guidelines da European Society of Urogenital Radiology (ESUR)[6].

:: Na pélvis (das cristas ilíacas ao pavimento pélvico):

> T1 axial (4mm/0.4mm), T2 axial (4mm/0.4mm), T2 sagital (4mm/0.4mm), T2 perpendicular ao canal cervical (4mm/0.4mm) e Difusão axial e axial do colo (perpendicular ao canal cervical) (4mm/0.4mm) (*b-value*: 0,200 e 1000).

:: No abdómen (dos hilos renais às cristas ilíacas):

> T2 axial (6mm/1mm) e Difusão axial (6mm/1mm) (*b-value*: 0,500 e 1000)[3].

:: Opção 1: Tumor não visível em T2 → Estudo dinâmico em T1* SPAIR sagital (5 aquisições) (2mm) + T1 SPIR axial (aquisição tardia).

:: Opção 2: Suspeita de fístula → Estudo dinâmico em T1* SPAIR sagital (5 aquisições) (2mm) + T1 SPIR axial (aquisição tardia).

:: Opção 3: Suspeita de invasão vesical/retal → Dinâmico em T1* SPAIR Sagital (5 aquisições no 3T e 10 aquisições no 1.5T) (2mm) + T1 SPIR Axial (aquisição tardia).

Nota: No protocolo de RM de seguimento de carcinoma do colo do útero, está sempre incluído estudo dinâmico T1* SPAIR sagital + T1 SPIR axial (aquisição tardia).

Anexo 2

RELATÓRIO ESTRUTURADO

RM Abdominal e Pélvica	
Informação Clínica	
Protocolo Técnico	[Equipamento].
Abdómen	(desde os hilos renais às cristas ilíacas): T2 axial; estudo de difusão axial e mapas de ADC.
Pélvis	T1 axial; T2 axial, sagital e perpendicular ao canal cervical; estudo de difusão axial e axial do colo do útero e mapas de ADC; estudo dinâmico em T1* SPAIR sagital (5 aquisições) + [aquisição tardia (tumor não detetado no T2, suspeita de invasão vesical/retal ou fístula] após administração de [ ] ml de [nome do contraste] Foi administrado [40ml de Buscopan i.m./e.v./1mg de Glucagon subcutâneo].
Qualidade da Imagem	[Má; Satisfatória; Boa].
Exames Comparativos	[Sim – data e local; Não].
Relatório	
Útero	Posição: [anteversão/retroversão/retroflexão], lateralizado à [direita/esquerda]; Tamanho [Normal/>/<], Medidas: [X] x [Y] x [Z] cm.
Miométrio	[Sem alterações] Zona Juncional: Adenomiose [não/sim], [ligeira/moderada/severa].
Miométrio Exterior	Leiomiomas [não/sim].
Endométrio	[normal/com alterações]; Espessura máxima do endométrio [ ] mm.
Colo do Útero	[Sem alterações]; Medidas do colo [X] x [Y] x [Z] cm; TUMOR [exofítico/infiltrativo]; Medidas do tumor [X] x [Y] x [Z] cm; Invasão do istmo [não/sim]; Invasão do corpo do útero [não/sim]; Invasão dos 2/3 superiores da vagina [não/sim]; invasão do 1/3 inferior da vagina [não/sim]; Invasão dos parametrios [não/sim].
Uretero-Hidronefrose	[não/sim].
Parede Pélvica	Invasão [não/sim].
Bexiga	Invasão [não/sim].
Reto	Invasão [não/sim].
Metástases à Distância:	[não/sim].
Adenomegalias	[não/sim].
Ovários	Ovário Direito: Tamanho: [X] x [Y] x [Z] cm; Localização: série [#] imagem [#]; Alterações [não/sim]. Ovário Esquerdo: Tamanho: [X] x [Y] x [Z] cm; Localização: série [#] imagem [#]; Alterações [não/sim].
Metástases Peritoneais	[não/sim].
Osso	Alterações [não/sim].
Outros Órgãos	Alterações [não/sim]. Líquido pélvico fisiológico [sim]. Ascite [não/sim].
Conclusão/Impressão	1. [do achado mais relevante para o menos relevante]. 2. ….
Interpretação	> Consistente com >90%. > Suspeito/provável ≈75%. > Possível ≈50%. > Pouco provável ≈25%. > Improvável <10%.

BIBLIOGRAFIA

1. IARC. New Global Cancer Data: GLOBOCAN 2018 | UICC. *Int. Agency Res. Cancer* (2018);
2. Cibula, D. *et al.* The European Society of Gynaecological Oncology/European Society for Radiotherapy and Oncology/European Society of Pathology Guidelines for the Management of Patients With Cervical Cancer. *Int. J. Gynecol. Cancer* (2018). doi:10.1097/IGC.0000000000001216;
3. Stolnicu, S. *et al.* International endocervical adenocarcinoma criteria and classification (IECC): A new pathogenetic classification for invasive adenocarcinomas of the endocervix. *Am. J. Surg. Pathol.* (2018). doi:10.1097/PAS.0000000000000986;
4. Bhatla, N., Aoki, D., Sharma, D. N. & Sankaranarayanan, R. FIGO Cancer Report 2018: Cancer of the cervix uteri. *Int. J. Gynecol. Obstet.* (2018). doi:10.1002/ijgo.12611;
5. Bhatla, N. *et al.* Revised FIGO staging for carcinoma of the cervix uteri. *International Journal of Gynecology and Obstetrics* (2019). doi:10.1002/ijgo.12749;
6. Balleyguier, C. *et al.* Staging of uterine cervical cancer with MRI: Guidelines of the European Society of Urogenital Radiology. *Eur. Radiol.* (2011). doi:10.1007/s00330-010-1998-x;
7. Corrigendum to "Revised FIGO staging for carcinoma of the cervix uteri" [Int J Gynecol Obstet 145(2019) 129–135] . *Int. J. Gynecol. Obstet.* (2019). doi:10.1002/ijgo.12969;
8. Koh, W. J. *et al.* Cervical cancer, version 3.2019. *JNCCN J. Natl. Compr. Cancer Netw.* (2019). doi:10.6004/jnccn.2019.0001;
9. Ramirez, P. T. *et al.* Minimally invasive *versus* abdominal radical hysteRetomy for cervical cancer. *N. Engl. J. Med.* (2018). doi:10.1056/NEJMoa1806395;
10. Bhatla, N., Aoki, D., Sharma, D. N. & Sankaranarayanan, R. Cancer of the cervix uteri. *Int. J. Gynecol. Obstet.* (2018). doi:10.1002/ijgo.12611;
11. Querleu, D., Cibula, D. & Abu-Rustum, N. R. 2017 Update on the Querleu–Morrow Classification of Radical HysteRetomy. *Ann. Surg. Oncol.* (2017). doi:10.1245/s10434-017-6031-z;
12. Landoni, F. *et al.* Randomised study of radical surgery *versus* radiotherapy for stage Ib-IIa cervical cancer. *Lancet* (1997). doi:10.1016/S0140-6736(97)02250-2;
13. Peters, W. A. *et al.* Concurrent chemotherapy and pelvic radiation therapy compared with pelvic radiation therapy alone as adjuvant therapy after radical surgery in high-risk early-stage cancer of the cervix. *J. Clin. Oncol.* (2000). doi:10.1200/JCO.2000.18.8.1606;
14. Sedlis, A. *et al.* A randomized trial of pelvic radiation therapy *versus* no further therapy in selected patients with stage IB carcinoma of the cervix after radical hysteRetomy and pelvic lymphadenectomy: A gynecologic oncology group study. *Gynecol. Oncol.* (1999). doi:10.1006/gyno.1999.5387;
15. Estape, R. E. *et al.* Close vaginal margins as a prognostic fator after radical hysteRetomy. *Gynecol. Oncol.* (1998). doi:10.1006/gyno.1998.4960;
16. Abu-Rustum, N. R. *et al.* NCCN Guidelines Insights: Cervical Cancer, Version 1.2020. *J. Natl. Compr. Canc. Netw.* (2020). doi:10.6004/jnccn.2020.0027;
17. Lanciano, R. M., Pajak, T. F., Martz, K. & Hanks, G. E. The influence of treatment time on outcome for squamous cell cancer of the uterine cervix treated with radiation: A patterns-of-care study. *Int. J. Radiat. Oncol. Biol. Phys.* (1993). doi:10.1016/0360-3016(93)90058-4;
18. Song, S. *et al.* The effect of treatment time in locally advanced cervical cancer in the era of concurrent chemoradiotherapy. *Cancer* (2013). doi:10.1002/cncr.27652;
19. Perez, C. A., Grigsby, P. W., Castro-Vita, H. & Lockett, M. A. Carcinoma of the uterine cervix. I. Impact of prolongation of overall treatment time and timing of brachytherapy on outcome of radiation therapy. *Int. J. Radiat. Oncol. Biol. Phys.* (1995). doi:10.1016/0360-3016(95)-00220-S;
20. Gill, B. S. *et al.* National cancer data base analysis of radiation therapy consolidation modality for cervical cancer: The impact of new technological advancements. *Int. J. Radiat. Oncol. Biol. Phys.* (2014). doi:10.1016/j.ijrobp.2014.07.017;
21. Al Feghali, K. A. & Elshaikh, M. A. Why brachytherapy boost is the treatment of choice for most women with locally advanced cervical carcinoma? *Brachytherapy* (2016). doi:10.1016/j.brachy.2015.12.003;
22. Tewari, K. S. & Monk, B. J. Evidence-based treatment paradigms for management of invasive cervical carcinoma. *Journal of Clinical Oncology* (2019). doi:10.1200/JCO.18.02303;
23. de Juan, A. *et al.* SEOM clinical guidelines for cervical cancer (2019). *Clin. Transl. Oncol.* (2020). doi:10.1007/s12094-019-02271-z;
24. Gupta, S. Adjuvant chemotherapy in locally advanced cervical cancer: The ceiling remains unbroken. *Journal of Gynecologic Oncology* (2019). doi:10.3802/jgo.2019.30.e97.

3 CANCRO DO ENDOMÉTRIO

1 INTRODUÇÃO

O carcinoma do endométrio é a neoplasia maligna ginecológica mais frequente nos países desenvolvidos, é a 4ª neoplasia mais frequente na mulher, e representa cerca de 6% dos cancros no sexo feminino. O risco cumulativo da mulher desenvolver carcinoma do endométrio ao longo da sua vida na Europa é de 1,97[1]. Em Portugal a incidência padronizada (população europeia) é de 5.2/100.000 e a taxa de mortalidade padronizada é de 2,9/100.000 (Globocan 2018)[1].

Mais de 90% dos casos ocorre em mulheres com > 50 anos. No entanto, 4% dos casos surgem antes dos 40 anos de idade[2].

A maioria dos casos de carcinoma do endométrio é diagnosticada precocemente (80% no estádio I), com taxas de sobrevivência aos 5 anos > 95%. Contudo, as taxas de sobrevivência aos 5 anos são bastante inferiores se existir envolvimento regional ou doença à distância (68% e 17%, respectivamente)[3].

Atualmente, não há evidência para o rastreio do carcinoma do endométrio na população em geral.

A vigilância de rotina com ecografia ginecológica nas mulheres assintomáticas com risco aumentado para carcinoma do endométrio (obesidade, diabetes mellitus, infertilidade, nuliparidade, Síndrome ovários poliquísticos, menarca precoce, menopausa tardia ou terapêutica com tamoxifeno) não está recomendada[4].

O rastreio está recomendado apenas nas mulheres assintomáticas portadoras de mutações associadas a Síndrome de Lynch, através de exame ginecológico, ecografia ginecológica, e biópsia endometrial a partir dos 35 anos (anualmente até serem submetidas a histeRetomia e anexectomia bilateral). A cirurgia profilática deve ser ponderada após completada a maternidade, idealmente antes dos 40 anos. A terapêutica hormonal de substituição não está contraindicada.

2
PATOLOGIA

2.1. Classificação histológica e molecular

O cancro do endométrio é constituído, maioritariamente, pelos tumores com origem nas células do epitélio glandular e da superfície endometrial. Os principais tipos histolológicos, segundo a classificação adaptada da OMS, são os seguintes[5]:

:: Carcinoma endometrióide (e variantes).
:: Carcinoma seroso.
:: Carcinoma de células claras.
:: Carcinoma indiferenciado.
:: Carcinoma desdiferenciado.
:: Carcinossarcoma.
:: Tumores neuroendócrinos.
:: Carcinomas mistos.

Do ponto de vista biológico o carcinoma do endométrio tem sido tradicionalmente dividido em dois tipos[6,7]:

Tipo 1 - carcinomas endometrioides G1 e G2, estrogénio-dependentes, com bom prognóstico e que representam 80-90% dos casos;

Tipo 2 - carcinomas de alto grau, incluindo os serosos, com pior prognóstico e que representam 10% dos casos.

Em 2013, a caracterização molecular dos carcinomas endometrioides e serosos, no estudo do TCGA (*The Cancer Genoma Atlas*) salientou quatro subtipos com significado prognóstico[8].

1 - Carcinomas com mutações da *POLE* (ultramutados):

Constituem 5-10% dos carcinomas do endométrio. São geralmente carcinomas endometrióides de alto grau, podem ter morfologia ambígua e heterogeneidade intratumoral. Parecem ter melhor prognóstico e 35% têm expressão aberrante de p53.

2 - Carcinomas com instabilidade de microssatélites ("MSI-*high*") (hipermutados):

Incluem carcinomas endometrioides G2 e G3, carcinomas de morfologia ambígua e com heterogeneidade intratumoral.

3 - Carcinomas com número baixo de cópias ("*copy number low*", CN-L):

A maioria são carcinomas endometrióides G1 ou G2.

4 - Carcinomas com número alto de cópias ("*copy number high*", *serous-like*"):

Tumores com instabilidade genómica e mutações do TP53. A maioria tem morfologia de carcinoma seroso, mas um grupo significativo corresponde a carcinomas endometrióides G3.

Estudos recentes indicam que os carcinomas de células claras, carcinossarcomas e carcinomas indiferenciados/desdiferenciados poderão também distribuir-se nestes 4 subtipos moleculares, aguardando-se validação dos resultados.

Para a aplicação prática diagnóstica da classificação molecular, foi proposto o seguinte algoritmo, com base no estudo imuno-histoquímico (proteínas *mismatch repair*-MMR e p53) e na pesquisa de mutações "*hotspot*" da *POLE*[9]:

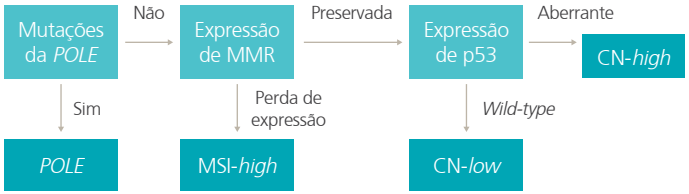

CN-*High*: carcinomas com número alto de cópias; **CN-*Low*:** carcinomas com número baixo de cópias; **MMR:** proteínas de reparação *mismatch* do DNA (*MLH1*, *PMS2*, *MSH2*, *MSH6*); **MSI-*high*:** carcinomas com instabilidade de microssatélites; ***POLE*:** carcinomas com mutações da *POLE* (polimerase épsilon).

Devido à existência de combinações destas alterações em alguns carcinomas, todos os biomarcadores (*POLE*, MSI e p53) devem ser efetuados[9].

Esta avaliação tem particular interesse nos carcinomas de alto grau e no grupo de risco Intermédio Alto.

Quando efetuada a classificação molecular, esta não deve substituir a classificação histológica, mas sim ser relatada em conjunto com o tipo histológico e grau de diferenciação (grau histológico FIGO - se endometrioide)[10].

Esta classificação molecular veio colmatar as limitações prognósticas e diagnósticas da classificação histológica, nomeadamente: pouca reprodutibilidade nos carcinomas de alto grau; heterogeneidade prognóstica de alguns tipos histológicos (carcinomas endometrióides G3); e alguns carcinomas de baixo grau (G1/G2) com prognóstico mais desfavorável.

2.2. Outros parâmetros da patologia úteis para a orientação clínica

Os carcinomas endometrioides são classificados, segundo a FIGO, em bem (G1), moderadamente (G2) ou pouco (G3) diferenciados. Foi proposta uma classificação binária em baixo grau (G1 e G2) e alto grau (G3)[10].

O carcinoma seroso intraepitelial tem um potencial de malignidade sobreponível ao carcinoma seroso invasor, no que diz respeito à progressão e metastização.

O padrão invasão de tipo MELF ("*microcystic, elongated and fragmented*") associa-se a um risco aumentado de metástases ganglionares, mesmo em carcinomas endometrióides bem diferenciados, pelo que deve ser referido no relatório anatomo-patológico[11].

As características do tumor identificadas pré ou intra-operatóriamente podem ser importantes para a orientação cirúrgica das doentes:

:: A avaliação das biópsias com carcinoma do endométrio deve incluir sempre que possível a informação do subtipo histológico e grau de diferenciação (se endometrióide).

:: A avaliação intraoperatória da peça de histeRetomia deve incluir sempre que possível o tipo histógico, grau de diferenciação (se endometrioide), profundidade de invasão do miométrio (invade ou não a metade externa), e/ou invasão cervical. Refira-se que a avaliação intraoperatória tem baixa reprodutibilidade e pode comprometer o estudo definitivo da peça[12].

A boa preservação tecidular é fundamental para o estudo imuno-histoquímico e molecular. Se exequível, este estudo pode já ser considerado nas biópsias com carcinoma.

Nos carcinomas do endométrio, alguns biomarcadores, como as proteínas MMR, podem ter simultaneamente importância diagnóstica, prognóstica e de resposta à terapêutica.

A sua avaliação nestas neoplasias é efetuada/requisitada pelo patologista sempre que necessária para o diagnóstico/prognóstico/orientação terapêutica, e sempre que necessária como biomarcador preditivo de resposta, de acordo com os algoritmos definidos em cada instituição[13]. Esta abordagem é útil para a identificação sistemática das doentes e diminuição dos tempos de resposta para avaliação de biomarcadores.

Outros exemplos de biomarcadores de diagnóstico e preditivos de resposta à terapeutica são a expressão de RE/RP e HER-2 ± amplificação por FISH, estes últimos em particular no carcinoma seroso.

A invasão linfo-vascular é atualmente avaliada como presente extensa, presente focal ou não identificada[14].

O estudo anatomopatológico do gânglio linfático sentinela deve ser efetuado utilizando um protocolo de ultraestadiamento com cortes histológicos a diferentes níveis ± estudo imuno-histoquímico[15].

2.3. Informação clínica relevante que deve ser referida na requisição de exame anatomopatológico de tumores do endométrio

:: Procedimento cirúrgico com identificação órgão/local de todos os produtos enviados e orientação das peças.

:: História clínica relevante (data da última menstruação, DIU, menopausa, neoplasias, história obstétrica, história familiar e Síndromes de *Lynch*, *Cowden* e mama-ovário).

:: Marcadores tumorais.

:: Resultados anatomo-patológicos prévios relevantes (citologia, biópsias, peças).

:: Tratamentos prévios (cirurgia, RT, QT, hormonoterapia ou fármacos que possam modificar a histologia do tumor).

2.4. Requisitos mínimos do relatório anatomopatológico em tumores do endométrio

Identificação dos produtos recebidos: útero, ovário (direito/esquerdo), trompa (direita/esquerda), gânglio sentinela (GS), gânglios linfáticos por localização, epíplon.
Maior dimensão do tumor: (cm).
Tipo histológico: OMS.
Grau histológico: (quando aplicável) grau histológico FIGO. Bem, moderadamente ou pouco diferenciado/baixo ou alto grau.
Profundidade de invasão: limitada ao endométrio/invasão <50 miométrio/invasão ≥50% miométrio.
Invasão do estroma cervical: presente/não identificada.
Invasão linfovascular: presente (focal/extensa)/não identificada.
Gânglio sentinela/gânglios linfáticos: número de gânglios isolados e número de gânglios com metástases, micrometástases e células tumorais isoladas, discriminados por localização.
Extensão do tumor: serosa uterina, ovário, trompa, paramétrios, vagina; extensão a outros órgãos (mucosa vesical/intestinal) e tecidos (epíplon, peritoneu).
Resultados de estudo imuno-histoquímico/molecular: (quando aplicável).
Estadiamento: pTNM/FIGO.

3
GENÉTICA E HEREDITARIEDADE

A análise imunohistoquímica para as proteínas de *mismatch repair* (*MLH1*, *MSH2*, *MSH6*, *PMS2*) ou pesquisa de instabilidade de microssatélites deve ser realizada em todos os casos[16,17].

O estudo imunohistoquímico é preferível porque apresenta maior sensibilidade do que a pesquisa de microssatélites e pode orientar para o gene alterado.

Orientação após o teste no tumor

1 - Às doentes com alteração de expressão das proteínas de MMR ou com instabilidade de microssatélites ponderar a referenciação à consulta de genética;

- Sempre que haja perda de expressão de uma ou mais proteínas de MMR deve ser feito o estudo germinativo de acordo com o padrão obtido, excepto na perda de expressão de *MLH1* (com ou sem perda concomitante de expressão de *PMS2*) em que este estudo deve ser precedido da pesquisa da hipermetilação somática do promotor do gene *MLH1* no tumor aquando do diagnóstico[18], dispensando-se o estudo germinativo na presença de hipermetilação somática. – Dispensa consulta de genética. Excetuam-se as doentes muito jovens ou com múltiplos tumores com identificação no tumor de metilação do promotor de *MLH1*, considerar excluir hipermetilação constitucional do gene *MLH1* (que é uma causa rara de Síndrome de *Lynch*, habitualmente sem história familiar) através da pesquisa da hipermetilação constitucional do promotor de *MLH1* em sangue periférico[19].

2 - Nos casos com padrão normal de expressão das quatro proteínas de MMR ou com estabilidade de microssatélites está indicada referenciação à consulta de genética sempre que haja suspeita clínica de Síndrome de *Lynch* (critérios de Amesterdão[20]), Síndrome de *Cowden*, Síndrome de *Peutz-Jeghers*, polipose associada à *POLE/POLD1* ou outra Síndrome de predisposição hereditária.

4
DIAGNÓSTICO

Cerca de 90% dos carcinomas do endométrio manifestam-se através de hemorragia uterina anormal[21]. A presença de células glandulares atípicas na citologia do colo, implica estudo do endocolo e do endométrio.

A avaliação inicial é habitualmente realizada por ecografia ginecológica[21]. O diagnóstico histológico através da biópsia, é mandatório para o planeamento terapêutico. Em cerca de 25-30% dos casos, o diagnóstico histológico da peça cirúrgica tem um grau de diferenciação menos favorável que o da biópsia[22,23].

A avaliação prévia ao tratamento deve também incluir o exame físico geral, ginecológico, avaliação geriátrica quando aplicável, e estudo analítico (hemograma, bioquímica e CA 125).

A RM pélvica ginecológica de estadiamento (ver anexo) com contraste endovenoso e difusão[24-29] é o melhor método radiológico para avaliação pré-tratamento dos casos de cancro do endométrio, com intuito de estimar a extensão da doença. Nos casos com contra-indicação para a realização de RM, deve ser realizada TC abdomino-pélvica com contraste endovenoso e opacificação do tubo digestivo com contraste oral. Há estudos que mostram que a ecografia em centros especializados tem uma acuidade para avaliação da invasão do miométrio semelhante[30].

A RM e a PET-CT são os métodos com maior acuidade para avaliação ganglionar pré e pós-tratamento[29,31].

As doentes devem ser estratificadas em 3 grupos de risco, correspondendo ao **risco acrescido de atingimento ganglionar e de doença extra-pélvica**[32]:

BAIXO RISCO	RISCO INTERMÉDIO	ALTO RISCO
Endometrióide IA G1	Endometrióide IA G3	Endometrióide IB G3
Endometrióide IA G2	Endometrióide IB G1	Estádios ≥ II
	Endometrióide IB G2	Não endometrióide

Quadro I: estratificação do risco pré-cirurgico

Os doentes de alto risco pré-cirurgico, também deverão realizar PET-CT (FDG-18) e/ou TC torácica com contraste endovenoso[31–33].

Nos casos de suspeita clínica de recidiva, a PET-CT é a modalidade preferencial para confirmar e localizar a doença, podendo a RM ser uma opção para avaliar a eventual ressecabilidade da recidiva[28,29,31,34].

O que deve constar no relatório de RM:

:: Tumor visível ou não.
:: Dimensões do tumor em três planos.
:: Invasão miometrial:
> Superficial (inferior a 50% da espessura miometrial).
> Profunda (igual ou superior a 50% da espessura miometrial).
:: Invasão do estroma do colo uterino.
:: Extensão transmiometrial e disrupção da serosa uterina.
:: Extensão aos parametrios e anexos.
:: Invasão do terço superior da vagina.
:: Metástases ganglionares:
> Gânglios pélvicos ou de morfologia nodular maiores ou iguais a 8mm de menor eixo.
> Gânglios para-aórticos maiores que 10mm de menor eixo axial ou agrupamento de gânglios mais pequenos (pelo menos 3 no mesmo plano).
> Gânglios inguinais maiores que 15mm de menor eixo axial
:: Invasão vesical ou retal.
:: Presença de ascite.
:: Evidência de metástases peritoneais e/ou viscerais e/ou ósseas.

5 ESTADIAMENTO

O estadiamento do carcinoma do endométrio é cirúrgico. Constituem exceções à necessidade de realização do estadiamento cirúrgico: as doentes com alto risco de mortalidade ou morbilidade cirúrgica por comorbilidades associadas, doentes com infiltração franca/extensa dos parametrios, metástases vaginais extensas, invasão da bexiga e/ou reto (confirmação histológica ou por RM).

Nas doentes com contraindicação para cirurgia, deve ser utilizado o estadiamento clínico da FIGO de 1971 (ver anexo), devendo ser devidamente assinalado este facto[15,21,35].

ESTADIAMENTO FIGO – 2009[36]

:: **Estádio I*** Tumor confinado ao corpo uterino:
> IA* Invasão inferior a 1/2 do miométrio.
> IB* Invasão igual ou superior a 1/2 do miométrio.
:: **Estádio II*** Tumor invade o estroma cervical, mas limitado ao útero.**

:: **Estádio III*** Invasão local e/regional:

:: IIIA* Tumor invade a serosa e/ou anexos.

:: IIIB* Tumor invade a vagina e/ou paramétrio.

:: IIIC* Metástases em gânglios pélvicos e/ou para-aórticos:

> IIIC1* Metástases em gânglios pélvicos:

> IIIC2* Metástases em gânglios para-aórticos c/ ou s/ invasão dos gânglios pélvicos.

:: **Estádio IV*** Invasão tumoral da mucosa vesical e/ou da mucosa intestinal e/ou metástases à distância:

:: IVA* Tumor invade a mucosa vesical e/ou a mucosa intestinal.

:: IVB* Metástases à distância, incluindo metástases intra-abdominais e/ou em gânglios inguinais, para-aórticos acima hilos renais, torácicos, cervicais.

*G1, G2 ou G3.
**Envolvimento glandular endocervical deve ser considerado Estádio I.

:: Citologia positiva deve ser referida separadamente sem alterar o estádio Classificação TNM da AJCC/UICC (8ª edição):

TUMOR PRIMÁRIO (T)		
Categoria T	**Classificação FIGO**	**Critério T**
Tx		Tumor primário não avaliável.
T0		Sem evidência de tumor primário.
T1	**I**	Tumor confinado ao corpo uterino, incluindo envolvimento glandular endocervical.*
T1a	**IA**	Invasão inferior a 50% do miométrio.
T1b	**IB**	Invasão igual ou superior a 50% do miométrio.
T2	**II**	Tumor invade o estroma cervical, mas limitado ao útero.
T3	**III**	Invasão local e/ou regional.
T3a	**IIIA**	Tumor envolve a serosa e/ou órgãos adjacentes (extensão direta ou metastização).
T3b	**IIIB**	Envolvimento vaginal (extensão direta ou metastização) ou parametrial.
T4	**IVA**	Tumor envolve a mucosa vesical e/ou intestinal.
*inclui Carcinoma Seroso Intraepitelial Endometrial.		

GÂNGLIOS LINFÁTICOS REGIONAIS (N)		
Categoria N	**Classificação FIGO**	**Critério N**
Nx		Gânglios linfáticos não avaliáveis ou <6.
N0		Sem metastização ganglionar regional.
N0(i+)		Células tumorais isoladas ≤0,2mm.
N1	**IIIC1**	Metastização ganglionar pélvica.
N1(mi)	**IIIC1**	Metástase >0,2mm e ≤2mm.
N1a	**IIIC1**	Metástase >2mm.
N2	**IIIC2**	Metastização ganglionar lomboaórtica, com ou sem metastização ganglionar pélvica.
N2(mi)	**IIIC2**	Metástase >0,2mm e ≤2mm.
N2a	**IIIC2**	Metástase >2mm.

METASTIZAÇÃO À DISTÂNCIA (M)		
Categoria M	**Classificação FIGO**	**Critério M**
M0		Sem metastização à distância.
M1	**IVB**	Metastização à distância.

6
ASPETOS GERAIS DO TRATAMENTO[21,37–39]

6.1. Cirurgia

6.1.1. Cirurgia nos Estádios Iniciais (I e II)

Aspetos técnicos da cirurgia:

:: Citologia do lavado peritoneal (recomenda-se a sua realização devido ao seu valor prognóstico e diminuição de sobrevivência associada, apesar de não alterar o estadiamento).

:: Exploração de toda a cavidade abdominal com biópsia de lesões suspeitas e biópsias peritoneais múltiplas nos carcinomas não endometrióides.

:: HisteRetomia total com anexectomia bilateral.

:: HisteRetomia radical só deve ser considerada se necessária para obter margens livres.

:: Avaliação ganglionar (linfadenectomia pélvica e lomboaórtica/gânglio sentinela).

:: Omentectomia (nos carcinomas serosos, carcinossarcoma e indiferenciados; pode ser omitida nos carcinomas endometrióides e células claras)[23,35,40].

Via de abordagem:

De acordo com os estudos randomizados disponíveis, a cirurgia minimamente invasiva constitui a via de abordagem preferencial nos tumores limitados ao útero.

A disseminação extra-uterina intra-operatória, como rotura uterina ou morcelação (mesmo em saco) deve ser evitada. Pode ser contraindicação relativa a esta via de abordagem, um diametro transverso do útero superior a 8cm.

Em casos selecionados a via vaginal poderá ser opção.

Avaliação ganglionar:

A decisão sobre proceder a avaliação ganglionar deve basear-se nos achados da biópsia e na avaliação da profundidade de invasão do miométrio, que poderá ser estimada por RM pélvica, estudo intra-operatório ou ecografia ginecológica em centro especializado.[4]

Gânglio Sentinela:

Recomenda-se a sua implementação em contexto de estudo clínico, nos grupos de risco baixo e intermédio. No grupo de risco intermédio, prosseguindo com linfadenectomia pélvica e lombo-aórtica.

A pesquisa de gânglio sentinela tem vindo a demonstrar em vários estudos uma elevada sensibilidade e elevado valor preditivo negativo no estadiamento ganglionar. A taxa de deteção de doença ganglionar é aumentada com a utilização de um protocolo de *ultrastaging*, diagnosticando doença metastática de baixo volume (micrometástases e células tumorais isoladas), que de outra forma poderia passar omissa[43–45].

A utilização do verde de indocianina em conjugação com uma fonte de luz de fluorescência é a técnica que demonstra ter uma maior taxa de deteção, assim como a injeção do contraste no colo do útero[46].

Linfadenectomia:

Na linfadenectomia pélvica devem ser removidos os gânglios das cadeias obturadora, inter-ilíaca, ilíaca externa, ilíaca comum; na linfadenectomia lombo-aórtica a dissecção deve ser, sempre que possível, até aos vasos renais[24,47].

:: **Baixo risco:** carcinoma endometrióide estádio IA (G1/G2) – não se recomenda linfadenectomia.

:: **Risco intermédio:** carcinoma endometrióide estádio IA G3, IB G1/G2 – recomenda-se linfadenectomia pélvica e lombo-aórtica.

:: **Alto risco:** carcinoma endometrióide estádio IB G3, II ou III e carcinoma não endometrióide – recomenda-se linfadenectomia pélvica e lombo-aórtica.

Preservação dos ovários:

Pode ser considerada em doentes com menos de 45 anos e com tumores tipo endometrióide no estádio IA, baixo grau, e sem história familiar de risco para cancro do ovário[35]. Em caso de preservação, deverá ser efetuada a salpingectomia bilateral.

6.1.2. Cirurgia nos Estádios Avançados

A cirurgia de citorredução parece conferir vantagens na sobrevivência[48]. Esta só é recomendada quando se prevê que seja exequível uma cito-redução completa (sem doença macroscópica).

6.2. Grupos De Risco

Estes grupos foram elaborados com base em fatores de prognóstico cirúrgico-patológicos, para identificar as doentes em risco de recidiva que podem beneficiar de tratamento adjuvante.

Classificação em Grupos de Risco de Recidiva no Carcinoma do Endométrio[4]

(segundo ESMO-ESGO-ESTRO Consensus Conference on Endometrial Cancer 2015)

Baixo	:: Endometrióide estádio IA, G1/G2, sem ILV.
Intermédio	:: Endometrióide estádio IB, G1/G2, sem ILV.
Intermédio Alto	:: Endometrióide estádio IA, G3, com ou sem ILV. :: Endometrióide estádio IA ou IB, G1/G2, com inequívoca ILV.
Alto	:: Endometrióide estádio IB, G3, com ou sem ILV. :: Estádio II. :: Endometrióide estádio III, sem doença residual. :: Não-endometrióide (carcinoma seroso, de células claras ou indiferenciado ou carcinossarcoma).
Avançado	:: Estádio III com doença residual ou estádio IVA.
Metastático	:: Estádio IVB.

Estadiamento FIGO 2009.

6.3. Radioterapia[49–52]

A radioterapia (RT) é habitualmente usada como terapêutica adjuvante do cancro do endométrio. Pode consistir na braquiterapia vaginal (BT) e/ou radioterapia externa (RTE).

Os estudos prospetivos randomizados publicados que avaliaram a eficácia da RT adjuvante nos estádios I e II (ASTEC/EN5, PORTEC-1 e 2, GOG-99) demonstraram redução das recidivas locorregionais, nomeadamente nos tumores G3 ou quando há invasão linfovascular, mas sem impacto na sobrevivência.

A BT permite um excelente controlo vaginal com perfil de toxicidade mais favorável relativamente à RTE.

A radioterapia pode ser instituída logo que haja cicatrização da cúpula, até às 12 semanas da data de cirurgia, a menos que seja necessário a realização de quimioterapia adjuvante.

Atendendo aos avanços tecnológicos na área da Radioterapia, recomenda-se no domínio da RTE a utilização de técnicas conformacionais, preferencialmente de intensidade modulada (IMRT/VMAT) com controlo de imagem (IGRT); o planeamento de BT deve igualmente ser guiado por imagem[53-62].

A utilização de radioterapia estereotáxica corporal (SBRT) constitui uma opção terapêutica a considerar em contexto de doença com baixa carga tumoral/oligometastática[63-71].

6.4. Quimioterapia[14,47,72–74]

:: No carcinoma seroso, de células claras e no carcinossarcoma está indicada quimioterapia (QT) adjuvante com carboplatina e paclitaxel. Preferencialmente de forma sequencial com a RT: 6 ciclos de quimioterapia seguida de RT.

:: No carcinoma endometróide estádio I B G3 e no estádio II G3, se não tiver sido efetuada linfadenectomia, a quimioterapia adjuvante poderá ser considerada, em administração de forma sequencial em que o 1° tratamento deve ser a QT.

:: No carcinoma endometróide estádio III a QT adjuvante está recomendada, com base nos resultados recentes do estudo PORTEC 3, poderá ser administrada concomitante com a RT (D1 e D29 da RT – cisplatina 50 mg/m2 seguida de 4 ciclos de carboplatina e paclitaxel) ou 6 ciclos de carbo + pacli seguidos de RT.

6.5. Hormonoterapia

Considerada uma opção no contexto de doença metastática e nas doentes sem condições para cirurgia e/ou quimioterapia, nos carcinomas tipo endometrióide com expressão de recetores hormonais, dada a sua baixa toxicidade e taxas de resposta entre 10-25%. Recomenda-se a utilização de progestativos (acetato de megestrol 160mg/dia e o acetato de medroxiprogesterona 150-200mg/dia), tamoxifeno e inibidores da aromatase[37–39,75–77].

7
PROTOCOLO DE TRATAMENTO

O estadiamento cirúrgico adequado de acordo com o sistema FIGO fornece informações importantes para ajudar na seleção do tratamento adjuvante no carcinoma do endométrio.

A classificação molecular pode ser utilizada no processo de decisão terapêutica, particularmente nos endometrióides de alto grau e nos casos de difícil diagnóstico diferencial.

A definição dos grupos de risco pós-cirúrgico encontra-se em atualização pela ESGO.

7.1. Após Cirurgia

Em caso de estadiamento cirúrgico incompleto o re-estadiamento cirúrgico é recomendado e deve ser ponderado caso a caso.

Em caso de achado na peça operatória preconiza-se a realização de TC Toraco-abdómino-pélvica nas doentes de baixo risco ou PET-CT (FDG-18) nas de alto risco:

:: Sem evidência de doença:
  :: Tumores de baixo risco: vigilância.
  :: Nos restantes considerar as mesmas orientações do estadiamento cirúrgico incompleto.

:: Com evidência de doença:
  :: Se possível comprovar histologicamente e tratar de acordo com a extensão, localização da doença e condições da doente.

TRATAMENTO ADJUVANTE SEGUNDO O ESTÁDIO E FATORES DE RISCO

GRUPOS DE RISCO		TRATAMENTO ADJUVANTE
Baixo	IA G1/G2, sem ILV	Não indicado.
Intermédio	IB G1/G2, sem ILV	BT.
Intermédio -Alto	IA G3 IA ou IB G1/G2, com ILV	**Com estadiamento ganglionar:** BT. **Sem estadiamento ganglionar:** IA G3 sem ILV: BT. Com ILV: RTE +/-BT.
Alto	IBG3	**Com estadiamento ganglionar:** - RTE+/-BT. **Sem estadiamento ganglionar:** -RTE +/-BT +/- QT.
	II	**Com estadiamento ganglionar:** - G1/2 sem ILV: BT +/- RTE. - G3 ou ILV: RTE + BT. **Sem estadiamento ganglionar:** - RTE + BT. - G3 ou ILV: RTE+ BT +/- QT.
	III	**Sem doença residual:** - QT + RTE +/-BT.
	Carcinoma seroso e células claras	**Com estadiamento ganglionar:** - IA sem ILV: BT +/- QT. - IA com ILV: QT + BT. - Estádio ≥IB: QT + RTE.
	Carcinoma indiferenciado e desdiferenciado	QT + RTE.
Avançado	III com doença residual e estádio IV	QT +/- RTE.
Metastático		QT/HT.

BT: braquiterapia; HT: hormonoterapia; ILV: invasão linfovascular; QT: quimioterapia; RTE: radioterapia externa.

7.2. Doentes Sem Condições Médicas Para Cirurgia[4,37–39,75–77]

Tratamento individualizado de acordo com o estadiamento clínico e condições da doente, considerando-se a RT/QT/HT ou tratamento de suporte.

7.3. Doentes Com Doença Irressecável

Ponderar as seguintes modalidades terapêuticas: HT/QT/RT.

Reconsiderar cirurgia de acordo com a resposta.

Em casos selecionados ponderar cirurgia paliativa.

8
TRATAMENTO CONSERVADOR PARA PRESERVAÇÃO DA FERTILIDADE

Em doentes com hiperplasia atípica/neoplasia endometrial intra-epitelial ou carcinoma endometrióide G1 (IA sem presumível invasão miometrial) e sem fatores de risco genético, poderá ser considerada uma abordagem conservadora[78].

Estas doentes deverão ser encaminhadas para centros de referência e deverão ser informadas sobre os riscos inerentes visto não se tratar de um tratamento convencional.

O diagnóstico deve ser realizado por biópsia endometrial, preferencialmente por histeroscopia e deve ser realizada RM pélvica para excluir invasão miometrial, assim como envolvimento cervical, anexial ou ganglionar[79].

Em doentes que desejem preservar a fertilidade, o tratamento recomendado é o acetato de medroxiprogesterona (400-600mg/dia) ou o acetato de megestrol (160-320mg/dia)[80]. A resseção histeroscópica seguida de tratamento com progestativo demonstrou ter maior taxa de sucesso. A utilização do sistema intra-uterino com levonorgestrel associado ao progestativo é outra opção terapêutica que pode ser considerada[81].

A avaliação da resposta deve ser feita aos 3 e 6 meses com exame físico, ecografia ginecológica e biópsia histeroscópica.

Perante resposta, recomenda-se vigilância clínica e ecográfica de 4/4 meses. Se hemorragia uterina anormal ou alterações na ecografia deve realizar-se histeroscopia com biópsia.

Tratamentos prolongados (mais de 9 meses) estão associados a uma maior taxa de resposta completa. Após completar desejo reprodutivo ou em caso de ausência de resposta ao tratamento, deve ser realizada a histeRetomia total e anexectomia/salpingectomia bilateral[82].

9
PROTOCOLO DE VIGILÂNCIA[37,83]

Exame clínico e ginecológico:

:: Nos primeiros 2 anos de 4/4 meses.

:: Nos 3 anos seguintes de 6/6 meses.

:: Após o 5° ano, anualmente.

Os exames complementares realizam-se de acordo com a clínica. Ponderar o doseamento do CA 125, se elevado no pré-tratamento.

A citologia da cúpula vaginal não deve ser realizada por rotina.

10
TRATAMENTO DA RECIDIVA[4,84,85]

Em caso de doença recorrente deve ser considerada a inclusão em ensaio clínico.

O tratamento da recidiva/metastização é individualizado, dependendo do estádio inicial, dos tratamentos prévios realizados e da localização da recidiva. Pode envolver RT, tratamento sistémico e/ou cirurgia.

A recidiva vaginal é a mais comum e o seu tratamento pode passar pela braquiterapia vaginal + RT externa ou pela exploração cirúrgica com resseção ± RT.

Na doença metastática ou recidivante, a QT está indicada com carboplatina + paclitaxel em 1ª linha de tratamento. Se intervalo de progressão > 6 meses após o fim da QT e na ausência de toxicidade cumulativa ou hipersensibilidade, recomenda-se *rechallenge* com carboplatina e paclitaxel.

A imunoterapia e outras terapêuticas alvo parecem ser tratamentos promissores neste grupo de doentes.

Não há tratamento padrão de 2ª linha de QT, as opções poderão ser: doxorrubicina ± cisplatina, taxano, topotecano, gemcitabina. Não existe consenso relativo à melhor sequenciação.

Nos casos em que se considere que há indicação para hormonoterapia pode ser considerada a determinação de recetores de estrogénio/progesterona como fator preditivo de resposta ao tratamento. É aconselhável a utilização de acetato de megestrol, tamoxifeno[51], ou inibidor da aromatase.

11
ANEXOS

Anexo 1

RESSONÂNCIA MAGNÉTICA (RM)

:: **RM pélvica ginecológica - com indicação de estadiamento, incluindo sequências**[25,29,31,33,34].

:: **No abdómen (das cúpulas diafragmáticas às cristas ilíacas):** T2 axial (6mm/1mm), Difusão axial (6mm/1mm) (*b-value*: 0, 500 e 1000) e mama ADC.

:: **Na pélvis (das cristas ilíacas ao pavimento pélvico):**
T1 axial (4mm/0.4mm), T2 axial (4mm/0.4mm), T2 sagital do corpo do útero (4mm/0.4mm), T2 axial do corpo do útero (4mm/0.4mm), Difusão axial da pélvis e axial do corpo do útero (4mm/0.4mm) (*b-value*: 0, 600 e 1000) e estudo dinâmico em T1* SPAIR axial do corpo (5 aquisições até aos 150 seg.) (2mm) e T1 SPIR axial do corpo (aquisição tardia – 240 segundos).

:: **Na suspeita de invasão do colo do útero:**
T2 perpendicular ao canal cervical (4mm/0.4mm), Difusão axial do colo do útero (4mm/0.4mm) (*b-value*: 0, 600 e 1000) e estudo dinâmico em T1* SPAIR sagital do corpo do útero (5 aquisições até aos 150seg) (2mm) e T1 SPIR axial do colo (aquisição tardia -240 segundos).

:: **Quando existir contraindicação à realização de RM,** a doente deve fazer TC abdominal e pélvica com contraste endovenoso e opacificação do tubo digestivo com contraste oral e aquisição volumétrica axial 5mm/5mm com reconstrução no plano axial, coronal e sagital de 2mm.

RELATÓRIO ESTRUTURADO

Relatório Estruturado da RM[33]	
Informação Clínica	
Protocolo Técnico	[Equipamento].
Abdómen	(desde o diafragma às cristas ilíacas): T2 axial; estudo de difusão axial e mapas de ADC.
Pélvis	T1 axial; T2 axial, sagital e perpendicular à cavidade endometrial; estudo de difusão axial e perpendicular à cavidade endometrial e mapas de ADC; estudo dinâmico em T1* SPAIR sagital (5 aquisições) perpendicular à cavidade endometrial + aquisição aos 240 segundos no plano perpendicular à cavidade endometrial após administração de [ ] ml de [nome do contraste]/estudo dinâmico em T1* SPAIR no plano sagital (5 aquisições) + aquisição aos 240 segundos no plano sagital após administração de [ ] ml de [nome do contraste] (se suspeita de invasão do estroma cervical); T2 perpendicular ao canal cervical (se suspeita de invasão do estroma cervical).]. Foi administrado [40ml de Buscopan i.m./e.v./1mg de Glucagon subcutâneo].
Qualidade da Imagem	[Má; Satisfatória; Boa].
Exames Comparativos	[Sim – data e local; Não].
Relatório	
Útero	Posição: [anteversão/retroversão/retroflexão], lateralizado à [direita/esquerda]; Tamanho [Normal/>/<], Medidas: [X] x [Y] x [Z]mm.

Endométrio	Tumor com [X] x [Y] x [Z] mm; Localização [corpo/fundo/cornos uterinos].
Invasão da Metade Exterior do Miométrio	[Sim/Não]; Localização [corpo/fundo/cornos uterinos] [anterior/posterior/esquerda/direita].
Invasão do Estroma Cervical	[Sim/Não]; Localização [anterior/posterior/esquerda/direita].
Invasão Transmiometrial	[Sim/Não]; Localização [corpo/fundo/cornos uterinos] [anterior/posterior/esquerda/direita].
Invasão dos Ovários/Metástases nos Ovários	[Sim/Não]; Localização [esquerdo/direito].
Metástases Peritoneais na Cavidade Pélvica	[Sim/Não]; Localização [].
Invasão dos Paramétrios	[Sim/Não]; Localização [esquerdo/direito].
Invasão da Vagina/Metástases na Vagina	[Sim/Não]; Localização [anterior/posterior].
Adenopatias Pélvicas	[Sim/Não]; Localização [].
Adenopatias Lombo-Aorticas	[Sim/Não]; Localização [].
Adenopatias Inguinais	[Sim/Não]; Localização [esquerda/direita].
Invasão da Bexiga	[Sim/Não].
Invasão do Cólon/Reto	[Sim/Não].
Metástases Peritoneais Abdominais	[Sim/Não]; Localização [].
Metástases à Distância	[Sim/Não]; Localização [].

Ovários	Ovário Direito: Tamanho: [X] x [Y] x [Z] cm; Localização: série [#] imagem [#]; Alterações [não/sim]. Ovário Esquerdo: Tamanho: [X] x [Y] x [Z] cm; Localização: série [#] imagem [#]; Alterações [não/sim].
Líquido Livre Intra-Abdominal	Fisiológico [Sim/Não]; Ascite [Sim/Não].
Outros Achados	[].
Conclusão/Impressão	1. [].
Interpretação	> Consistente com >90%. > Suspeito/provável ≈75%. > Possível ≈50%. > Pouco provável ≈25%. > Improvável <10%.

Anexo 2
ESTADIAMENTO CLÍNICO DA FIGO – 1971[36]

:: Estádio I: Tumor limitado ao corpo do útero:
- > IA Cavidade uterina ≤8cm.
- > IB Cavidade uterina >8cm.

:: Estádio II: Tumor invade o colo.

:: Estádio III: Tumor com invasão para além do útero (incluindo a vagina), mas que não ultrapassa a pélvis.

:: Estádio IV: Tumor com invasão para além da pélvis, e/ou envolvimento da bexiga, e/ou reto, e/ou metástases à distância:
- > IVA Tumor com invasão dos órgãos adjacentes (bexiga e/ou reto).
- > IVB Metástases à distância.

BIBLIOGRAFIA

1. Global Cancer Observatory (Globocan). Published 2018. https://gco.iarc.fr/.
2. Lee NK, Cheung MK, Shin JY, *et al.* Prognostic fators for uterine cancer in reproductive-aged women. *Obstet Gynecol.* 2007;109(3):655-662. doi:10.1097/01.AOG.0000255980.88205.15.
3. NIH - National Cancer Institute. Published 2020. https://www.cancer.gov/.
4. Colombo N, Creutzberg C, Amant F, *et al.* ESMO-ESGO-ESTRO consensus conference on endometrial cancer: Diagnosis, treatment and follow-up. *Ann Oncol.* 2016;27:16-41. doi:10.1093/annonc/mdv484.
5. Kurman RJ, Carcangiu ML, Herrington CS, Young RH. World Health Organization Classification of Tumours of Female Reproductive Organs. *IARC.* Published online 2014.
6. Mutter G, Prat J. *Pathology of the Female Reproductive Tract.* 3rd Editio. Churchill Livingstone; 2014.
7. Zhang Y, Zhao D, Gong C, *et al.* Prognostic role of hormone recetors in endometrial cancer: A systematic review and meta-analysis. *World J Surg Oncol.* 2015;13:208. doi:10.1186/s12957-015-0619-1.
8. Getz G, Gabriel SB, Cibulskis K, *et al.* Integrated genomic characterization of endometrial carcinoma. *Nature.* 2013;13:208. doi:10.1038/nature12113.
9. León□Castillo A, Gilvazquez E, Nout R, *et al.* Clinicopathological and molecular characterisation of 'multiple□classifier' endometrial carcinomas. *J Pathol.* 2020;250(3):312-322. doi:10.1002/path.5373.
10. Soslow RA, Tornos C, Park KJ, *et al.* Endometrial Carcinoma Diagnosis. *Int J Gynecol Pathol.* 2019;38:S64-S74. doi:10.1097/PGP.0000000000000518.
11. Joehlin-Price AS, McHugh KE, Stephens JA, *et al.* The Microcystic, Elongated, and Fragmented (MELF) Pattern of Invasion. *Am J Surg Pathol.* 2017;41(1):49-55. doi:10.1097/PAS.0000000000000754.
12. Soslow RA. Practical issues related to uterine pathology: staging, frozen section, artifacts, and *Lynch* syndrome. *Mod Pathol.* 2016;29(S1):S-59-S77. doi:10.1038/modpathol.2015.127.
13. Matias-Guiu X, Stanta G, Carneiro F, Ryska A, Hoefler G, Moch H. The leading role of pathology in assessing the somatic molecular alterations of cancer: Position Paper of the European Society of Pathology. *Virchows Arch.* Published online 2020. doi:10.1007/s00428-020-02757-0.
14. Bosse T, Peters EEM, Creutzberg CL, *et al.* Substantial lymph-vascular space invasion (LVSI) is a significant risk fator for recurrence in endometrial cancer – A pooled analysis of PORTEC 1 and 2 trials. *Eur J Cancer.* 2015;51(13):1742-1750. doi:10.1016/j.ejca.2015.05.015.
15. Kim CH, Soslow RA, Park KJ, *et al.* Pathologic Ultrastaging Improves Micrometastasis Detection in Sentinel Lymph Nodes During Endometrial Cancer Staging. *Int J Gynecol Cancer.* 2013;23(5):964-970. doi:10.1097/IGC.0b013e3182954da8.
16. Watkins JC, Yang EJ, Muto MG, *et al.* Universal screening for mismatch-repair deficiency in endometrial cancers to identify patients with *Lynch* syndrome and *Lynch*-like syndrome. In: *International Journal of Gynecological Pathology.* ; 2017. doi:10.1097/PGP.0000000000000312.
17. Adar T, Rodgers LH, Shannon KM, *et al.* Universal screening of both endometrial and colon cancers increases the detection of *Lynch* syndrome. *Cancer.* Published online 2018. doi:10.1002/cncr.31534.
18. Kahn RM, Gordhandas S, Maddy BP, *et al.* Universal endometrial cancer tumor typing: How much has immunohistochemistry, microsatellite instability, and *MLH1* methylation improved the diagnosis of *Lynch* syndrome across the population? *Cancer.* Published online 2019. doi:10.1002/cncr.32203.
19. Pinto D, Pinto C, Guerra J, *et al.* Contribution of *MLH1* constitutional methylation for *Lynch* syndrome diagnosis in patients with tumor *MLH1* downregulation. *Cancer Med.* Published online 2018. doi:10.1002/cam4.1285.
20. Vasen HFA, Watson P, Mecklin JP, *Lynch* HT. New clinical criteria for hereditary nonpolyposis coloretal cancer (HNPCC, *Lynch* syndrome) proposed by the International Collaborative Group on HNPCC. In: *Gastroenterology.* ; 1999. doi:10.1016/S0016-5085(99)70510-X.
21. Ribeiro R, Pereira D. Estadiamento cirúrgico do cancro do endométrio. *Acta Obs e Ginecológica Port.* Published online 2010.
22. Sorosky JI. Endometrial Cancer. *Obstet Gynecol.* 2008;111(2, Part 1):436-447. doi:10.1097/AOG.0b013e318162f690.
23. Lomo L, Hecht J, Goff B, Falk S. Histopathology and pathogenesis of endometrial cancer.
24. Savelli L, Ceccarini M, Ludovisi M, *et al.* Preoperative local staging of endometrial cancer: transvaginal sonography vs. magnetic resonance imaging. *Ultrasound Obstet Gynecol.* 2008;31(5):560-566. doi:10.1002/uog.5295.

25. Gil RT, Cunha TM, Horta M, Alves I. The added value of diffusion--weighted imaging in the preoperative assessment of endometrial cancer. *Radiol Bras.* 2019;52(4):229-236. doi:10.1590/0100-3984.2018.0054.

26. Vasconcelos C, Félix A, Cunha TM. Preoperative assessment of deep myometrial and cervical invasion in endometrial carcinoma: Comparison of magnetic resonance imaging and histopathologic evaluation. *J Obstet Gynaecol (Lahore).* 2007;27(1):65-70. doi:10.1080/01443610601056418.

27. Cunha TM, Felix A, Cabral I. Preoperative assessment of deep myometrial and cervical invasion in endometrial carcinoma: Comparison of magnetic resonance imaging and gross visual inspection. *Int J Gynecol Cancer.* 2001;11(2):130-136. doi:10.1046/j.1525-1438.2001.011002130.x.

28. Nougaret S, Addley H, Horta M, Cunha T, Sala E. Added Value of Diffusion-Weighted Imaging in Endometrial Cancer. In: Akata D, Papanikolaou N, eds. *Diffusion Weighted Imaging of the Genitourinary System. Techniques and Clinical Applications.* ; 2018:147-166.

29. Lin MY, Dobrotwir A, McNally O, Abu-Rustum NR, Narayan K. Role of imaging in the routine management of endometrial cancer. *Int J Gynecol Obstet.* 2018;143:109-117. doi:10.1002/ijgo.12618.

30. Rodríguez-Trujillo A, Martínez-Serrano MJ, Martínez-Román S, *et al.* Preoperative Assessment of Myometrial Invasion in Endometrial Cancer by 3D Ultrasound and Diffusion-Weighted Magnetic Resonance Imaging: A Comparative Study. *Int J Gynecol Cancer.* Published online 2016. doi:10.1097/IGC.0000000000000724.

31. Lopes Dias J, Cunha T. Carcinoma do Endométrio. In: Ramos I, Rua Ventura S, eds. *Imagem Em Oncologia Médica Vol 2.* Lidel Edições Técnicas, Lda; 2018:217-230.

32. Querleu D, Darai E, Lecuru F, *et al.* Prise en charge primaire des cancers de l'endomètre : recommandations SFOG-CNGOF. *Gynécologie Obs Fertil Sénologie.* 2017;45(12):715-725. doi:10.1016/j.gofs.2017.10.008

33. Nougaret S, Horta M, Sala E, *et al.* Endometrial Cancer MRI staging: Updated Guidelines of the European Society of Urogenital Radiology. *Eur Radiol.* 2019;29(2):792-805. doi:10.1007/s00330-018-5515-y.

34. Schreiter V, Kinkel K. *MRI and CT of the Female Pelvis.* (Forstner R, Cunha TM, Hamm B, eds.). Springer International Publishing; 2019. doi:10.1007/978-3-319-42575-7.

35. Edge SB, Byrd DR, Compton CC, Fritz AG, Greene FL, Trotti III A. *7th Ed 2010 AJCC Cancer Staging Manual Seventh Edition.*; 2010.

36. Pecorelli S. Revised FIGO staging for carcinoma of the vulva, cervix, and endometrium. *Int J Gynecol Obstet.* 2009;105(2):103-104. doi:10.1016/j.ijgo.2009.02.012.

37. NCCN. NCCN Clinical Practice Guidelines in Oncology – Uterine neoplasms, version 4.2019.

38. Berek JS, Hacker NF. *Berek and Hacker's Gynecologic Oncology.* Lippincott Williams & Wilkins; 2009.

39. Karlan B, Bristow R, Li A. *Gynecologic Oncology: Clinical Practice and Surgical Atlas.* (Fried A, Boyle P, eds.).; 2012.

40. Vandenput I, Trovik J, Vergote I, *et al.* The Role of Adjuvant Chemotherapy in Surgical Stages I-II Serous and Clear Cell Carcinomas and Carcinosarcoma of the Endometrium: A Collaborative Study. *Int J Gynecol Cancer.* 2011;21(2):332-336. doi:10.1097/IGC.0b013e3182094ded.

41. Janda M, Gebski V, Davies LC, *et al.* Effect of Total Laparoscopic HysteRetomy vs Total Abdominal HysteRetomy on Disease-Free Survival Among Women With Stage I Endometrial Cancer. *JAMA.* 2017;317(12):1224. doi:10.1001/jama.2017.2068.

42. Walker JL, Piedmonte MR, Spirtos NM, *et al.* Recurrence and Survival After Random Assignment to Laparoscopy *Versus* Laparotomy for Comprehensive Surgical Staging of Uterine Cancer: Gynecologic Oncology Group LAP2 Study. *J Clin Oncol.* 2012;30(7):695-700. doi:10.1200/JCO.2011.38.8645.

43. Rossi EC, Kowalski LD, Scalici J, *et al.* A comparison of sentinel lymph node biopsy to lymphadenectomy for endometrial cancer staging (FIRES trial): a multicentre, prospective, cohort study. *Lancet Oncol.* 2017;18(3):384-392. doi:10.1016/S1470-2045(17)30068-2.

44. Bogani G, Murgia F, Ditto A, Raspagliesi F. Sentinel node mapping vs. lymphadenectomy in endometrial cancer: A systematic review and meta-analysis. *Gynecol Oncol.* 2019;153(3):676-683. doi:10.1016/j.ygyno.2019.03.254.

45. Accorsi GS, Paiva LL, Schmidt R, Vieira M, Reis R, Andrade C. Sentinel Lymph Node Mapping vs Systematic Lymphadenectomy for Endometrial Cancer: Surgical Morbidity and Lymphatic Complications. *J Minim Invasive Gynecol.* 2020;27(4):938-945.e2. doi:10.1016/j.jmig.2019.07.030

46. Frumovitz M, Plante M, Lee PS, *et al.* Near-infrared fluorescence for detection of sentinel lymph nodes in women with cervical and uterine cancers (FILM): a randomised, phase 3, multicentre, non-inferiority trial. *Lancet Oncol.* 2018;19(10):1394-1403. doi:10.1016/S1470-2045(18)30448-0.

47. Cancer.gov.
48. Schwartz P, Mundt AJ. Uterine papillary serous and clear cell cancer.
49. Blake P, Swart AM, Orton J. Adjuvant external beam radiotherapy in the treatment of endometrial cancer (MRC ASTEC and NCIC CTG EN.5 randomised trials): pooled trial results, systematic review, and meta-analysis. *Lancet*. 2009;373(9658):137-146. doi:10.1016/S0140-6736(08)61767-5.
50. Creutzberg CL, van Putten WL, Koper PCM, *et al.* Surgery and postoperative radiotherapy *versus* surgery alone for patients with stage-1 endometrial carcinoma: multicentre randomised trial. *Lancet*. 2000;355(9213):1404-1411. doi:10.1016/S0140-6736(00)02139-5.
51. Keys HM, Roberts JA, Brunetto VL, *et al.* A phase III trial of surgery with or without adjunctive external pelvic radiation therapy in intermediate risk endometrial adenocarcinoma: a Gynecologic Oncology Group study. *Gynecol Oncol*. 2004;92(3):744-751. doi:10.1016/j.ygyno.2003.11.048.
52. Kong A, Johnson N, Kitchener HC, Lawrie TA. Adjuvant Radiotherapy for Stage I Endometrial Cancer: An Updated Cochrane Systematic Review and Meta-analysis. *JNCI J Natl Cancer Inst*. 2012;104(21):1625-1634. doi:10.1093/jnci/djs374.
53. Lukovic J, Patil N, D'souza D, *et al.* Intensity-Modulated Radiation Therapy *Versus* 3D Conformal Radiotherapy for Postoperative Gynecologic Cancer: Are They Covering the Same Planning Target Volume? *Cureus*. Published online January 2016. doi:10.7759/cureus.467.
54. Ahamad A, D'Souza W, Salehpour M, *et al.* Intensity-modulated radiation therapy after hysteRetomy: Comparison with conventional treatment and sensitivity of the normal-tissue–sparing effect to margin size. *Int J Radiat Oncol*. 2005;62(4):1117-1124. doi:10.1016/j.ijrobp.2004.12.029.
55. Vandecasteele K, Tummers P, Makar A, *et al.* Postoperative Intensity--Modulated Arc Therapy for Cervical and Endometrial Cancer: A Prospective Report on Toxicity. *Int J Radiat Oncol*. 2012;84(2):408-414. doi:10.1016/j.ijrobp.2011.12.020.
56. Roeske JC, Lujan A, Rotmensch J, Waggoner SE, Yamada D, Mundt AJ. Intensity-modulated whole pelvic radiation therapy in patients with gynecologic malignancies. *Int J Radiat Oncol*. 2000;48(5):1613-1621. doi:10.1016/S0360-3016(00)00771-9.
57. Heron D., Gerszten K, Selvaraj R., *et al.* Conventional 3D conformal *versus* intensity-modulated radiotherapy for the adjuvant treatment of gynecologic malignancies: a comparative dosimetric study of dose–volume histograms. *Gynecol Oncol*. 2003;91(1):39-45. doi:10.1016/S0090-8258(03)00461-X.
58. Small W, Mell LK, Anderson P, *et al.* Consensus Guidelines for Delineation of Clinical Target Volume for Intensity-Modulated Pelvic Radiotherapy in Postoperative Treatment of Endometrial and Cervical Cancer. *Int J Radiat Oncol*. 2008;71(2):428-434. doi:10.1016/j.ijrobp.2007.09.042.
59. Shih KK, Milgrom SA, Abu-Rustum NR, *et al.* Postoperative pelvic intensity-modulated radiotherapy in high risk endometrial cancer. *Gynecol Oncol*. 2013;128(3):535-539. doi:10.1016/j.ygyno.2012.11.020.
60. Milby AB, Both S, Ingram M, Lin LL. Dosimetric Comparison of Combined Intensity-Modulated Radiotherapy (IMRT) and Proton Therapy *Versus* IMRT Alone for Pelvic and Para-Aortic Radiotherapy in Gynecologic Malignancies. *Int J Radiat Oncol*. 2012;82(3):e477-e484. doi:10.1016/j.ijrobp.2011.07.012.
61. Wright JD, Deutsch I, Wilde ET, *et al.* Uptake and outcomes of intensity-modulated radiation therapy for uterine cancer. *Gynecol Oncol*. 2013;130(1):43-48. doi:10.1016/j.ygyno.2013.03.006.
62. Blais E, Vendrely V, Sargos P, *et al.* Chemoradiation for oesophageal cancer: A critical review of the literature. *Cancer/Radiotherapie*. 2019;23(1):62-72. doi:10.1016/j.canrad.2018.05.003.
63. Mendez LC, Leung E, Cheung P, Barbera L. The Role of Stereotactic Ablative Body Radiotherapy in Gynaecological Cancers: A Systematic Review. *Clin Oncol*. 2017;29(6):378-384. doi:10.1016/j.clon.2017.01.009
64. Mesko S, Sandler K, Cohen J, Konecny G, Steinberg M, Kamrava M. Clinical Outcomes for Stereotactic Ablative Radiotherapy in Oligometastatic and Oligoprogressive Gynecological Malignancies. *Int J Gynecol Cancer*. 2017;27(2):403-408. doi:10.1097/IGC.0000000000000869.
65. Hellman S, Weichselbaum RR. Oligometastases. *J Clin Oncol*. 1995;13(1):8-10. doi:10.1200/JCO.1995.13.1.8.
66. Reyes DK, Pienta KJ. The biology and treatment of oligometastatic cancer. *Oncotarget*. 2015;6(11). doi:10.18632/oncotarget.3455.
67. Salama JK, Hasselle MD, Chmura SJ, *et al.* Stereotactic body radiotherapy for multisite extracranial oligometastases. *Cancer*. 2012;118(11):2962-2970. doi:10.1002/cncr.26611.

68. Kunos C, Chen W, DeBernardo R, *et al.* Stereotactic Body Radiosurgery for Pelvic Relapse of Gynecologic Malignancies. *Technol Cancer Res Treat.* 2009;8(5):393-400. doi:10.1177/153303460900800510.

69. Kunos CA, Brindle J, Waggoner S, *et al.* Phase II Clinical Trial of Robotic Stereotactic Body Radiosurgery for Metastatic Gynecologic Malignancies. *Front Oncol.* 2012;2. doi:10.3389/fonc.2012.00181.

70. Higginson DS, Morris DE, Jones EL, Clarke-Pearson D, Varia MA. Stereotactic body radiotherapy (SBRT): Technological innovation and application in gynecologic oncology. *Gynecol Oncol.* 2011;120(3):404-412. doi:10.1016/j.ygyno.2010.11.042.

71. Choi CW, Cho CK, Yoo SY, *et al.* Image-Guided Stereotactic Body Radiation Therapy in Patients With Isolated Para-Aortic Lymph Node Metastases From Uterine Cervical and Corpus Cancer. *Int J Radiat Oncol.* 2009;74(1):147-153. doi:10.1016/j.ijrobp.2008.07.020.

72. Homesley HD, Filiaci V, Markman M, *et al.* Phase III Trial of Ifosfamide With or Without Paclitaxel in Advanced Uterine Carcinosarcoma: A Gynecologic Oncology Group Study. *J Clin Oncol.* 2007;25(5):526-531. doi:10.1200/JCO.2006.06.4907.

73. Randall ME, Filiaci VL, Muss H, *et al.* Randomized Phase III Trial of Whole-Abdominal Irradiation *Versus* Doxorubicin and Cisplatin Chemotherapy in Advanced Endometrial Carcinoma: A Gynecologic Oncology Group Study. *J Clin Oncol.* 2006;24(1):36-44. doi:10.1200/JCO.2004.00.7617.

74. de Boer SM, Powell ME, Mileshkin L, *et al.* Adjuvant chemoradiotherapy *versus* radiotherapy alone in women with high-risk endometrial cancer (PORTEC-3): patterns of recurrence and post-hoc survival analysis of a randomised phase 3 trial. *Lancet Oncol.* 2019;20(9):1273-1285. doi:10.1016/S1470-2045(19)30395-X.

75. Barakat R. *Gynecologic Oncology.* 5th editio. Lippincott Williams & Wilkins; 2009.

76. Di Saia PJ, Creasman WT, Mannel RS, McMeekin DS, Mutch DG. *Clinical Gynecologic Oncology.*; 2017. doi:10.1038/bjc.1981.243.

77. Ayhan A, Reed N, Gultekin M, Dursun P. *Textbook of Gynaecological Oncology.* Gunes Publishing; 2012.

78. Duska LR, Garrett A, Rueda BR, Haas J, Chang Y, Fuller AF. Endometrial Cancer in Women 40 Years Old or Younger. *Gynecol Oncol.* 2001;83(2):388-393. doi:10.1006/gyno.2001.6434.

79. Kinkel K, Kaji Y, Yu KK, *et al.* Radiologic Staging in Patients with Endometrial Cancer: A Meta-analysis. *Radiology.* 1999;212(3):711-718. doi:10.1148/radiology.212.3.r99au29711.

80. Rodolakis A, Biliatis I, Morice P, *et al.* European Society of Gynecological Oncology Task Force for Fertility Preservation: Clinical Recommendations for Fertility-Sparing Management in Young Endometrial Cancer Patients. *Int J Gynecol Cancer.* 2015;25(7):1258-1265. doi:10.1097/IGC.0000000000000493.

81. Fan Z, Li H, Hu R, Liu Y, Liu X, Gu L. Fertility-Preserving Treatment in Young Women With Grade 1 Presumed Stage IA Endometrial Adenocarcinoma. *Int J Gynecol Cancer.* 2018;28(2):385-393. doi:10.1097/IGC.0000000000001164.

82. Corzo C, Barrientos Santillan N, Westin SN, Ramirez PT. Updates on Conservative Management of Endometrial Cancer. *J Minim Invasive Gynecol.* 2018;25(2):308-313. doi:10.1016/j.jmig.2017.07.022.

83. Salani R, Backes FJ, Fung Kee Fung M, *et al.* Posttreatment surveillance and diagnosis of recurrence in women with gynecologic malignancies: Society of Gynecologic Oncologists recommendations. *Am J Obstet Gynecol.* 2011;204(6):466-478. doi:10.1016/j.ajog.2011.03.008.

84. Miller D, Filiaci V, Fleming G, *et al.* Late-Breaking Abstract 1: Randomized phase III noninferiority trial of first line chemotherapy for metastatic or recurrent endometrial carcinoma: A Gynecologic Oncology Group study. *Gynecol Oncol.* 2012;125(3):771. doi:10.1016/j.ygyno.2012.03.034.

85. Fiorica J. Phase II trial of alternating courses of megestrol acetate and tamoxifen in advanced endometrial carcinoma: a Gynecologic Oncology Group study. *Gynecol Oncol.* 2004;92(1):10-14. doi:10.1016/j.ygyno.2003.11.008.

4 CARCINOMA DO OVÁRIO, DA TROMPA E DO PERITONEU

1 INTRODUÇÃO

Desde 2014 que o Comité de Ginecologia Oncológica da FIGO integrou os carcinomas do ovário, da trompa e do peritoneu no mesmo sistema de classificação, dado que são semelhantes na patogénese, apresentação clínica e tratamento[1]. A localização primária do tumor, no entanto, deve ser identificada[2].

De acordo com os últimos dados disponíveis, Globocan – 2018, a taxa de incidência padronizada do cancro do ovário para a população Portuguesa foi de 9,5/100.00 mulheres. Do cancro da trompa de Falópio sabe-se que, embora previamente considerado raro, a sua frequência tem sido subestimada e tenderá a aumentar face às alterações dos critérios de classificação. O diagnóstico de tumor primário do peritoneu obedece a critérios que pressupõem exclusão de tumor primário ovárico e tubar, bem como de carcinoma seroso intraepitelial tubar (STIC)[1,3].

Apesar da baixa incidência destas neoplasias, os carcinomas do ovário, trompa e peritoneu, são dos cancros mais letais na mulher, com elevado ratio mortalidade/incidência. Aproximadamente 75% das mulheres aparecem em estádios avançados. A sobrevivência para todos os estádios aos 5 anos é de aproximadamente 50%[4].

Não está definida nenhuma forma eficaz de rastreio mas a identificação do STIC como lesão precursora, conduziu à recomendação da salpingectomia oportunista quando em contexto de histeRetomia ou cirurgia intra-abdominal[3,5,6].

A qualidade da cirurgia primária, a identificação de defeitos de recombinação homóloga e a aplicação de terapêuticas alvo, têm contribuído para a melhoria do prognóstico.

2
PATOLOGIA

2.1 Classificação histológica

Os grandes grupos dos tumores epiteliais do ovário, segundo a classificação histológica da Organização Mundial de Saúde, são os seguintes[1]:

:: Serosos.
:: Endometrióides.
:: Mucinosos.
:: Células claras.
:: Seromucinosos.
:: *Brenner*.

São ainda de referir alguns tumores mais raros, tais como os adenocarcinomas de tipo mesonéfrico, indiferenciados e desdiferenciados, carcinossarcomas e tumores mistos.

O carcinoma de pequenas células de tipo hipercalcémico é, atualmente, incluído nas neoplasias não epiteliais do ovário.

Nos principais tipos histológicos são reconhecidas três categorias de relevância prognóstica:

:: Benigna (adenoma, papiloma).
:: Potencialmente maligna.
:: Maligna.

Neste consenso serão abordados os dois últimos grupos.

A avaliação do grau de diferenciação varia de acordo com o tipo histológico:

:: Os carcinomas serosos classificam-se em baixo ou alto grau.
:: Os carcinomas endometrióides e mucinosos são classificados em bem, moderadamente ou pouco diferenciados.
:: Os carcinomas de células claras, indiferenciados, desdiferenciados e carcinossarcomas são por definição considerados de alto grau.

Os tipos histológicos de carcinoma da trompa de Falópio são sobreponíveis aos dos carcinomas do ovário, com predomínio dos tipos seroso e endometrióide. Os carcinomas do peritoneu, considerados de tipo *Mulleriano*, são essencialmente carcinomas serosos.

A evidência atual indica que os diferentes tipos histológicos são biologicamente distintos e podem beneficiar de abordagens clínicas e terapêuticas específicas. Assim, importa salientar os seguintes aspetos:

Tumores serosos

Há duas entidades clínico-patológicas e moleculares biologicamente distintas:

1 – Carcinoma seroso de baixo grau

Os carcinomas serosos de baixo grau são pouco frequentes. Podem surgir "de novo" ou na sequência de evolução de um tumor *borderline*. Caracterizam-se por mutações KRAS/BRAF e ativação da via de sinalização MAP/ERK e PI3K/AKT, habitualmente com p53 "*Wild-type*" e maior estabilidade genómica.

Os tumores serosos *borderline* podem ter focos de microinvasão em 10-15% dos casos, continuando a considerar-se tumor *borderline* para efeito de classificação e terapêutica.

O subtipo micropapilar associa-se a frequência aumentada de disseminação peritoneal. O envolvimento peritoneal dos tumores serosos *borderline* está presente em cerca de 20-30% dos casos, podendo consistir em **implantes não invasores**, ou implantes invasores, denominado **carcinoma seroso de baixo grau extra-ovárico**.

A ocorrência de **carcinoma seroso de baixo grau** no peritoneu confere aos tumores *borderline* pior prognóstico.

Em 25% dos casos há envolvimento de gânglios linfáticos, que deve ser classificado histologicamente (endosalpingiose, *borderline* ou carcinoma seroso de baixo grau).

2 – Carcinoma seroso de alto grau

Os carcinomas serosos de alto grau são os tumores malignos mais frequentes, podendo ser primários do ovário, da trompa e do peritoneu. A determinação da localização primária é efetuada segundo os critérios de *Singh*[2]. Apresentam-se geralmente em estádio avançado (75% nos estádios III e IV) e têm mau prognóstico. A sua patogénese envolve mutações no TP53 e instabilidade genómica.

Vários estudos mostraram que o STIC é a lesão percursora da maioria dos carcinomas serosos de alto grau[6–8].

Tumores endómetrioides

O carcinoma endometrióide é o segundo tumor maligno mais frequente do ovário e associa-se frequentemente a endometriose. O carcinoma endometrióide tem mutações no genes da β-catenina (*CTNNB1*), *ARID1A*, *PTEN* e genes das proteínas MMR. Cerca de 15-20% dos carcinomas endometrióides do ovário são síncronos com um carcinoma endometrióide do endométrio, sendo importante a distinção de tumor primário *versus* metástase. O carcinoma endometrióide pode surgir no contexto da Síndrome de *Lynch*.

Tumores mucinosos

São tumores raros, pelo que o seu diagnóstico no ovário implica a exclusão de tumor secundário, nomeadamente do sistema digestivo. São geralmente unilaterais (95% dos casos) e de grandes dimensões. Dada a heterogeneidade tumoral, com áreas benignas, *borderline* e malignas, sugerindo uma progressão desde cistadenoma até carcinoma mucinoso, é particularmente importante uma amostragem substancial e adequada do tumor para obter diagnóstico histológico. Nos carcinomas mucinosos, deve ser caracterizado o padrão de crescimento: expansivo ou infiltrativo, pois tem implicações prognóstica e de orientação terapêutica.

Tumores de células claras

Constituem cerca de 10% dos carcinomas do ovário e em 50% estão associados a endometriose. As alterações genéticas mais frequentes são as mutações dos genes *ARID1A, PTEN e PIK3C*A. Os carcinomas de células claras podem surgir na Síndrome de *Lynch*. Têm pior prognóstico do que os restantes tipos de carcinoma do ovário, em estádios avançados.

Tumores seromucinosos

São neoplasias pouco frequentes, bilaterais e associam-se a endometriose. Os tumores seromucinosos de tipo *borderline* podem associar-se a implantes peritoneais tal como acontece nos tumores serosos, mas têm prognóstico favorável. A evolução para carcinoma é mais frequentemente sob a forma de carcinoma endometrióide.

2.2. Outros parâmetros da patologia úteis para a orientação clínica

2.2.1 Avaliação diagnóstica no contexto de quimioterapia prévia

O tratamento com quimioterapia tem implicações na avaliação diagnóstica, dado que pode alterar significativamente o aspeto macro e microscópico do tumor, podendo dificultar ou impedir a classificação do tipo histológico e do grau de diferenciação. Assim, é fundamental efetuar biópsia histológica antes da quimioterapia neoadjuvante (QTNA); a avaliação por exame citológico é insuficiente para diagnóstico pré-terapêutico. Na avaliação do tumor após quimioterapia, o estudo imunohistoquímico pode ser útil para a melhor caracterização histológica.

Deve usar-se o *chemotherapy response score* (CRS)[9] para avaliação da regressão tumoral após quimioterapia neoadjuvante (QTNA), principalmente no contexto de carcinomas serosos de alto grau do ovário/trompa/peritoneu, que avalia a resposta tumoral no omento, dividindo em três categorias: resposta completa/quase completa, resposta parcial ou resposta mínima/ausente[9–11]. Esta avaliação poderá ter utilidade clínica como marcador de prognóstico e resposta à terapêutica.

2.2.2 Avaliação de biomarcadores moleculares no tecido tumoral

Nos carcinomas do ovário em geral, são frequentemente usados biomarcadores de diagnóstico, prognóstico e preditivos de resposta à terapêutica, avaliados no tumor através de estudo imunohistoquímico, citogenético ou de genética molecular.

É de realçar ainda que a morfologia é muito relevante para a orientação e seleção dos biomarcadores a efetuar e na interpretação das alterações moleculares identificadas[12].

São exemplos:

:: Expressão imunohistoquímica de RE/RP.

:: Expressão imunohistoquímica de *MLH1/PMS2/MSH2/MSH6*.

:: Mutações nos genes *BRCA1/2, BRAF, TP53* e outros (*SMARCA4, FOXL2*).

:: Expressão imunohistoquímico de HER-2 ± amplificação HER-2 por FISH.

:: Avaliação de marcadores de microambiente inflamatório.

2.3. Informação clínica relevante para o exame anatomopatológico em tumores do ovário, trompa de Falópio e peritoneu

:: Procedimento cirúrgico com identificação órgão/local de todos os produtos enviados e orientação das peças.

:: História clínica relevante (neoplasias, história obstétrica, história familiar e Síndromes de carcinoma mama/ovário, BRCA, *Lynch*, outros).

:: Marcadores tumorais.

:: Resultados anatomopatológicos prévios relevantes (citologia, biópsias, peças).

:: Tratamentos prévios (cirurgia, RT, QT, hormonoterapia ou fármacos que possam modificar a histologia do tumor, laqueação tubar/salpingectomia).

:: No caso de rotura da cápsula ovárica/serosa tubar, especificar se ocorreu antes da cirurgia ou se ocorreu durante o ato cirúrgico.

2.4. Requisitos mínimos do relatório anatomopatológico em tumores do ovário, trompa de Falópio e peritoneu

Identificação dos produtos recebidos	Ovário (direito/esquerdo), trompa (direita/esquerda), útero, epíplon, biópsias peritoneais, gânglios linfáticos por localização, lavado peritoneal/líquido ascítico, apêndice ileocecal (indicado nos tumores mucinosos).
Localização do tumor primário	Ovário (direito/esquerdo), ovárico bilateral; trompa direita/esquerda, tubárico bilateral, região da trompa (fímbria/não fímbria); peritoneu.
Maior dimensão do tumor primário	(cm).
Integridade da peça	Cápsula ovárica/serosa tubar íntegra ou com rotura. Peça fragmentada.
Envolvimento da superfície ovárica/ serosa tubar	Presente/não identificada/não avaliável.
Tipo histológico	OMS.
Grau histológico	Bem, moderado ou pouco diferenciado (carcinomas endometrioides e mucinosos), baixo e alto grau (carcinomas serosos).
Padrão de crescimento	Infiltrativo/expansivo (carcinomas mucinosos).
Invasão linfovascular	Presente/não identificada.
Extensão do tumor a outros órgãos e tecidos	Ovário direito/esquerdo, trompa direita/ esquerda, útero.
Envolvimento peritoneal (incluindo serosa uterina)	Pélvico/extrapélvico (microscópico/macroscópico: ≤ ou >2cm). Implantes (só para tumores serosos/seromucinosos *borderline*): não invasores epiteliais/ desmoplásicos. Implantes invasores/carcinoma seroso de baixo grau extra-ovárico.
Resposta à terapêutica neoadjuvante	(Aplicável a carcinomas serosos de alto grau e baseado na avaliação do tumor residual no epíplon) {Böhm, 2015 #11}: - Resposta ausente/mínima. - Resposta parcial. - Resposta completa/quase completa.
Gânglios linfáticos	Número de gânglios isolados, número de gânglios com metástases, células tumorais isoladas. Tamanho da maior metástase (≤ ou >10mm).
Resultados de estudo imunohistoquímico/ molecular	(Quando aplicável).
Citologia	Referência ao exame citológico do lavado peritoneal/líquido ascítico (quando aplicável).
Estadiamento	FIGO/pTNM.

3
GENÉTICA E CANCRO HEREDITÁRIO

3.1. Doentes com critérios para estudo molecular

Todos os doentes com cancro do ovário epitelial não mucinosos, incluindo os carcinossarcomas.

3.2. Momento do estudo molecular

Aquando do diagnóstico ou logo que possível.

3.3. Médico requisitante

Pode ser pedido por médico não geneticista, de acordo com a organização da equipa multidisciplinar local, garantindo informação pré e pós-teste adequadas.

3.4 Estudo molecular

Estudo completo dos genes *BRCA1* e *BRCA2*, no sangue periférico e/ou no tumor. Idealmente, uma abordagem mista, com sequenciação por NGS, a partir de amostra de tumor, complementada com a pesquisa de rearranjos exónicos e da mutação fundadora portuguesa c.156_157insAlu do gene *BRCA2* em sangue periférico, permitindo a deteção de mutações germinativas e somáticas num único tempo[13].

Caso não esteja disponível amostra tumoral ou a sequenciação a partir de amostra de tumor, deverá realizar-se o estudo completo em amostra de sangue periférico (idealmente o painel de genes abaixo indicado, no mínimo os genes *BRCA1* e *BRCA2*).

O estudo de outros genes deve ser considerado, incluindo o estudo de um painel de NGS alargado, além dos genes *BRCA1* e *BRCA2*, os genes *BRIP1*, *RAD51C*, *RAD51D*, *MLH1*, *MSH2*, *MSH6* e *PMS*[14], preferencialmente a partir de amostra de tumor[15]. Os carcinomas serosos de alto grau têm mais frequentemente mutações em genes envolvidos na recombinação homóloga (*BRCA1*, *BRCA2*, *RAD51C*, *RAD51D* e *BRIP1*), enquanto que os carcinomas endometrióides e de células claras estão mais relacionados com alterações dos genes associados a Síndrome de *Lynch*[16]. A classificação morfológica, eventualmente complementada com análise imunohistoquímica (incluindo das proteínas *MLH1*, *MSH2*, *MSH6* e *PMS2*), pode, assim, orientar sobre a necessidade de estudos genéticos complementares, nomeadamente a pesquisa de rearranjos exónicos de outros genes para além de *BRCA1* e *BRCA2*, incluindo o gene *EPCAM* no caso de haver perda de expressão de *MSH2*.

Sempre que seja identificada uma variante patogénica ou provavelmente patogénica no tumor, deve ser proposta a pesquisa dessa variante em sangue periférico, para esclarecer se a variante é somática ou germinativa.

3.5. Orientação após o resultado do estudo molecular

Sempre que o estudo (somático ou germinativo) identifique uma alteração (patogénica, provavelmente patogénica ou de significado desconhecido), é recomendada a referenciação à consulta de genética, sendo obrigatória se a mutação for germinativa.

Perante um resultado negativo, deve ainda assim ser considerada referenciação à consulta de genética nos casos de múltiplos tumores primários ou história familiar sugestiva de predisposição hereditária.

4
DIAGNÓSTICO

4.1. Metodologia

A abordagem diagnóstica é efetuada com base na história clínica e exame objetivo, complementada por ecografia pélvica e determinação do Ca125 e outros marcadores tumorais, quando clinicamente indicado, especialmente nas mulheres jovens.

Todas as mulheres com situação clínica não emergente e perante a existência de massa pélvica suspeita, devem ser referenciadas para centro com ginecologia oncológica.

Perante a suspeita de cancro do ovário, deve ser realizada tomografia computorizada (TC) abdominal e pélvica, com complemento torácico por radiografia ou TC[12].

Se CEA aumentado e clinicamente justificado, deve pedir-se estudo digestivo por colonoscopia e endoscopia digestiva alta, sabendo-se que Ca125/CEA >25 é sugestivo de carcinoma do ovário.

Se a condição clínica da doente e o volume tumoral favorecerem a necessidade de iniciar tratamento por QT, é necessário proceder a biópsia do tumor, orientada por ecografia ou TC.

Se houver dúvidas sobre a viabilidade da cirurgia primária ou tumor não acessível a biópsia, deve proceder-se a laparoscopia para melhor avaliação da carga tumoral e ressecabilidade e realização de biópsia.

Se se optar por cirurgia primária, prescinde-se do estudo histológico prévio à cirurgia.

4.2. Radiologia

Indicações para TC:

:: Adaptado das recomendações da ESUR[18]:

> Avaliação da invasão tumoral, distribuição e complicações.

> Identificação de "doença difícil de ressecar".

> Exclusão de doença metastática que pode simular disseminação.

TC com contraste endovenoso e contraste oral do abdómen e pélvis é a modalidade de escolha (com inclusão da TC torácica, quando indicado).

RM alternativa se:

:: Contraindicação ao contraste iodado.

:: Gravidez.

:: Jovens.

Elementos mínimos a constar no relatório da TC ou RM
Protocolo e relatório estruturado em anexo 1 e 2:

:: Caracterização da lesão (tamanho, morfologia, uni- ou bilateral, se o tumor tem critérios radiológicos de malignidade).

:: Invasão vesical, cólica, parede pélvica.

:: Complicações: obstrução intestinal, hidronefrose, trombose venosa.

:: Ascite (local e volume).

:: Metástases epiploicas.

:: Local e tamanho das metástases peritoneais fora da cavidade pélvica < ou >2cm.

:: Local das adenomegálias: menor diâmetro >1cm ou agrupamento de gânglios mais pequenos, cardio-frénicas >7mm.

:: Metástases hepáticas ou esplénicas, na superfície, subcapsulares ou parenquimatosas.

:: Invasão da parede abdominal.

:: Presença e tamanho do derrame pleural e metástases pleurais.

:: "Doença difícil de ressecar".

:: Padrão de metastização ovárico e peritoneal a partir de outras lesões primárias.

Critérios radiológicos de "doença difícil de ressecar"[13]

:: Doença retroperitoneal pré-sagrada.

:: Adenomegálias acima do hilo renal.

:: Invasão da parede abdominal.

:: Metástases hepáticas intra-parenquimatosas e subcapsulares.

:: Metástases peritoneais >2cm: diafragma, retrocavidade dos epíplons, hilo hepático, ligamento falciforme, fossa vesicular, ligamento gastro-hepático, gastro-esplénico e raíz do mesentério.

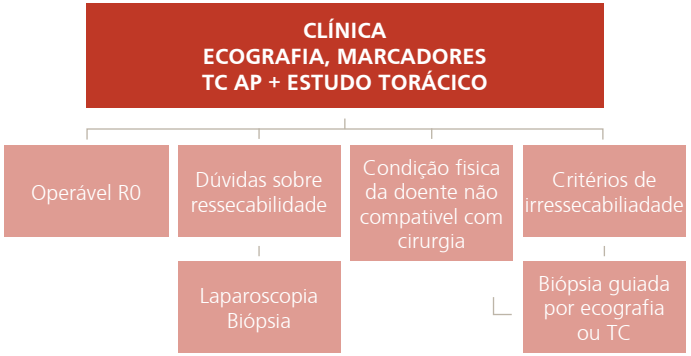

Figura 1- Algoritmo de diagnóstico

5
ESTADIAMENTO

O estadiamento recomendado para o cancro do ovário e trompa é cirúrgico.

Se o tratamento primário for QT, o estadiamento poderá ser clínico.

O carcinoma primário do peritoneu só se considera a partir do estádio III.

Estadiamento FIGO 2014[14]

I	Tumor limitado aos ovários ou trompas.
IA	Tumor limitado a um ovário (cápsula intacta) ou trompa, ausência de tumor na superfície ovárica ou tubária, ausência de células malignas na ascite ou lavado peritoneal.
IB	Tumor limitado a ambos os ovários (cápsulas intactas) ou trompas, ausência de tumor na superfície ovárica ou tubária, ausência de células malignas na ascite ou lavado peritoneal.
IC	Tumor limitado a um ou ambos ovários ou trompas com qualquer um dos seguintes:

IC1	Rotura intraoperatória.
IC2	Cápsula rota antes da cirurgia ou tumor à superfície ovárica ou tubária.
IC3	Células malignas presentes na ascite ou no lavado peritoneal.
II	O tumor envolve um ou ambos ovários ou trompas com extensão pélvica (abaixo do anel pélvico).
IIA	Extensão e/ou implantes no útero e/ou trompas e/ou ovários.
IIB	Extensão a outros tecidos pélvicos intraperitoneais.
III	O tumor envolve um ou ambos os ovários, ou trompas ou tumor primário do peritoneu, com disseminação peritoneal comprovada citologicamente ou histologicamente para o peritoneu fora da pélvis e/ou metastização ganglionar retroperitoneal.
IIIA	Metastização para os gânglios retroperitoneais com ou sem envolvimento peritoneal microscópico além da pélvis.
IIIA1	Apenas gânglios retroperitoneais positivos (confirmados citologicamente ou histologicamente).
IIIA1 (i)	Metástases ≤10mm de maior dimensão (dimensão tumoral e não ganglionar).
IIIA1 (ii)	Metástases >10mm de maior dimensão.
IIIA2	Envolvimento peritoneal extrapélvico microscópico (acima do anel pélvico) com ou sem metastização ganglionar retroperitoneal.
IIIB	Metástases peritoneais macroscópicas além do anel pélvico com maior dimensão ≤2cm, com ou sem metastização dos gânglios retroperitoneais.
IIIC	Metástases peritoneais macroscópicas além do anel pélvico com maior dimensão >2cm, com ou sem metastização dos gânglios retroperitoneais.
IV	Metastização à distância excluindo a peritoneal.
IV A	Derrame pleural com citologia positiva.
IV B	Metastização para órgãos extra-abdominais (incluindo os gânglios inguinais ou outros fora da cavidade abdominal).

(Nota 1: Inclui extensão do tumor à cápsula hepática ou esplénica sem envolvimento do parênquima).

(Nota 2: A metastização do parênquima é estádio IVB).

6
TRATAMENTO PRIMÁRIO

O tratamento padrão atual do carcinoma do ovário, trompa e peritoneu consiste na cirurgia primária seguida de quimioterapia, quando indicado.

Na doença avançada, estádio IIIC e IV, se a condição clínica do doente não permite cirurgia complexa ou se existe uma elevada probabilidade, fundamentada em parâmetros clinico-radiológicos, de não ser alcançável a cirurgia de citorredução completa, a QTNA, seguida de cirurgia de intervalo e quimioterapia adjuvante (QTA), é uma opção terapêutica a ponderar em grupo multidisciplinar[15,16]. Apresenta-se o algoritmo de tratamento primário.

6.1. Cirurgia

A cirurgia deve ser realizada por equipa coordenada por ginecologista oncológico[16].

A via aberta é a abordagem recomendada por permitir uma boa inspeção da cavidade e o risco de rotura tumoral pré-operatória ser potencialmente menor do que com a cirurgia minimamente invasiva (CMI)[16].

A CMI não está, no entanto, contraindicada, podendo ser efetuada nos centros com experiência em laparoscopia oncológica.

Nos estádios avançados, a complexidade dos procedimentos cirúrgicos atualmente recomendados, requer particular atenção aos cuidados de pré e pós-operatório. Estas doentes requerem, habitualmente, monitorização pós-operatória em unidade de cuidados cirúrgicos especializada.

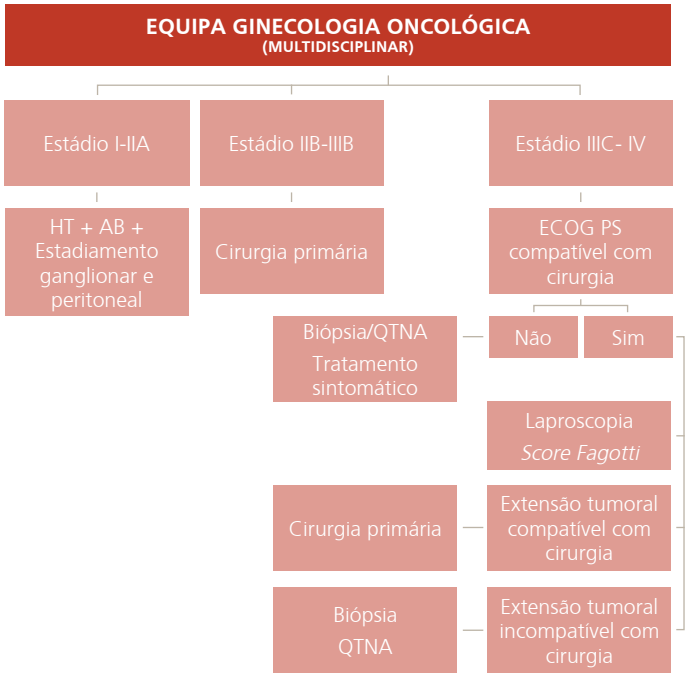

Figura 2- Algoritmo do tratamento primário 1. *Adaptado de ESGO*[15].

6.1.1. Estádio precoce, doença aparentemente limitada à pélvis

Nos estádios precoces, está indicada a histeRetomia total, anexectomia bilateral e cirurgia de estadiamento peritoneal e ganglionar.

Toda a doença visível na pélvis deve ser removida, o que pode implicar peritonectomia seletiva e realização da histeRetomia por abordagem retroperitoneal.

Por outro lado, o procedimento pode ser simplificado nalguns tipos histológicos para os quais a metastização ganglionar é rara. Assim, nos carcinomas mucinosos com crescimento expansivo e nos carcinomas serosos de baixo grau, o estadiamento ganglionar pode ser questionado[16].

Se há suspeita de doença maligna e a preservação da fertilidade é uma hipótese, pode proceder-se à anexectomia unilateral, com eventual estadiamento peritoneal, diferindo-se a restante cirurgia para um segundo tempo, depois de conhecido o estudo histológico definitivo.

6.1.1.2. Metodologia

:: Incisão mediana.

:: Inspeção da cavidade abdomino-pélvica.

:: Colheita de líquido presente no fundo-de-saco de *Douglas* para exame citológico ou citologia do lavado peritoneal.

:: Remoção das massas tumorais, aparentemente limitadas à pélvis, intactas e pedido de exame anatomopatológico intraoperatório

:: Estadiamento peritoneal:

> Biopsias de todas as lesões suspeitas ou em zonas de aderências.

> Biopsias múltiplas, em zonas aparentemente sãs, a nível do fundo-de-saco de *Douglas*, peritoneu vesical, goteiras parietocólicas, mesentério e mesocólon.

> Omentectomia infracólica.

:: Apendicectomia obrigatória se macroscopicamente suspeito ou mucinoso.

:: Linfadenectomia pélvica e para-aórtica sistemática interessando os gânglios obturadores, ilíacos internos, externos e primitivos e aórticos, até veia renal esquerda.

:: HisteRetomia total e anexectomia bilateral.

:: Excisão de todas as lesões suspeitas.

6.1.1.3. Preservação da fertilidade

Considera-se nos estádios IA e ICt1, baixo grau/G1 (seroso, endometrióide e mucinoso expansivo)[16].

A cirurgia conservadora consiste na realização de salpingo-oofoRetomia unilateral e procedimentos de estadiamento peritoneal e ganglionar, com o objetivo de preservar fertilidade. Não está recomendada a biópsia do ovário contralateral.

A preservação uterina com salpingo-oofoRetomia bilateral pode ser considerada nos estádios IB, baixo risco, com biópsia endometrial normal; há, no entanto, poucos dados que suportem esta conduta[16].

Devem ser respeitadas as seguintes condições:

> Desejo forte de preservar fertilidade, idade inferior a 40 anos, informação; completa sobre prognóstico oncológico e obstétrico.

> Ausência de história de cancro hereditário do ovário.

> Condições para vigilância adequada após cirurgia.

A CMI é uma abordagem possível no re-estadiamento.

6.1.2. Doença avançada

Nos estádios avançados, o objetivo da cirurgia é a resseção R0, isto é, sem lesão macroscópica visível[17,18].

A maior parte dos carcinomas do ovário são diagnosticados em estádios avançados, podendo existir a necessidade de abordar o abdómen superior e proceder a resseções cirúrgicas complexas, para obter resseção R0.

O ginecologista oncológico deve reunir equipa, eventualmente multidisciplinar, capaz de proceder a este tipo de resseção.

A cirurgia só deve ser feita em centros que reúnam estas condições[15].

A extensão da doença, que por si só pode não ser contraindicação para a cirurgia primária, em associação, pode ser preditiva de cirurgias muito complexas associadas a elevada morbilidade, que atrasam o início da terapia sistémica adjuvante. Apresenta-se na Tabela 1 os critério ESGO para doentes não candidatas a cirurgia primária[15].

Se há dúvidas sobre a ressecabilidade, deve ser realizada laparoscopia para melhor avaliação da extensão tumoral. Recomenda-se a utilização de *scores*, como o de *Fagotti* [19,20] para melhor predizer a cirurgia R0, evitando laparotomias fúteis[21,22]. Se houver indicação para cirurgia primária, o procedimento pode ser imediato ou diferido, para data próxima, se houver necessidade de programação de bloco ou equipa cirúrgica.

Refira-se, no entanto, que nos subtipos histológicos associados a menor quimiossensibilidade, como o seroso de baixo grau, endometrióide, mucinoso ou de células claras, a cirurgia primária deve ser a regra, com máximo esforço cirúrgico e maior radicalidade. Há vantagem na sobrevivência, mesmo na doença residual <1cm[15,22].

Tabela 1: NÃO CANDIDATAS A CIRURGIA PRIMÁRIA

- :: Infiltração difusa da raiz do mesentério.
- :: Carcinomatose difusa do intestino delgado cuja resseção condicione Síndrome do intestino curto (remanescente <1,5m).
- :: Envolvimento difuso/infiltração profunda do estômago/duodeno ou cabeça e porção média do pâncreas.
- :: Envolvimento do tronco celíaco, artérias hepáticas, artéria gástrica esquerda.
- :: Metástases hepáticas parenquimatosas (central ou multisegmentar).
- :: Múltiplas metástases do parênquima pulmonar (de preferência comprovadas histologicamente).
- :: Adenomegálias não ressecáveis.
- :: Múltiplas metástases cerebrais.

Adaptado de Score ESGO[15].

6.1.2.1. Metodologia

6.1.2.1.1 Cirurgia primária

A cirurgia deve começar pelo abdómen superior por ser a este nível que se coloca mais frequentemente a questão da ressecabilidade. Pode implicar peritonectomia das cúpulas diafragmáticas, esplenectomia, omentectomia total, devendo ser aberta a retrocavidade dos epíplons e removidos eventuais implantes tumorais; remoção da doença metastática das superfícies peritoneais e intestino. Não está recomendada a linfadenectomia sistemática, mas apenas a remoção dos gânglios aumentados de volume[28]. As resseções intestinais são justificadas se detetada lesão estenosante/oclusiva ou se a doença residual macroscópica for ausente no final da intervenção.

O estádio IV pode ter indicação para cirurgia primária se a resseção R0 parecer exequível[15].

Deve ser feito registo de todos os procedimentos cirúrgicos efetuados, com descrição metódica dos locais e tamanho das lesões macroscópicas, de acordo, por exemplo, com o proposto pelo *peritoneal cancer índex* (PCI), no início e no fim da cirurgia, para registo da doença residual, se a houver. Recomenda-se a utilização de um modelo sistematizado de registo operatório, nomeadamente o proposto pela ESGO (*ESGO operative report*)[16].

6.1.2.1.2. Cirurgia de Intervalo

Realizada após QTNA, 3 ciclos, requerendo monitorização dos marcadores tumorais e reavaliação radiológica.

O objetivo da cirurgia de intervalo, é de igual modo, a resseção R0, podendo requerer procedimentos complexos. A HIPEC pode ser considerado nesta fase, nos estádios III, apesar de não ser considerada abordagem padrão[23].

Não está recomendada se mantiver critérios de irressecabilidade ou progressão da doença.

Nos casos de progressão, ponderar a revisão anatomopatológica[15].

Apresenta-se o algoritmo do tratamento primário 2.

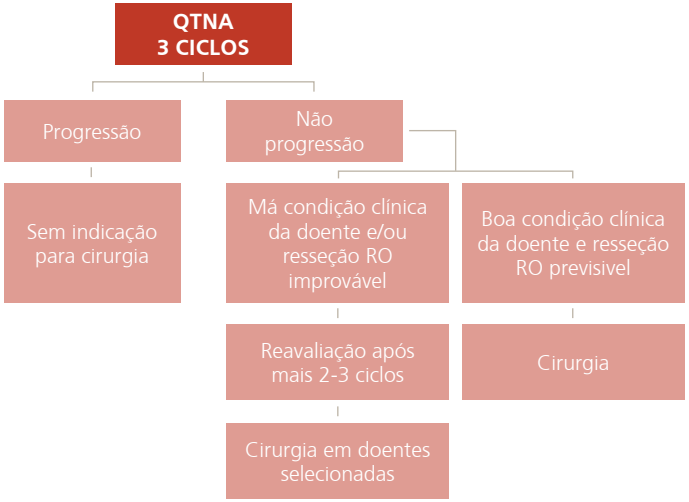

Figura 3 - Algoritmo do tratamento primário 2. *Adaptado de ESGO*[15].

6.1.3. Situações especiais

6.1.3.1. Cirurgia com estadiamento incompleto

Nos casos de doentes submetidas a cirurgia incompleta, recomenda-se a realização de TC AP depois deste procedimento para avaliar doença residual, sobretudo se não existe relato operatório detalhado.

Favorece-se realização de nova cirurgia para estadiamento, ainda que deva ser ponderado o risco associado a outro procedimento cirúrgico, em particular se já houver critérios para quimioterapia[16]. Os objetivos são a remoção de doença residual, se a houver e proceder a completo estadiamento peritoneal e ganglionar.

6.1.3.2. Carcinoma primário do peritoneu

Utiliza-se frequentemente a expressão de carcinoma primário do peritoneu clínico, que se caracteriza por estádio avançado, ascite maciça, envolvimento micronodular difuso do abdómen alto e superfícies diafragmáticas, metastização ganglionar, sobretudo acima do nível da artéria mesentérica inferior e ausência de tumor pélvico[24,25].

Devem seguir-se os mesmos princípios de tratamento dos carcinomas primários de ovário e da trompa, ainda que estas doente tenham habitualmente pior condição clínica e disseminação extensa no abdómen superior, o que se associa a maior probabilidade de iniciar tratamento por QT[25]. A abordagem combinada de QT e cirurgia, parece melhorar o prognóstico[25].

6.2. Tratamento sistémico

6.2.1. QT Adjuvante (estádios I e II)

A decisão do tratamento sistémico baseia-se no risco de recidiva, que depende do tipo, grau histológico e estádio ao diagnóstico (Figura 1). A rotura da cápsula ovárica no ato cirúrgico confere um risco de recidiva mais elevado. As doentes de baixo risco apresentam uma SG aos 5 anos >90%, pelo que podem ser poupadas ao tratamento sistémico[16,26–30]. O dupleto **carboplatino/paclitaxel**, 6 ciclos, está bem estabelecido no tratamento dos tumores serosos e no estádio II. No entanto, o número de ciclos pode ser individualizado de acordo com o risco e tolerância ao tratamento, num mínimo de três ciclos nas doentes com indicação para QT mas de risco inferior[29,31].

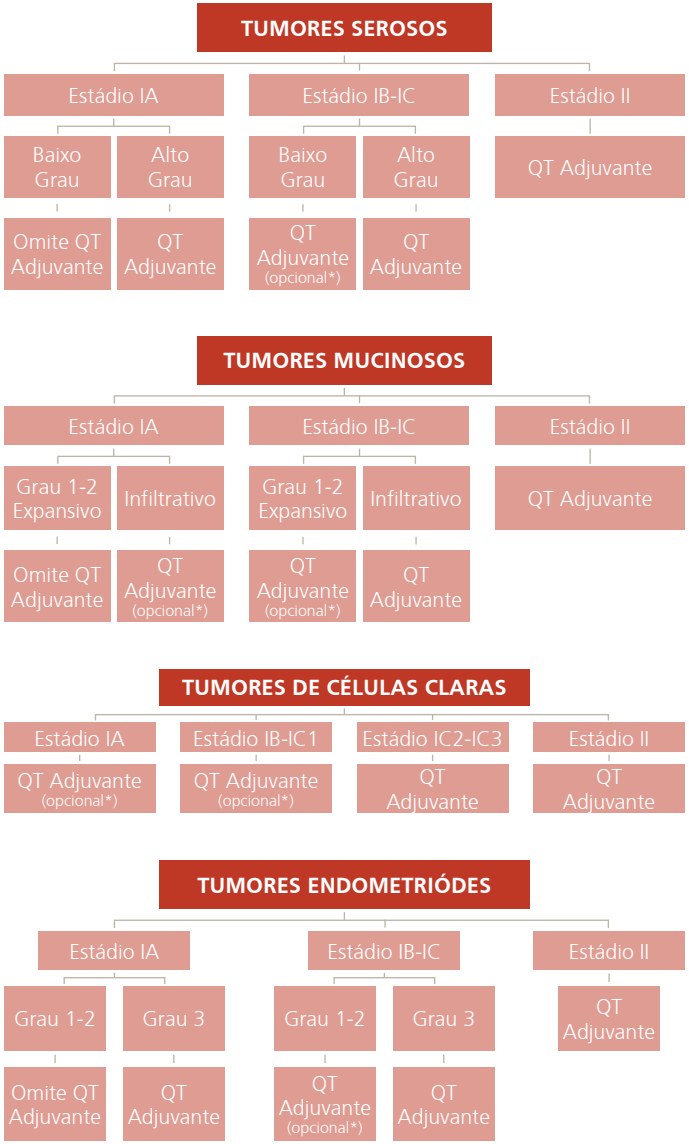

Figura 4 – QT Adjuvante em estádios precoces.

*Apenas considerar omissão de QT se cirurgia de estadiamento completa.

6.2.2. Primeira linha (estádios III e IV)

6.2.2.1. Após cirurgia de citorredução inicial

:: Há evidência crescente de que a TC AP pode ser útil na estratificação do risco e do prognóstico das doentes antes do início de QTA[32–34].

:: A terapêutica sistémica de primeira linha baseia-se em **platino e taxano**, 6 ciclos, sem evidência de benefício no seu prolongamento[35–37].

:: O tratamento com o dupleto **carboplatino/paclitaxel EV**, não foi inferior ao cisplatino/paclitaxel EV e apresentou um perfil de toxicidade melhor[38,39] dupleto com doses reduzidas de frequência semanal pode ter indicação nas doentes mais frágeis[40].

:: O **docetaxel** pode substituir o paclitaxel se intolerância ou toxicidade[41] e a **DLP pode substituir** o taxano se houver contraindicação[42].

:: Os esquemas *dose-dense* não estão recomendados, dada a eficácia ser semelhante ao dupleto tradicional na população ocidental, mas com toxicidade acrescida[43–45].

:: A combinação de **QT intraperitoneal/endovenosa (IP/EV)** pode ser usada após cirurgia de citorredução ótima, se disponível. Está contraindicada se doença residual ≥1cm dada a penetração limitada no tecido tumoral de maior volume. Preconiza-se o uso de paclitaxel EV/cisplatino IP e paclitaxel IP, sem vantagem na adição de bevacizumab[46,47].

:: O uso de HIPEC não está recomendado fora do contexto de ensaio clínico e/ou de um centro com experiência[16].

6.2.2.2. QT Neoadjuvante

A QTNA tem indicação na doença classificada como irressecável, não sendo previsível a resseção R0, ou se a doente não tem condições para cirurgia, pelas comorbilidades médicas ou mau *performance status*[16]. Está recomendado o dupleto **carboplatino/paclitaxel**, 3 ciclos, com reavaliação clínica, Ca125 e radiológica antes da **cirurgia de intervalo**, seguida de 3 ciclos complementares após cirurgia[48].

6.3.3. Terapêutica de manutenção/consolidação

Os **iPARP** prolongam a SLP como terapêutica de manutenção após resposta completa ou parcial ao platino em primeira linha. Preconiza-se o uso do **olaparib** nas doentes com mutações BRCA1/2 (SOLO1)[49]. Existe evidência do benefício de outros iPARP como o **niraparib** (PRIMA)[50], **velaparib** (VELIA)[51] ou o **olaparib em associação ao bevacizumab** (PAOLA)[52], independentemente do estado mutacional BRCA, apesar de ser maior nas doentes mutadas.

O **bevacizumab** em concomitância com o carboplatino/paclitaxel, seguido de uma fase de manutenção, apresentou algum benefício nas doentes de alto risco (estádios III-IV) com doença residual após a cirurgia e/ou com ascite (GOG218, ICON7)[53,54].

Nos tumores serosos de baixo grau pode ser equacionada a **hormonoterapia** de manutenção com tamoxifeno e inibidores da aromatase, apesar da evidência limitada[55,56].

7
PROTOCOLO DE VIGILÂNCIA

Periodicidade recomendada[57]

:: 1° ao 2 ° ano: a cada 3 a 4 meses.

:: 3° ao 5° ano: a cada 6 meses.

:: >5° ano: anual, sem necessidade de seguimento em centro especializado.

Deve ser feito exame clínico e determinado o Ca125 ou outro marcador tumoral anormal ao diagnóstico[57]. Devem ser realizados exames radiológicos de acordo com a situação clínica, nomeadamente sinais e sintomas sugestivos de recidiva[57].

A TC AP não deve ser pedida por rotina. Deve ser requisitada quando houver evidência clínica ou aumento do Ca125 que sugiram doença em recidiva. A TC AP com contraste EV e oral ou TC TAP são as modalidades de escolha, sendo a PET TC também adequada e permite uma melhor seleção das doentes potencialmente elegíveis para cirurgia secundária[12]. O valor diagnóstico do TC torácico é baixo nos casos em que não existam alterações relevantes na radiografia torácica nem na TC AP, especialmente se não existir elevação do Ca125[12].

8
TRATAMENTO DA RECIDIVA

Atualmente, não é possível padronizar a terapêutica das recidivas tumorais e esta deve basear-se nos seguintes parâmetros:

:: *Performance status* e comorbidades da doente.

:: Volume da recidiva e existência de ascite.

:: Tempo livre de doença e de tratamento com platino.

:: Perfil de toxicidade do regime de quimioterapia previamente utilizado.

:: Doença residual na abordagem inicial.

A quimioterapia é a terapêutica habitualmente recomendada, devendo ser equacionada também a cirurgia em doentes selecionadas.

8.1. Cirurgia da recidiva

A cirurgia secundária, em contexto de recidiva, só deve ser proposta quando o intervalo livre de doença for superior a seis meses e houver critérios para resseção completa[58–60].

O estudo DESKTOP II, prospetivo, validou o *score* AGO, formado por três fatores, com valor preditivo para cirurgia completa:

:: Resseção completa na cirurgia primária.

:: ECOG 0.

:: Ascite < 500 ml.

Na presença dos 3 fatores, 76% das doentes tem cirurgia R0. Contudo, também está provada uma elevada taxa de falsos negativos, pelo que a existência de *score* negativo não invalida a cirurgia secundária[58,61,62].

Pode ser ponderada a realização de laparoscopia[60,63].

Aguardam-se ainda os resultados do estudo DESKTOP III que mostrarão se esta cirurgia de resseção completa terá ou não impacto na SG. A avaliação interina mostrou diferença significativa na SLP, nas doentes com resseção completa[64].

O estudo GOG213, não mostrou diferenças na SG mesmo em doentes com resseção RO[65]. No entanto, salientam-se alguns *vieses*, nomeadamente na seleção dos doentes e no efeito dos tratamentos sistémicos realizados.

Assim a recomendação é de criteriosa seleção das doentes e propõe-se a conjugação do *score* AGO com outros, que consideram o intervalo livre de doença e a extensão da recidiva.

8.2 Cirurgia paliativa

A cirurgia paliativa na doença recidivante justifica-se exclusivamente como terapêutica sintomática ou visando o tratamento de complicações, contribuindo para uma melhor qualidade de vida e podendo mesmo prolongar a sobrevivência. Na obstrução intestinal dá-se preferência à via endoscópica, pela gastroenterologia[63].

Tratamento sistémico da recidiva/progressão

Cerca de 80% das doentes diagnosticadas em estádios avançados recidivam apesar de efetuarem tratamento inicial adequado. Para a decisão do tratamento sistémico na recidiva/progressão é necessário entrar em linha de conta com os seguintes fatores[16]:

:: Biologia/histologia do tumor.

:: Número prévio de linhas de tratamento e tipo de resposta.

:: Intervalo livre de platino (tempo entre a data do término de platino até à recidiva/progressão de doença; se ILP ≥6 meses a doença é classificada como "platino-sensível", se ILP <6 meses "platino-resistente").

:: Toxicidades residuais.

:: Estado funcional e preferência da doente.

Nas doentes assintomáticas, com subida isolada do Ca125 e sem evidência de doença clínica ou radiológica não têm indicação para QT[16]. Apesar da evidência limitada, pode ser ponderada a hormonoterapia com **tamoxifeno** ou **letrozol** se positividade para os recetores de estrogénio[66,67].

8.3.1. Elegíveis ao re-tratamento com platino

As doentes que tiveram resposta prévia ao platino e sem contraindicações, são elegíveis para novo tratamento com platino. Não há vantagem em prolongar o ILP artificialmente (MITO8)[68]. Podem ser usados os dupletos **carboplatino/paclitaxel** (ICON4/AGO-OVAR-2.2)[69], **carboplatino/gemcitabina**[70] ou **carboplatino/DLP** (CALYPSO)[71].

Preconiza-se o uso de **iPARP** de manutenção se resposta completa ou parcial ao platino. Recomenda-se o **olaparib** na presença de mutações BRCA (SOLO2)[72], embora também haja benefício na sua ausência (STUDY19)[73,74]. O **niraparib** mostrou vantagens no aumento da SLP independentemente do *status* mutacional ou da presença de deficiência na recombinação homologa[75]. O **rucaparib** apresentou benefícios semelhantes (ARIEL3)[76].

Caso haja necessidade de obtenção de uma resposta sintomática urgente, o **bevacizumab**, na ausência de contraindicações, pode ser usado em concomitância com o dupleto **carboplatino/paclitaxel** (GOG213)[77] ou **carboplatino/gemcitabina** (OCEANS)[78,79], seguido de manutenção até toxicidade ou progressão.

8.3.2. Não elegíveis ao re-tratamento com platino

As doentes que apresentam uma recidiva precoce e sintomática após o término de platino, na ausência de resposta, na progressão sob tratamento ou contraindicação, não são elegíveis a novo tratamento com platino.

Recomenda-se o uso de QT em monoterapia de forma sequencial, desconhecendo-se, no entanto, qual a melhor ordem: **DLP, paclitaxel, topotecano, gemcitabina, docetaxel, vinorelbina, etoposido** ou **ciclofosfamida**[16]. O **bevacizumab** pode ser usado na doença platino-resistente e na ausência de contraindicações, em associação à DLP, paclitaxel ou topotecano, dado aumentar a taxa de resposta e a SLP. As doentes com ascite refratária obtiveram maior benefício na associação com paclitaxel (AURELIA)[80].

O dupleto **trabectedina/DLP** é um regime alternativo para as doentes com ILP >6 meses, mas com reação hipersensibilidade ao platino (OVA301)[81].

O uso de hormonoterapia com **tamoxifeno**[82], **letrozol**[67] ou **fulvestrant**[83] pode ser equacionado no tratamento de doentes com evidência de progressão radiológica pouco sintomáticas, se positividade para os recetores de estrogénio.

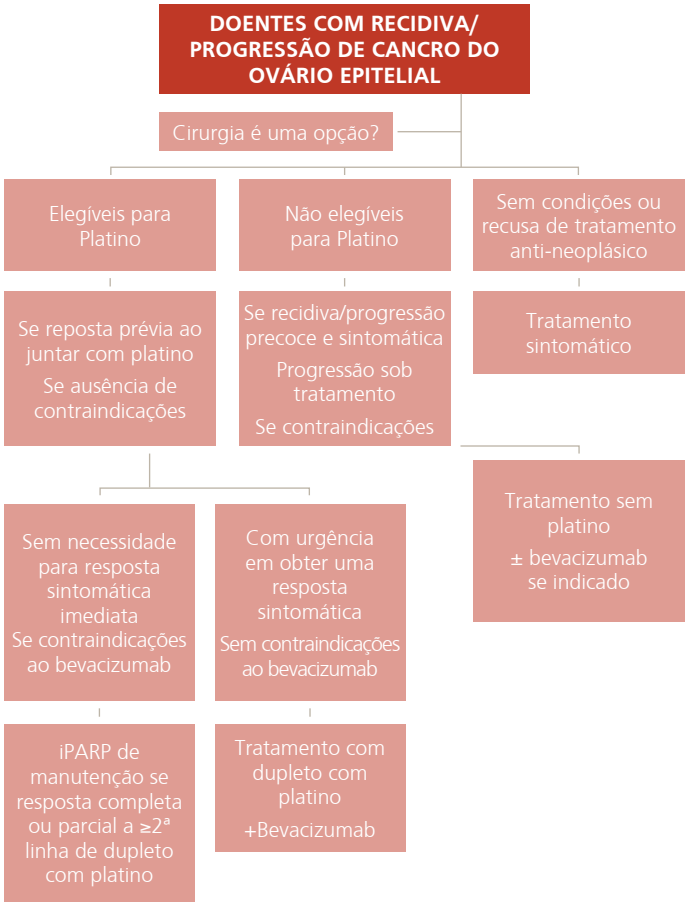

Figura 5 – Algoritmo de tratamento na recidiva/progressão do cancro do ovário epitelial (*adaptado do ESMO-ESGO Consensus*).

9
RADIOTERAPIA

A radioterapia não está indicada no tratamento primário ou adjuvante do carcinoma do ovário. Pode ser usada, raramente, com fins paliativos em doença localizada ou oligometastática e/ou sintomática.

10
TRATAMENTO DO TUMOR *Borderline* DO OVÁRIO

O tratamento dos tumores *borderline* do ovário é cirúrgico.

Estes tumores têm bom prognóstico, com SG aos 5 anos de 99% para o estádio I[84]. Um terço destes tumores ocorre em mulheres jovens (<40 anos), pelo que o tratamento deve ter em conta o desejo de preservar a fertilidade e a função hormonal[85].

As taxas de recidiva após cirurgia conservadora são mais elevadas do que após estadiamento cirúrgico convencional, mas sem efeito na SG sendo a maioria das recidivas sob a forma de lesões *borderline*, passíveis de cura com segundo procedimento cirúrgico, eventualmente conservador[84,86].

O impacto do subtipo histológico na orientação cirúrgica é controverso. Os tumores mucinosos *borderline* recidivam menos frequentemente do que os tumores serosos, mas têm maior risco de recidiva sob a forma invasiva[87].

10.1 Estadiamento padrão

A metodologia de estadiamento nos tumores *borderline* segue as regras definidas para os carcinomas. Não se recomenda, no entanto, o estadiamento ganglionar sistemático.

Assim:

:: As massas tumorais aparentemente confinadas ao(s) ovário(s) são removidas intactas e enviadas para estudo anatomopatológico intraoperatório.

:: Inspeção da cavidade abdomino-pélvica.

:: HisteRetomia total e anexectomia bilateral.

:: Excisão de todas as lesões peritoneais suspeitas.

:: Estadiamento peritoneal com biópsias múltiplas, em zonas aparentemente sãs, a nível do fundo-de-saco de *Douglas*, peritoneu vesical, goteiras parietocólicas, mesentério e mesocólon.

:: Omentectomia infracólica.

:: Apendicectomia recomendada nos tumores mucinosos.

10.2 Cirurgia conservadora

A cirurgia conservadora, definida como a preservação do útero e pelo menos parte de um ovário[85] e estadiamento peritoneal completo, poderá ser considerada em doentes que desejam preservar a fertilidade.

Se a preservação ovárica não for possível, a preservação uterina deverá ser ponderada. Nos tumores serosos *borderline*, bilaterais em 15-25% dos casos, a quistectomia é uma opção, mesmo bilateral, permitindo preservar o máximo de tecido ovárico com benefícios em termos de fertilidade[84].

Neste subtipo a cirurgia conservadora pode ser considerada em casos selecionados no estádio II ou III[84].

Nos tumores mucinosos *borderline*, maioritariamente unilaterais, de grandes dimensões, em que podem existir focos de carcinoma invasivo, está recomendada a anexectomia[16,86].

Não há racional para a realização de biópsia do ovário contralateral.

A decisão de completar a cirurgia não é consensual, uma vez que não há evidência de que completar estadiamento seja superior à vigilância[15,84].

10.3. Orientação após cirurgia incompleta

A decisão de reintervir cirurgicamente deve ser individualizada, tendo em consideração a cirurgia prévia, o subtipo histológico, a condição clínica e opção da doente.

Deve ser efetuada sempre que:

:: Informação insuficiente sobre a cirurgia primária.

:: Variante micropapilar.

:: Quistectomia nos tumores mucinosos.

10.4. Seguimento

Pela sua história natural, estas doentes devem manter vigilância mais prolongada.

10.4.1 Após cirurgia padrão

:: Vigilância anual

:: Estádio I, vigilância possível por ginecologia geral.

:: Estádio ≥II, vigilância em centro oncológico.

:: Exame clínico e Ca125 ou outro marcador se elevado ao diagnóstico.

:: Exames complementares de acordo com a situação clínica.

10.4.2 Após cirurgia conservadora

- Exame clínico e Ca125 ou outro marcador se elevado na data do diagnóstico e ecografia pélvica, a cada 3 a 6 meses, durante 2 anos e depois anual.
- Exames complementares de acordo com a situação clínica.

10.5. Recidiva

A recidiva é geralmente sob a forma de tumor *borderline* do ovário, estando indicada a cirurgia e tratamento de acordo com a histologia.

Anexo 1

RELATÓRIO ESTRUTURADO

TC ABDOMINAL E PÉLVICA NO ESTADIAMENTO DO CARCINOMA DO OVÁRIO	
Informação Clínica	[Estadiamento do carcinoma do ovário].
Protocolo Técnico	[Equipamento]. Aquisição helicoidal desde o plano da base do tórax até ao plano da região inguinal. Reformatações no plano coronal e sagital. Contraste endovenoso: [ ]. Contraste oral: [ ].
Qualidade da Imagem	[Má; Satisfatória; Boa].
Estudo Comparativo	[Sim – data e local; Não].
Leitura e Interpretação	
Gânglios Cardio-frénicos	[existem/não existem] gânglios cardio-frénicos com menor eixo >5mm.
Pleura	[existe/não existe] derrame pleural, [existem/não existem] metástases pleurais.
Ovários	Existe tumor anexial uni/bilateral, medindo [ ] x [ ] cm.
Útero	Posição [anteversão/retroversão/retro-flexão], desvio [esquerdo/direito/posição mediana], tamanho [reduzido/normal/aumentado], medindo [ ] x [ ] x [ ] cm.
Endométrio	[normal/anormal]. Espessura máxima do endométrio [ ] mm.
Bexiga	Parede vesical [invadida/não invadida].
Reto	Parede do reto [invadida/não invadida].
Parede Abdominal/Pélvica	[invadida/não invadida].
Fígado	Existem [ ] metástases peritoneais superficiais, subcapsulares invasivas, metástases parenquimatosas.
Baço	Existem [ ] metástases peritoneais superficiais, subcapsulares invasivas, metástases parenquimatosas.
Hidronefrose	[sim/não].
Mesentério	[existe/não existe] envolvimento do mesentério do intestino delgado, incluindo estenose e retração de ansas intestinais, [com/sem] evidência de obstrução.
Metástases Peritoneais	Existem [ ] metástases omentais/outras metástases peritoneais/metástases da serosa/locais supra-mesocólicos de doença incluindo ligamentos gastro-hepático, gastro-esplénico ou esplenocólico.
Ascite	[sim/não] local/quantidade.

Adenomegálias	[existem/não existem] gânglios linfáticos com menor eixo >1cm, ou conglomerados de pequenos gânglios linfáticos suspeitos. Existem sinais de [ ] obstrução/trombose venosa.
Osso	[normal].
Outros Órgãos	Alterações [sim/não].
Conclusão/Impressão	

Anexo 2
RELATÓRIO ESTRUTURADO

RM ABDOMINAL E PÉLVICA NO ESTADIAMENTO DO CARCINOMA DO OVÁRIO	
Informação Clínica	[Estadiamento do carcinoma do ovário].
Protocolo Técnico	[Equipamento]. RM abdominal e pélvica, desde o plano da base do tórax à região inguinal. Pélvis: T1 axial, T2 nos planos axial, sagital, T1 axial com saturação de gordura. Estudo de difusão no plano axial e mapa ADC: [sim/não]. Contraste: [sim/não], pré e [dinâmico/não dinâmico] pós-contraste e curvas. Foi administrado [ ] ml de [nome do contraste] antes e após aquisição de T1 com saturação de gordura.
Qualidade da Imagem	[Boa/Satisfatória/Má].
Estudo Comparativo	[Sim – data e local; Não].
Leitura e Interpretação	
Gânglios Cardio-frénicos	[existem/não existem] gânglios cardio-frénicos com menor eixo >5mm.
Pleura	[existe/não existe] derrame pleural, [existem/não existem] metástases pleurais.
Lesões Anexiais Quísticas	[sim/não], número [ ], dimensão da maior lesão quística [ ] x [ ] cm, componente de partes moles [unilocular/septos/debris/nódulos], componente líquido: [simples/mucinoso/hemorrágico/conteúdo proteico ou hemorrágico/gordura macroscópica/*intravoxel fat and water*], localização [ovário/trompa de Falópio/para-ovário/peritoneu], [série, imagem].
Lesões anexiais quísticas e sólidas	[sim/não], número [ ], dimensão da maior lesão [ ] x [ ] cm, componente sólido: [fibrose/músculo liso/projeções papilares/não específico/sólido], componente líquido: [simples/mucinoso/hemorrágico/conteúdo proteico ou hemorrágico/gordura macroscópica/*intravoxel fat and water*], padrão de realce do componente sólido [homogéneo/heterogéneo/ausente], localização [ovário/trompa de Falópio/paraovário/peritoneu], [série, imagem].
Lesões anexiais sólidas	[sim/não], número [ ], dimensão da maior lesão [ ] x [ ] cm, componente sólido: [fibrose/músculo liso/projeções papilares/não específico/sólido], componente líquido: [simples/mucinoso/hemorrágico/conteúdo proteico ou hemorrágico/gordura macroscópica/*intravoxel fat and water*], padrão de realce do componente sólido [homogéneo/heterogéneo/ausente], localização [ovário/trompa de Falópio/paraovário/peritoneu], [série, imagem].
Endométrio	anormal.

Útero	Posição [anteversão/retroversão/retroflexão], desvio [esquerdo/direito/posição mediana], tamanho [reduzido/normal/aumentado], medindo [ ] x [ ] x [ ] cm.
Zona juncional	[não visível, fina, espessada com critérios de adenomiose moderada/severa].
Miométrio	[existem/não existem] leiomiomas.
Colo do útero	[ ].
Vagina	[ ].
Bexiga	parede vesical [invadida/não invadida].
Reto	parede do reto [invadida/não invadida].
Parede abdominal/ pélvica	[invadida/não invadida].
Fígado	existem [ ] metástases peritoneais superficiais, subcapsulares invasivas, metástases parenquimatosas.
Baço	existem [ ] metástases peritoneais superficiais, subcapsulares invasivas, metástases parenquimatosas.
Hidronefrose	[sim/não].
Mesentério	[existe/não existe] envolvimento do mesentério do intestino delgado, incluindo estenose e retração de ansas intestinais, [com/sem] evidência de obstrução.
Metástases peritoneais	existem [ ] metástases omentais/outras metástases peritoneais/metástases da serosa/locais supra-mesocólicos de doença incluindo ligamentos gastro-hepático, gastro-esplénico ou espleno-cólico.
Ascite	[sim/não] local/quantidade.

Adenomegálias	[existem/não existem] gânglios linfáticos com menor eixo >1cm, ou conglomerados de pequenos gânglios linfáticos suspeitos.
Osso	[normal].
Outros órgãos	alterações [sim/não].
Concusão/impressão	[ ].

Anexo 3

ADAPTADO DE *SCORE* DE *FAGOTTI*[19]

Parâmetros	*SCORE*	
Omental cake (infiltração maciça do grande omento)	**2**	Infiltração difusa do estômago.
	0	Implantes isolados.
Carcinomatose peritoneal	**2**	Maciça, irressecável ou padrão de disseminação miliar.
	0	Área limitada de carcinomatose (goteira paracólica ou peritoneu pélvico, ressecável).
Carcinomatose diafragmática	**2**	Infiltração difusa ou nódulos confluentes, infiltrando a maior parte do diafragma.
	0	Todos os outros casos.
Retração mesentérica	**2**	Retração mesentérica.
	0	Retração mesentérica ausente.
Infiltração do intestino	**2**	Necessidade de resseção intestinal.
	0	Não se prevê essa necessidade.
Infiltração do estômago	**2**	Nódulos que infiltram o estômago ou o baço ou o pequeno omento.
	0	Todos os outros casos.
Metástases hepáticas	**2**	Qualquer nódulo superior a 2cm.
	0	Todos os outros casos.

Score ≥8: valor preditivo de cirurgia sub-ótima (lesão residual >1cm).

BIBLIOGRAFIA

1. Kurman RJ, Carcangiu ML, Harrington CS, Young RH. WHO classification of tumours of female reproductive organs. IARC Press. 2014;
2. *Singh* N, Gilks CB, Wilkinson N, McCluggage WG. Assessment of a new system for primary site assignment in high-grade serous carcinoma of the fallopian tube, ovary, and peritoneum. Histopathology. 2015;
3. ACOG Committee Opinion No. 774: Opportunistic Salpingectomy as a Strategy for Epithelial Ovarian Cancer Prevention. Obstet Gynecol. 2019;
4. Dinkelspiel HE, Champer M, Hou J, Tergas A, Burke WM, Huang Y, *et al.* Long-term mortality among women with epithelial ovarian cancer. Gynecol Oncol. 2015;
5. Prevention OC. Salpingectomy for Ovarian Cancer Prevention. 2015;(620):1–3;
6. Kamran MW, Vaughan D, Crosby D, Wahab NA, Saadeh FA, Gleeson N. Opportunistic and interventional salpingectomy in women at risk: A strategy for preventing pelvic serous cancer (PSC). Eur J Obstet Gynecol Reprod Biol. 2013;
7. Kurman RJ, Shih IM. The origin and pathogenesis of epithelial ovarian cancer: A proposed unifying theory. Am J Surg Pathol. 2010;
8. Erickson BK, Conner MG, Landen CN. The role of the fallopian tube in the origin of ovarian cancer. American Journal of Obstetrics and Gynecology. 2013;
9. Böhm S, Faruqi A, Said I, Lockley M, Brockbank E, Jeyarajah A, *et al.* Chemotherapy response *score*: Development and validation of a system to quantify histopathologic response to neoadjuvant chemotherapy in tubo-ovarian high-grade serous carcinoma. J Clin Oncol. 2015;
10. Zorzato PC, Zannoni GF, Tudisco R, Pasciuto T, Giorgio A Di, Franchi M, *et al.* External validation of a ' response *score* ' after neoadjuvant chemotherapy in patients with grade serous ovarian carcinoma with complete clinical response. 2019;1–7;
11. Kehoe S, Hook J, Nankivell M, Jayson GC, Kitchener H, Lopes T, *et al.* Primary chemotherapy *versus* primary surgery for newly diagnosed advanced ovarian cancer (CHORUS): An open-label, randomised, controlled, non-inferiority trial. Lancet. 2015;
12. Kang SK, Reinhold C, Atri M, Benson CB, Bhosale PR, Jhingran A, *et al.* ACR Appropriateness Criteria® Staging and Follow-Up of Ovarian Cancer. J Am Coll Radiol. 2018;
13. Balleyguier C, Sala E, Da Cunha T, Bergman A, Brkljacic B, Danza F, *et al.* Staging of uterine cervical cancer with MRI: Guidelines of the European Society of Urogenital Radiology. Eur Radiol. 2011;
14. Prat J. Staging classification for cancer of the ovary, fallopian tube, and peritoneum. Int J Gynecol Obstet. 2014;
15. Querleu D, Planchamp F, Chiva L, Fotopoulou C, Barton D, Cibula D, *et al.* European society of Gynaecological Oncology (ESGO) guidelines for ovarian cancer surgery. Int J Gynecol Cancer. 2017;
16. Colombo N, Sessa C, Bois A Du, Ledermann J, McCluggage WG, McNeish I, *et al.* ESMO-ESGO consensus conference recommendations on ovarian cancer: Pathology and molecular biology, early and advanced stages, *borderline* tumours and recurrent disease. Int J Gynecol Cancer. 2019;
17. Bois A Du, Reuss A, Pujade-Lauraine E, Harter P, Ray-Coquard I, Pfisterer J. Role of surgical outcome as prognostic fator in advanced epithelial ovarian cancer: A combined exploratory analysis of 3 prospectively randomized phase 3 multicenter trials: by the arbeitsgemeinschaft gynaekologische onkologie studiengruppe ovarialkarzin. Cancer. 2009;
18. Brand AH, DiSilvestro PA, Sehouli J, Berek JS. Cytoreductive surgery for ovarian cancer: Quality assessment. Ann Oncol. 2017;
19. Fagotti A, Vizzielli G, De Iaco P, Surico D, Buda A, Mandato VD, *et al.* A multicentric trial (Olympia-MITO 13) on the accuracy of laparoscopy to assess peritoneal spread in ovarian cancer. Am J Obstet Gynecol. 2013;
20. Brun JL, Rouzier R, Uzan S, Daraï E. External validation of a laparoscopic-based *score* to evaluate resectability of advanced ovarian cancers: Clues for a simplified *score*. Gynecol Oncol. 2008;
21. Bendifallah S, Body G, Daraï E, Ouldamer L. Pertinence des marqueurs tumoraux, *scores* (cliniques et biologiques) et algorithmes à visée diagnostique et pronostique devant une masse ovarienne suspecte d'un cancer épithélial. Article rédigé sur la base de la recommandation nationale de bonnes pratiqu. Gynécologie Obs Fertil Sénologie . 2019;
22. Lavoue V, Huchon C, Akladios C, Alfonsi P, Bakrin N, Ballester M, *et al.* European Journal of Obstetrics & Gynecology and Reproductive Biology Management of epithelial cancer of the ovary , fallopian tube , and primary peritoneum. Short text of the French Clinical Practice Guidelines issued by FRANCOGYN , CNGOF , SFOG , and GI. 2019;236:214–23;
23. Van Driel WJ, Koole SN, Sikorska K, SchagenvanLeeuwen JH, Schreuder HWR, Hermans RHM, *et al.* Hyperthermic intraperitoneal chemotherapy in ovarian cancer. N Engl J Med. 2018;
24. Schnack TH, Sørensen RD, Nedergaard L, Høgdall C. Demographic clinical and prognostic characteristics of primary ovarian, peritoneal and tubal adenocarcinomas of serous histology - A prospective comparative study. Gynecol Oncol. 2014;

25. Komiyama S, Nishijima Y, Kondo H, Nomura H, Yamaguchi S, Futagami M, *et al.* Multicenter Clinicopathological Study of High-Grade Serous Carcinoma Presenting as Primary Peritoneal Carcinoma. Int J Gynecol Cancer. 2018;28(4):657–65;

26. Young RC, Walton LA, Ellenberg SS, Homesley HD, Wilbanks GD, Decker DG, *et al.* Adjuvant therapy in stage i and stage ii epithelial ovarian cancer: Results of two prospective randomized trials. N Engl J Med. 1990;

27. Ahmed FY, Wiltshaw E, A'Hern RP, Nicol B, Shepherd J, Blake P, *et al.* Natural history and prognosis of untreated stage I epithelial ovarian carcinoma. J Clin Oncol. 1996;

28. Chan JK, Tian C, Monk BJ, Herzog T, Kapp DS, Bell J, *et al.* Prognostic fators for high-risk early-stage epithelial ovarian cancer: A Gynecologic Oncology Group study. Cancer. 2008;

29. Chan JK, Tian C, Teoh D, Monk BJ, Herzog T, Kapp DS, *et al.* Survival after recurrence in early-stage high-risk epithelial ovarian cancer: A Gynecologic Oncology Group study. Gynecol Oncol. 2010;

30. Winter-Roach BA, Kitchener HC, Lawrie TA. Adjuvant (post-surgery) chemotherapy for early stage epithelial ovarian cancer. Cochrane Database of Systematic Reviews. 2012;

31. Bell J, Brady MF, Young RC, Lage J, Walker JL, Look KY, *et al.* Randomized phase III trial of three *versus* six cycles of adjuvant carboplatin and paclitaxel in early stage epithelial ovarian carcinoma: A Gynecologic Oncology Group study. Gynecol Oncol. 2006;

32. Burger IA, Goldman DA, Vargas HA, Kattan MW, Yu C, Kou L, *et al.* Incorporation of postoperative CT data into clinical models to predict 5-year overall and recurrence free survival after primary cytoreductive surgery for advanced ovarian cancer. Gynecol Oncol. 2015;

33. Eskander RN, Kauderer J, Tewari KS, Mannel RS, Bristow RE, O'Malley DM, *et al.* Correlation between Surgeon's assessment and radiographic evaluation of residual disease in women with advanced stage ovarian cancer reported to have undergone optimal surgical cytoreduction: An NRG Oncology/Gynecologic Oncology Group study. Gynecol Oncol. 2018;

34. Heitz F, Harter P, Åvall-Lundqvist E, Reuss A, Pautier P, Cormio G, *et al.* Early tumor regrowth is a contributor to impaired survival in patients with completely resected advanced ovarian cancer. An exploratory analysis of the Intergroup trial AGO-OVAR 12. Gynecol Oncol. 2019;

35. Kyrgiou M, Salanti G, Pavlidis N, Paraskevaidis E, Ioannidis JPA. Survival benefits with diverse chemotherapy regimens for ovarian cancer: Meta-analysis of multiple treatments. J Natl Cancer Inst. 2006;

36. Kim HS, Park NH, Chung HH, Kim JW, Song YS, Kang SB. Are three additional cycles of chemotherapy useful in patients with advanced-stage epithelial ovarian cancer after a complete response to six cycles of intravenous adjuvant paclitaxel and carboplatin? Jpn J Clin Oncol. 2008;

37. Dizon DS, Weitzen S, Rojan A, Schwartz J, Miller J, DiSilvestro P, *et al.* Two for good measure: Six *versus* eight cycles of carboplatin and paclitaxel as adjuvant treatment for epithelial ovarian cancer. Gynecol Oncol. 2006;

38. du Bois A. A Randomized Clinical Trial of Cisplatin/Paclitaxel *Versus* Carboplatin/Paclitaxel as First-Line Treatment of Ovarian Cancer. CancerSpectrum Knowl Environ. 2003;

39. Ozols RF, Bundy BN, Greer BE, Fowler JM, Clarke-Pearson D, Burger RA, *et al.* Phase III trial of carboplatin and paclitaxel compared with cisplatin and paclitaxel in patients with optimally resected stage III ovarian cancer: A Gynecologic Oncology Group study. J Clin Oncol. 2003;

40. Pignata S, Scambia G, Katsaros D, Gallo C, Pujade-Lauraine E, De Placido S, *et al.* Carboplatin plus paclitaxel once a week *versus* every 3 weeks in patients with advanced ovarian cancer (MITO-7): A randomised, multicentre, open-label, phase 3 trial. Lancet Oncol. 2014;

41. Vasey PA, Jayson GC, Gordon A, Gabra H, Coleman R, Atkinson R, *et al.* Phase III randomized trial of docetaxel-carboplatin *versus* paclitaxel-carboplatin as first-line chemotherpy for ovarian carcinoma. J Natl Cancer Inst. 2004;

42. Lawrie TA, Bryant A, Cameron A, Gray E, Morrison J. Pegylated liposomal doxorubicin for relapsed epithelial ovarian cancer. Cochrane Database of Systematic Reviews. 2013;

43. Katsumata N. Dose-dense therapy is of benefit in primary treatment of ovarian cancer? In favor. Ann Oncol. 2011;

44. Katsumata N, Yasuda M, Isonishi S, Takahashi F, Michimae H, Kimura E, *et al.* Long-term results of dose-dense paclitaxel and carboplatin *versus* conventional paclitaxel and carboplatin for treatment of advanced epithelial ovarian, fallopian tube, or primary peritoneal cancer (JGOG 3016): A randomised, controlled, open-label trial. Lancet Oncol. 2013;

45. Chan JK, Brady MF, Penson RT, Huang H, Birrer MJ, Walker JL, *et al.* Weekly vs. every-3-week paclitaxel and carboplatin for ovarian cancer. N Engl J Med. 2016;

46. Walker JL, Brady MF, Wenzel L, Fleming GF, Huang HQ, DiSilvestro PA, *et al.* Randomized trial of intravenous *versus* intraperitoneal chemotherapy plus bevacizumab in advanced ovarian carcinoma: An NRG oncology/Gynecologic oncology group study. J Clin Oncol. 2019;

47. Armstrong DK, Bundy B, Wenzel L, Huang HQ, Baergen R, Lele S, *et al.* Intraperitoneal cisplatin and paclitaxel in ovarian cancer. N Engl J Med. 2006;

48. Wright AA, Bohlke K, Armstrong DK, Bookman MA, Cliby WA, Coleman RL, *et al.* Neoadjuvant chemotherapy for newly diagnosed, advanced ovarian cancer: Society of Gynecologic Oncology and American Society of Clinical Oncology Clinical Practice Guideline. Gynecol Oncol. 2016;

49. Moore K, Colombo N, Scambia G, Kim BG, Oaknin A, Friedlander M, *et al.* Maintenance Olaparib in Patients With Newly Diagnosed Advanced Ovarian Cancer. Obstetrical and Gynecological Survey. 2019;

50. González-Martín A, Pothuri B, Vergote I, DePont Christensen R, Graybill W, Mirza MR, *et al.* Niraparib in patients with newly diagnosed advanced ovarian cancer. N Engl J Med. 2019;

51. Coleman RL, Fleming GF, Brady MF, Swisher EM, Steffensen KD, Friedlander M, *et al.* Veliparib with first-line chemotherapy and as maintenance therapy in ovarian cancer. N Engl J Med. 2019;

52. Ray-Coquard I, Pautier P, Pignata S, Pérol D, González-Martín A, Berger R, *et al.* Olaparib plus bevacizumab as first-line maintenance in ovarian cancer. N Engl J Med. 2019;

53. Burger RA, Brady MF, Bookman MA, Fleming GF, Monk BJ, Huang H, *et al.* Incorporation of bevacizumab in the primary treatment of ovarian cancer. N Engl J Med. 2011;

54. Oza AM, Cook AD, Pfisterer J, Embleton A, Ledermann JA, Pujade-Lauraine E, *et al.* Standard chemotherapy with or without bevacizumab for women with newly diagnosed ovarian cancer (ICON7): Overall survival results of a phase 3 randomised trial. Lancet Oncol. 2015;

55. Della Pepa C, Tonini G, Santini D, Losito S, Pisano C, Di Napoli M, *et al.* Low Grade Serous Ovarian Carcinoma: From the molecular characterization to the best therapeutic strategy. Cancer Treatment Reviews. 2015;

56. Tang M, O'Connell RL, Amant F, Beale P, McNally O, Sjoquist KM, *et al.* PARAGON: A Phase II study of anastrozole in patients with estrogen recetor-positive recurrent/metastatic low-grade ovarian cancers and serous *borderline* ovarian tumors. Gynecol Oncol. 2019;

57. Zola P, Macchi C, Cibula D, Colombo N, Kimmig R, Maggino T, *et al.* Follow-up in Gynecological Malignancies A State of Art. 2015;25(7):1151–64;

58. Harter P, Beutel B, Alesina PF, Lorenz D, Boergers A, Heitz F, *et al.* Prognostic and predictive value of the Arbeitsgemeinschaft Gynaekologische Onkologie (AGO) *score* in surgery for recurrent ovarian cancer. Gynecol Oncol. 2014;

59. Bommert M, Harter P, Heitz F, du Bois A. When should Surgery be used for Recurrent Ovarian Carcinoma? Clin Oncol. 2018;

60. Giudice MT, D'Indinosante M, Cappuccio S, Gallotta V, Fagotti A, Scambia G, *et al.* Secondary cytoreduction in ovarian cancer: who really benefits? Archives of Gynecology and Obstetrics. 2018;

61. Harter P, du Bois A, Hahmann M, Hasenburg A, Burges A, Loibl S, *et al.* Surgery in recurrent ovarian cancer: the Arbeitsgemeinschaft Gynaekologische Onkologie (AGO) DESKTOP OVAR trial. Ann Surg Oncol. 2006;13(12):1702–10;

62. Harter P, Sehouli J, Reuss A, Hasenburg A, Scambia G, Cibula D, *et al.* Prospective validation study of a predictive *score* for operability of recurrent ovarian cancer: the Multicenter Intergroup Study DESKTOP II. A project of the AGO Kommission OVAR, AGO Study Group, NOGGO, AGO-Austria, and MITO. Int J Gynecol Cancer. 2011;21(2):289–95;

63. Cowan RA, Eriksson AGZ, Jaber SM, Zhou Q, Iasonos A, Zivanovic O, *et al.* A comparative analysis of prediction models for complete gross resection in secondary cytoreductive surgery for ovarian cancer. Gynecol Oncol [Internet]. 2017;145(2):230–5. Available from: http://dx.doi.org/10.1016/j.ygyno.2017.02.010;

64. Du Bois A, Vergote I, Ferron G, Reuss A, Meier W, Greggi S, *et al.* Randomized controlled phase III study evaluating the impact of secondary cytoreductive surgery in recurrent ovarian cancer: AGO DESKTOP III/ENGOT ov20. J Clin Oncol. 2017;

65. Coleman RL, Spirtos NM, Enserro D, Herzog TJ, Sabbatini P, Armstrong DK, *et al.* Secondary surgical cytoreduction for recurrent ovarian cancer. N Engl J Med. 2019;381(20):1929–39;

66. Hurteau JA, Brady MF, Darcy KM, McGuire WP, Edmonds P, Pearl ML, *et al.* Randomized phase III trial of tamoxifen *versus* thalidomide in women with biochemical-recurrent-only epithelial ovarian, fallopian tube or primary peritoneal carcinoma after a complete response to first-line platinum/taxane chemotherapy with an evaluation. Gynecol Oncol. 2010;

67. Smyth JF, Gourley C, Walker G, MacKean MJ, Stevenson A, Williams ARW, *et al.* Antiestrogen therapy is active in selected ovarian cancer cases: The use of letrozole in estrogen recetor-positive patients. Clin Cancer Res. 2007;

68. Pignata S, Scambia G, Bologna A, Signoriello S, Vergote IB, Wagner U, *et al.* Randomized controlled trial testing the efficacy of platinum-free interval prolongation in advanced ovarian cancer: The MITO-8,MaNGO, BGOG-Ov1, AGO-Ovar2.16, ENGOT-Ov1, GCIG study. J Clin Oncol. 2017;

69. Parmar MKB, Adams M, Balestrino M, Bertelsen K, Bonazzi C, Calvert H, *et al.* Paclitaxel plus carboplatin *versus* standard chemotherapy with either single-agent carboplatin or cyclophosphamide, doxorubicin, and cisplatin in women with ovarian cancer: The ICON3 randomised trial. Lancet. 2002;

CARCINOMAS DO OVÁRIO, DA TROMPA E DO PERITONEU

70. Pfisterer J, Plante M, Vergote I, Du Bois A, Hirte H, Lacave AJ, *et al.* Gemcitabine plus carboplatin compared with carboplatin in patients with platinum-sensitive recurrent ovarian cancer: An intergroup trial of the AGO-OVAR, the NCIC CTG, and the EORTC GCG. J Clin Oncol. 2006;

71. Pujade-Lauraine E, Wagner U, Aavall-Lundqvist E, Gebski V, Heywood M, Vasey PA, *et al.* Pegylated liposomal doxorubicin and carboplatin compared with paclitaxel and carboplatin for patients with platinum--sensitive ovarian cancer in late relapse. J Clin Oncol. 2010;

72. Pujade-Lauraine E, Ledermann JA, Selle F, Gebski V, Penson RT, Oza AM, *et al.* Olaparib tablets as maintenance therapy in patients with platinum--sensitive, relapsed ovarian cancer and a BRCA1/2 mutation (SOLO2/ENGOT-Ov21): a double-blind, randomised, placebo-controlled, phase 3 trial. Lancet Oncol. 2017;

73. Ledermann JA, Harter P, Gourley C, Friedlander M, Vergote I, Rustin G, *et al.* Overall survival in patients with platinum-sensitive recurrent serous ovarian cancer receiving olaparib maintenance monotherapy: an updated analysis from a randomised, placebo-controlled, double-blind, phase 2 trial. Lancet Oncol. 2016;

74. Friedlander M, Matulonis U, Gourley C, du Bois A, Vergote I, Rustin G, *et al.* Long-term efficacy, tolerability and overall survival in patients with platinum-sensitive, recurrent high-grade serous ovarian cancer treated with maintenance olaparib capsules following response to chemotherapy. Br J Cancer. 2018;

75. Del Campo JM, Matulonis UA, Malander S, Provencher D, Mahner S, Follana P, *et al.* Niraparib maintenance therapy in patients with recurrent ovarian cancer after a partial response to the last platinum-based chemotherapy in the ENGOT-OV16/NOVA trial. J Clin Oncol. 2019;

76. Coleman RL, Oza AM, Lorusso D, Aghajanian C, Oaknin A, Dean A, *et al.* Rucaparib maintenance treatment for recurrent ovarian carcinoma after response to platinum therapy (ARIEL3): a randomised, double-blind, placebo-controlled, phase 3 trial. Lancet. 2017;

77. Coleman RL, Brady MF, Herzog TJ, Sabbatini P, Armstrong DK, Walker JL, *et al.* Bevacizumab and paclitaxel–carboplatin chemotherapy and secondary cytoreduction in recurrent, platinum-sensitive ovarian cancer (NRG Oncology/Gynecologic Oncology Group study GOG-0213): a multicentre, open-label, randomised, phase 3 trial. Lancet Oncol. 2017;

78. Aghajanian C, Blank S V., Goff BA, Judson PL, Teneriello MG, Husain A, *et al.* OCEANS: A randomized, double-blind, placebo-controlled phase III trial of chemotherapy with or without bevacizumab in patients with platinum-sensitive recurrent epithelial ovarian, primary peritoneal, or fallopian tube cancer. J Clin Oncol. 2012;30:2039–45;

79. Aghajanian C, Goff B, Nycum LR, Wang Y V., Husain A, Blank S V. Final overall survival and safety analysis of OCEANS, a phase 3 trial of chemotherapy with or without bevacizumab in patients with platinum-sensitive recurrent ovarian cancer. Gynecol Oncol. 2015;

80. Pujade-Lauraine E, Hilpert F, Weber B, Reuss A, Poveda A, Kristensen G, *et al.* Bevacizumab combined with chemotherapy for platinum-resistant recurrent ovarian cancer: The AURELIA open-label randomized phase III trial. J Clin Oncol. 2014;

81. Poveda A, Vergote I, Tjulandin S, Kong B, Roy M, Chan S, *et al.* Trabectedin plus pegylated liposomal doxorubicin in relapsed ovarian cancer: Outcomes in the partially platinum-sensitive (platinum-free interval 6-12 months) subpopulation of OVA-301 phase III randomized trial. Ann Oncol. 2011;

82. Williams C, Simera I, Bryant A. Tamoxifen for relapse of ovarian cancer. Cochrane Database of Systematic Reviews. 2010;

83. Argenta PA, Thomas SG, Judson PL, Downs LS, Geller MA, Carson LF, *et al.* A phase II study of fulvestrant in the treatment of multiply-recurrent epithelial ovarian cancer. Gynecol Oncol. 2009;

84. Daraï E, Fauvet R, Uzan C, Gouy S, Duvillard P, Morice P. Fertility and *borderline* ovarian tumor: a systematic review of conservative management, risk of recurrence and alternative options. Hum Reprod Update. 2013;19(2):151–66;

85. Harter P, Gershenson D, Lhomme C, Lecuru F, Ledermann J, Provencher DM, *et al.* Gynecologic cancer InterGroup (GCIG) consensus review for ovarian tumors of low malignant potential (*Borderline* Ovarian Tumors). International Journal of Gynecological Cancer. 2014;

86. Morice P, Denschlag D, Rodolakis A, Reed N, Schneider A, Kesic V, *et al.* Recommendations of the fertility task force of the european society of gynecologic oncology about the conservative management of ovarian malignant tumors. International Journal of Gynecological Cancer. 2011;

87. Uzan C, Courbiere B, Chabbert-Buffet N. Tumeurs épithéliales de l'ovaire : préservation de la fertilité. Article rédigé sur la base de la recommandation nationale de bonnes pratiques cliniques en cancérologie intitulée «Conduites à tenir initiales devant des patientes atteintes d'un cancer épi. Gynécologie Obs Fertil Sénologie». 2019.

5 TUMORES NÃO EPITELIAIS DO OVÁRIO

1 INTRODUÇÃO

Os tumores não epiteliais do ovário constituem um conjunto heterogéneo com vasto espectro de morfologias. Dentro de cada grupo, o comportamento clínico é variável, abrangendo neoplasias benignas, neoplasias com potencial maligno e neoplasias malignas.

Os tumores não epiteliais malignos do ovário representam cerca de 10% de todos os tumores malignos do ovário[1,2].

São mais frequentes em mulheres jovens pelo que a questão de preservação da fertilidade deverá ser sempre um aspeto a ter em conta na abordagem terapêutica destas doentes.

Pelo facto de serem tumores raros, pela multiplicidade de aspetos histológicos e clínicos e pelas questões frequentemente levantadas no que diz respeito à preservação da fertilidade, deveriam ser tratados em Centros de referência, a definir.

2
PATOLOGIA

Os grandes grupos de tumores não epiteliais, segundo a classificação histológica adaptada da Organização Mundial de Saúde são os seguintes[3]:

:: Tumores de Células Germinativas.

:: Tumores de Células dos Cordões Sexuais e do Estroma.

:: Outros tumores.

2.1 Protocolo de Anatomia Patológica

Informação clínica relevante que deve ser referida na requisição de exame anatomopatológico de tumores raros (não epiteliais) do ovário:

:: Procedimento cirúrgico com identificação órgão/local de todos os produtos enviados.

:: No caso de rotura da cápsula, especificar quando ocorreu.

:: História clínica relevante (manifestações endócrinas, gónadas disgenéticas, história familiar e Síndromes associados a neoplasia não epitelial do ovário – DICER1, *Peutz-Jeghers*, *Gorlin*, *Maffucci*, polipose adenomatosa familiar, história obstétrica).

:: Marcadores tumorais (β-hCG, αFP, LDH, etc.); hormonais (estradiol, inibina, testosterona androtestosterona) e hipercalcemia.

:: Resultados anátomo-patológicos prévios relevantes.

:: Tratamentos prévios (cirurgia – salpingectomia, quistectomia, RT, QT, hormonoterapia ou fármacos que possam modificar a histologia do tumor).

2.2 Requisitos mínimos do relatório anatomopatológico em tumores não epiteliais do ovário

O protoloco de anatomia patológica dos tumores não epiteliais do ovário deve, no geral, seguir as orientações já referidas no capítulo dos tumores epiteliais.

3
GENÉTICA E HEREDITARIAEDADE

Têm indicação para estudo germinativo do **gene *DICER* 1:**

:: Tumor das células de *Sertoli-Leydig*.

:: Ginandroblastoma.

:: Rabdomiossarcoma ovárico de tipo embrionário.

O carcinoma de pequenas células do ovário tipo hipercalcémico tem indicação para estudo germinativo dos **genes *SMARCB1* e *SMARCA4*.**

Sempre que o estudo identifique uma alteração (patogénica, provavelmente patogénica ou de significado desconhecido), é obrigatória a referenciação à consulta de genética.

Deverão ser referenciados à consulta de genética para avaliação de critérios clínicos para estudo germinativo de **Síndrome de *Peutz-Jeghers*** todos os casos de:

:: Tumor das células de *Sertoli*.

:: Tumor dos cordões sexuais com túbulos anulares.

4
TUMORES MALIGNOS DE CÉLULAS GERMINATIVAS DO OVÁRIO (TMCGO)

Os tumores malignos de células germinativas do ovário, representam aproximadamente 3% dos tumores malignos do ovário, nos países ocidentais, e 20% na Ásia e África. São tumores que apresentam um pico de incidência em redor dos vinte anos de idade (adolescentes/jovens adultas) e representam a maioria das neoplasias do ovário, neste grupo etário[4].

4.1 Classificação Histológica

Os principais tipos histológicos de tumores malignos de células germinativas são os seguintes:

:: Tumores de células germinativas:

> Disgerminoma.
> Tumor do saco vitelino.
> Carcinoma embrionário.
> Coriocarcinoma não gestacional.
> Teratoma maduro com transformação maligna.
> Teratoma imaturo.
> Tumor misto de células germinativas.

:: Teratomas monodérmicos e tumores de tipo somático com origem em cistos dermoides:

> *Struma ovarii* maligno.
> Carcinoides.
> Tumores de tipo neuro ectodérmico.
> Tumores sebáceos malignos.
> Carcinomas (carcinomas epidermóide e adenocarcinomas).

:: Tumores de células germinativas – estroma dos cordões sexuais:

> Gonadoblastoma com tumor maligno das células germinativas.
> Tumores mistos de células germinativas – tumor do estroma dos cordões sexuais não classificável.

É de referir que nos teratomas imaturos deve ser feita a avaliação do grau de diferenciação pois esta distinção tem implicações no tratamento. Esta graduação, em 3 graus, baseia-se na quantidade de componentes neuro ectodérmicos imaturos presentes no tumor.

4.2 Clínica, Diagnóstico e Estadiamento

A avaliação diagnóstica de qualquer tumor anexial deve seguir as mesmas orientações referidas para os tumores epiteliais. Contudo há aspetos que devem alertar para a hipótese de se tratar de um TMCGO:

:: Mulher jovem; nestes casos acrescentar aos marcadores tumorais habitualmente pedidos para esclarecimento dos tumores anexiais, a determinação de ß-HCG, alfa feto proteína e LDH[4,5].

	β-HCG	α-FP	LDH
DISGERMINOMA	(+/-)	(-)	(+)
TERATOMA IMATURO	(-)	(+/-)	(+/-)
TUMOR SACO VITELINO	(-)	(+)	(+)
CARCINOMA EMBRIONÁRIO	(+)	(+/-)	(+/-)
CORIOCARCINOMA NÃO GESTACIONAL	(+)	(-)	(+/-)

(+) valor sérico aumentado e (–) valor sérico normal não alterado.

:: QUADRO CLÍNICO

Tumor de crescimento rápido, frequentemente associado a quadro álgico sub-agudo (por distensão capsular, hemorragia intra tumoral ou necrose) ou agudo (por torção ou rotura do tumor).

:: TUMOR QUASE SEMPRE UNILATERAL

O diagnóstico dos TMCGO é histológico, na peça operatória.

O estádio é o principal fator de prognóstico dos TMCGO e o estadiamento é cirúrgico, seguindo as mesmas regras utilizadas para os tumores epiteliais.

A maioria dos TMCGO (cerca de 70%) é diagnosticada no estádio I.

Os TMCGO têm um excelente prognóstico e com terapêutica apropriada a sobrevivência aos 5 anos é superior a 85%[6]. Aspetos particulares de alguns tipos de TMCGO:

:: DISGERMINOMAS

Representam apenas 1 a 3% dos tumores malignos do ovário, mas são os TMCGO mais frequentes (30-40%). 75% são diagnosticados entre os 10 e os 30 anos; representam 20 a 30% dos tumores malignos associados à gravidez[7]. Em cerca de 5% estão associados a disgenesia gonadal pelo que numa jovem pré menarca, com tumor do ovário suspeito deve ser pedido um cariótipo. Se o cariótipo mostrar alterações dos cromossomas sexuais a doente deve ser referenciada para a consulta de genética[8]. Salvo algumas exceções os disgerminomas são tumores caracteristicamente sólidos[9].

A disseminação quando ocorre é preferencialmente por via linfática, sobretudo para os gânglios lombo-aórticos[5].

:: TERATOMAS IMATUROS

Representam menos de 1% dos tumores malignos do ovário. Depois dos disgerminomas, são os TMCGO mais frequentes. Nas mulheres com menos de 20 anos, cerca de 10 a 20% dos tumores malignos do ovário são teratomas imaturos (são tumores raros na **pós-menopausa**).

:: TRANSFORMAÇÃO MALIGNA DE TERATOMAS MADUROS

0,2 a 2% dos teratomas quísticos maduros do ovário podem sofrer transformação maligna. Representam cerca e 3% dos TMCGO. São fatores de risco a idade superior a 45 anos; a dimensão superior a 10cm e a documentação de critérios radiológicos de suspeição[5].

4.3 Cirurgia

A cirurgia é a primeira linha de tratamento destes tumores, possibilitando a confirmação do diagnóstico e o estadiamento do tumor. Deve ser sempre ponderado o risco/benefício na tomada de decisão cirúrgica, seja no estadiamento seja na **cito redução**, tendo em conta a extrema quimiossensibilidade destes tumores e o frequente desejo de preservação da fertilidade.

Laparotomia/Laparoscopia/Cirurgia Robótica – embora, tal como para os tumores epiteliais do ovário, a laparotomia seja a via de abordagem cirúrgica preferencial, a cirurgia minimamente invasiva poderá ser considerada na abordagem destes tumores, sendo os principais fatores condicionantes da decisão, a dimensão do tumor, o estádio e por último, mas talvez o mais importante, a experiência do cirurgião[10].

Frequentemente o diagnóstico de TMCGO é acidental, em peça operatória de anexectomia (quase sempre num contexto de cirurgia de urgência), sem estadiamento efetuado.

TUMORES MALIGNOS DE CÉLULAS GERMINATIVAS DO OVÁRIO

Mulher jovem com desejo de preservação de fertilidade[1]	Sem desejo de fertilidade ou anomalia cromossómica associada[2]
Anexectomia ipsilateral + Inspeção do ovário contralateral + Estadiamento cirúrgico[3]/ cito redução[4]	HisteRetomia total com anexectomia bilateral + Estadiamento cirúrgico[3]/ cito redução[4]

Esquema 1 – Cirurgia primária por tumor do ovário com exame extemporâneo <> TMCGO.

Aspetos particulares da cirurgia dos TMCGO:

(1) COM DESEJO DE PRESERVAÇÃO DE FERTILIDADE:

- Colheita de lavado peritoneal.

- Inspeção cuidadosa de toda a cavidade peritoneal.

- Anexectomia ipsilateral.

- Preservação do útero e anexo contra lateral (se pequeno foco suspeito no ovário contra lateral, proceder a exérese do mesmo (sobretudo se disgerminoma) com conservação do ovário, sempre que possível).

- Completar cirurgia estadiamento cirúrgico completo/Cirurgia de Cito-redução

(2) SEM DESEJO DE PRESERVAÇÃO DE FERTILIDADE OU ASSOCIAÇÃO A CARIOTIPO ANORMAL – nestes casos deverá ser sempre feita histeRetomia total com anexectomia bilateral com estadiamento cirúrgico completo/cito redução completa.

(3) ESTADIAMENTO CIRÚRGICO COMPLETO (protocolo idêntico ao dos tumores epiteliais do ovário). Apesar do maior risco de metastização linfática dos TMCGO, o papel da linfadenectomia no seu estadiamento, não é consensual (linfadenectomia pélvica bilateral e para aórtica sistemática versus exérese de gânglios com critérios de suspeição na avaliação radiológica pré-operatória e/ou na inspeção intraoperatória[11]).

(4) CIRURGIA DE CITOREDUÇÃO – numa mulher jovem com TMCGO, a evidência de doença peritoneal, não é por si só, contraindicação para preservar o útero e o ovário contra lateral. Nestas doentes os diversos estudos não parecem demonstrar um benefício numa cirurgia de cito redução excessivamente radical, pelo acréscimo de morbilidade associada que poderá comprometer o desejo de preservação da fertilidade e atrasar o início da quimioterapia adjuvante (não esquecer que são tumores particularmente quimiossensíveis).

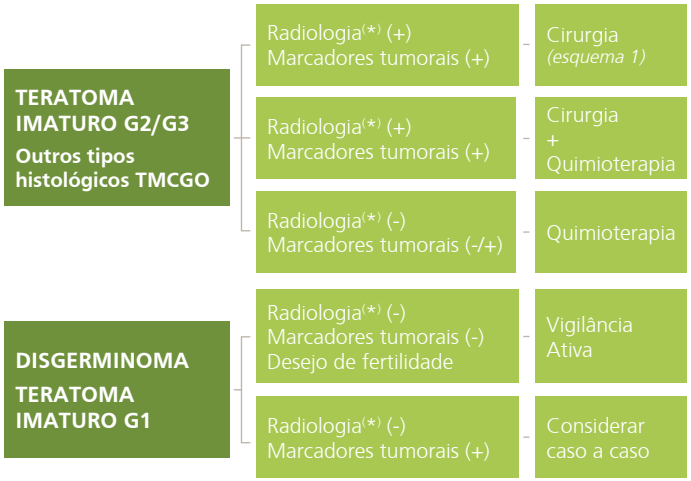

Esquema 2 – Achado ocasional em peça de ooforetomia, (sem estadiamento cirúrgico)*
**Adaptado de NCCN Guidelines version 3.2019.*

(*) A avaliação radiológica deverá ser feita por TC tórax e abdomino-pélvica se não tiver sido efetuada previamente à cirurgia.

4.4 Tratamento Sistémico

Têm indicação para quimioterapia adjuvante todos os casos de TMCGO, exceto os disgerminomas (estádio I) e teratomas imaturos, G1 (estádio IA), após cirurgia adequada[5].

As doentes que fazem quimioterapia adjuvante recuperam a função ovárica em 80% dos casos e nas que engravidam posteriormente não parece haver um risco aumentado de complicações[12,13].

A quimioterapia deve consistir em 3 ciclos de BEP (bleomicina, etoposido e cisplatina)[14]. Nos estádios mais avançados ou nos doentes com doença residual, pode considerar-se a realização de 4 ciclos de quimioterapia com o mesmo regime omitindo a Bleomicina no último ciclo dado o risco de toxicidade pulmonar.

Esquema 3 - Conduta perante suspeita de doença residual pós-tratamento sistémico*
**Adaptado de NCCN Guidelines version 3.2019.*

(1) Perante suspeita radiológica de lesão residual, há indicação para cirurgia secundária[15] se:
- Tumor do saco vitelino e nos tumores mistos de células germinativas sem expressão de marcadores
- Teratomas imaturos.
(2) Nos Disgerminomas, após terapêutica sistémica, a evidência, por exames radiológicos, de lesão residual, não constitui por si só indicação para cirurgia de cito redução imediata pois frequentemente o exame histológico já não identifica tumor viável e a regressão das lesões pode ocorrer. É, pois, aceitável, nestes casos, efetuar apenas vigilância ativa.
(3) Se doença potencialmente curativa estas doentes devem ser orientadas para centros de referência para avaliação para TMO após QT de alta-dose.

4.5 Vigilância

Embora as recidivas sejam pouco frequentes, 90% ocorrem nos primeiros 2 anos após o diagnóstico[16], quase sempre na cavidade peritoneal e gânglios lombo aórticos.

A estratégia de seguimento dos tumores germinativos não é consensual. Não existem estudos publicados e as recomendações de seguimento emitidas por grupos de peritos, nomeadamente do NCCN e da *Society of Gynecologic Oncology* (SGO), baseiam-se, pelo menos parcialmente, nos tumores testiculares.

	1º ano	2º ano	3º - 5º ano	> 5º ano
Clínica Marcadores tumorais	3/3 meses	3/3 meses	6/6 meses	Anualmente
Rx tórax RM abdomino pélvica	Cada 3-4 meses	Cada 6 meses	Anualmente	Quando se justificar clinicamente

Esquema 4 - Vigilância dos TMCGO após-tratamento*

**Adaptado de NCCN Guidelines version 3.2019.*

4.6 Tratamento da Recidiva

Cerca de 20% dos doentes apresentam recidivas, habitualmente nos primeiros 24 meses pós-terapêutica.

Não há uma abordagem *standard* neste contexto.

Estes doentes devem ser referenciados para centro com experiência no tratamento desta patologia.

São considerados opções terapêuticas neste contexto os seguintes esquemas terapêuticos: VIP (Etoposido, Ifosfamida, Cisplatina); VeIP (vimblastina, Ifosfamida, Cisplatina); TIP (Paclitaxel, Ifosfamida, Cisplatina); quimioterapia de alta dose com suporte hematopoiético ou inclusão em ensaio clínico[5].

:: Radioterapia – a radiocirurgia pode ser considerada em casos específicos de recorrência oligometastática, nomeadamente em contexto de tumores com metastização no SNC.

:: Cirurgia de cito redução secundária – esta decisão deve ser tomada numa base individual, não havendo dados suficientes que permitam recomendá-la como procedimento de rotina na recidiva/persistência dos TMCGO[14].

É de referir que, embora rara no contexto de TMCGO, deve ser considerada no diagnóstico diferencial da recidiva a possibilidade de *"teratoma growing syndrome"*. Nesta situação há persistência/aumento do tamanho da massa apesar da quimioterapia, dado que é constituída apenas por teratoma maduro. A resseção cirúrgica completa é o tratamento cirúrgico de eleição.

4.7 Fertilidade e Terapêutica Hormonal em Mulheres com Antecedentes de TMCGO[15]

Não está contraindicada a estimulação ovárica (num contexto de tratamento de fertilidade), nem a Contraceção Hormonal, nem a Terapêutica Hormonal da menopausa.

5
TUMORES MALIGNOS E *BORDERLINE* DOS CORDÕES SEXUAIS E ESTROMA (TCSE)

Estes tumores representam apenas 1,2% dos tumores malignos do ovário. Derivam de diferentes tipos de células (células da granulosa, células da teca, células de *Sertoli*, células de *Leydig* e fibroblastos), a maioria especializadas na produção de hormonas esteróides, pelo que os tumores são frequentemente funcionantes e associam-se a manifestações endócrinas. O seu diagnóstico é feito geralmente em estádios precoces (60-95%) e a metastização linfática é rara[17].

5.1 Classificação Histológica

Os principais tipos histológicos, malignos ou com potencial maligno/*borderline*, organizam-se da seguinte forma:

:: Tumores dos cordões sexuais e estroma – tumores estromais puros:
- > Fibroma celular.
- > Fibrossarcoma.
- > Tumores de células esteróides malignos.

:: Tumores dos cordões sexuais e estroma – tumores dos cordões sexuais puros:
- > Tumor de células da granulosa do adulto.
- > Tumor de células da granulosa juvenil.
- > Tumor de células de *Sertoli*.
- > Tumor dos cordões sexuais com túbulos anulares.

:: Tumores mistos dos cordões sexuais e estroma:
- > Tumores de células de *Sertoli-Leydig*.
- > Tumores dos cordões sexuais e estroma, NOS.
- > Ginandroblastoma.

5.2 Clínica, Diagnóstico e Estadiamento

A avaliação diagnóstica de qualquer tumor anexial deve seguir as mesmas orientações referidas já para os tumores epiteliais. Contudo há aspetos que devem alertar para a hipótese de se tratar de um TCSE, nomeadamente a associação com um quadro de hiperestrogenismo (frequente nos tumores de células da granulosa) ou de virilização (frequente nos tumores de células de *Sertoli-Leydig*).

Aspetos particulares dos dois tipos mais frequentes de TCSE (Tumores de células da granulosa do adulto e Tumores de células de *Sertoli-Leydig*):

:: TUMORES DE CÉLULAS DA GRANULOSA DO ADULTO - são os TCSE mais frequentes. Representam cerca de 95% dos tumores das células da granulosa (os restantes 5% são de tipo juvenil, com características histológicas próprias e comportamento de tipo *borderline*).

O tumor de células da granulosa do adulto, tem um pico de incidência aos 50 anos; apresenta-se habitualmente como uma massa anexial volumosa unilateral e associa-se em 70% dos casos a uma Síndrome de Hiperestrogenismo (com aumento do estradiol sérico, que pode ser usado como marcador tumoral), com hemorragia vaginal no contexto de hiperplasia endometrial ou mesmo adenocarcinoma do endométrio[18].

Outros marcadores séricos, como a inibina (não é específica desta doença) e a substância inibitória mulleriana podem ser doseados.

Os tumores de células da granulosa do adulto apresentam mutações no gene FOXL2, que constituem um biomarcador sensível e específico, útil para o diagnóstico diferencial[19]. A necessidade da pesquisa destas mutações deve ser **determinada caso a caso** integrando o contexto clínico, aspetos morfológicos e perfil imuno-histoquímico[20].

Noventa por cento dos casos apresentam-se em estádio precoce.

:: TUMORES DE CÉLULAS DE *Sertoli-Leydig* - são tumores que surgem em mulheres jovens (20-30 anos). Produzem com frequência androgénios, razão pela qual podem acompanhar-se de sinais de virilização (50%). São em 98% dos casos unilaterais e apresentam-se habitualmente em estádios precoces[21].

Cerca de 60% dos tumores de células de *Sertoli-Leydig* apresentam mutações da DICER1, que podem ser somáticas ou germinativas. A pesquisa destas mutações pode ser útil para o diagnóstico diferencial destas neoplasias[19,20].

O padrão histológico e o grau de diferenciação dos tumores de células de *Sertoli-Leydig* têm importância prognóstica e implicações terapêuticas. Estes tumores classificam-se de acordo com o grau de diferenciação em bem, moderadamente e pouco diferenciados. O potencial maligno está inversamente relacionado com o grau de diferenciação. Em cerca de 20% identificam-se elementos heterólogos (por exemplo, epitélio mucinoso, cartilagem, músculo esquelético) e em cerca de 15% um padrão retiforme que se associa mais frequentemente a comportamento maligno.

O estadiamento dos TCSE é cirúrgico.

5.3 Cirúrgia

A cirurgia é a primeira linha de tratamento destes tumores, possibilitando a confirmação do diagnóstico e o estadiamento do tumor.

Esquema 5 – Cirurgia primária por tumor do ovário, com exame extemporâneo <> TCSE malignos

[1] Desejo de fertilidade – nos tumores de células da granulosa do adulto a bilateralidade é inferior a 2% e nos de Sertoli-Leydig é inferior a 1%, pelo que em mulheres jovens com desejo de preservação de fertilidade, sem suspeita radiológica de doença metastática, e com exploração da cavidade abdominal, intraoperatória, negativa, é consensual proceder-se apenas à anexectomia ipsilateral com exploração do ovário contra lateral e estadiamento cirúrgico[22].

Nos tumores de células da granulosa do adulto, dado risco aumentado de hiperplasia e carcinoma

do endométrio, sempre que se opte por cirurgia conservadora deve ser estudado previamente o endométrio, e no caso de ser efetuada histeRetomia o endométrio sem lesões macroscópicas deve ser avaliado, pela patologia, na totalidade.

(2) *Estadiamento cirúrgico - Lavado peritoneal; inspeção cuidadosa de toda a superfície peritoneal e palpação dos gânglios retroperitoneais; omentectomia infracólica; exérese de qualquer lesão peritoneal suspeita e de gânglios com critérios de suspeição na avaliação imagiológica pré-operatória e/ou na inspeção intraoperatória. São vários os estudos que documentam que a linfadenectomia como procedimento de rotina nestas doentes* não é necessária[23,24]. *As doentes com diagnóstico em peça de anexectomia, devem sempre ser submetidas a segunda intervenção cirúrgica para estadiamento completo.*

5.4 Tratamento Sistémico

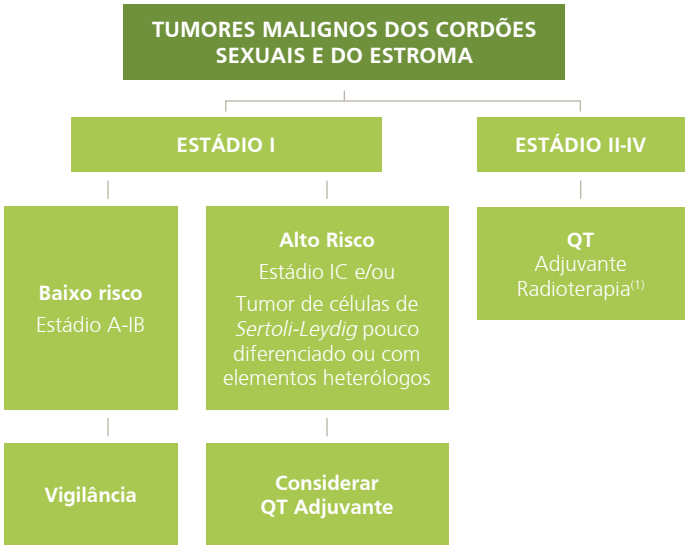

Esquema 6 – Terapêutica sistémica pós cirurgia adequada <> TCSE malignos

(1) *Não há evidência clínica para recomendar a RT como terapêutica adjuvante nos TCSE malignos, contudo a sua utilização, em casos específicos de recidiva, ou persistência de tumores de células da granulosa do adulto, em particular após cito redução, pode induzir uma resposta favorável*[26-27].

A quimioterapia adjuvante deve ser considerada nos estádios I de alto risco (estádio IC, tumores de células de *Sertoli-Leydig* pouco diferenciados ou com elementos heterólogos) e nos estádios II a IV. Nos tumores de células da granulosa do adulto no estádio IB pode ser considerada, caso a caso, terapêutica adjuvante devido ao maior risco de recorrência.

Os esquemas de quimioterapia sugeridos incluem a associação BEP e a associação carboplatina e paclitaxel.

A radioterapia não tem indicação em contexto adjuvante, após resseção R0 e estadiamento completo.

O tratamento das recidivas deve ser efetuado em centro com experiência no tratamento destes tumores.

Nas recidivas locais de tumores de células da granulosa deve considerar-se a resseção cirúrgica e/ou a radioterapia[23].

A quimioterapia está indicada na doença metastizada sistémica e deve ser considerada nas recidivas locais não passíveis de resseção cirúrgica ou após uma resseção cirúrgica sub ótima. As opções de esquemas de quimioterapia dependem do intervalo livre de platina, sendo de considerar BEP, Taxanos em monoterapia (paclitaxel ou docetaxel), carboplatina/paclitaxel e hormonoterapia (tamoxifeno ou inibidores da aromatase).

5.5 Vigilância

Os tumores de células da granulosa do adulto, são habitualmente tumores indolentes com recidivas tardias (por vezes mais de 20 anos após o tratamento) o que pressupõe uma vigilância prolongada[27,28]. Nos tumores de *Sertoli-Leydig*, a recidiva é mais frequente nos primeiros 2 anos, sendo rara depois dos 5 anos.

Quando o quadro clínico pré-tratamento é dominado por manifestações de hiperestrogenismo ou de virilização, o doseamento de estradiol ou de testosterona, respetivamente, pode ser utilizado como marcador tumoral na vigilância destas doentes, após-tratamento.

As recomendações de vigilância nestas doentes não são consensuais.

Recomenda-se vigilância clínica e marcadores tumorais (se expressão pré-tratamento) cada 3-4 meses durante os dois primeiros anos; semestralmente entre o terceiro e o quinto ano e anualmente a partir do sexto ano.

Ecografia endovaginal para avaliação do ovário contra lateral se cirurgia conservadora.

Não existem dados que suportem a realização de exames radiológicos de rotina, os quais deverão ser efetuados apenas e sempre, que clinicamente se justificar (suspeita de recidiva).

5.6 Fertilidade e Terapêutica Hormonal em Mulheres com Antecedentes de TCSE[29]

:: Tumores de células da granulosa do adulto - está contraindicada:

> Estimulação ovárica.

> Contraceção hormonal contendo estrogénios.

> Terapêutica hormonal da menopausa.

6
OUTROS TUMORES: CARCINOMA DE PEQUENAS CÉLULAS DO OVÁRIO DE TIPO HIPERCALCÉMICO

É um tumor raro com mau prognóstico. É a neoplasia indiferenciada mais frequente do ovário em mulheres com menos de 40 anos e o tumor do ovário mais frequentemente associado a hipercalcémia (70%)[30].

A sua histogénese não está esclarecida embora alguns estudos sugiram que possa representar um tumor rabdoide maligno[31,32]. Deve ser feito diagnóstico diferencial com os tumores de células da granulosa, metástases de melanoma, disgerminoma, tumor de *Ewing* e carcinoma indiferenciado[17]. A pesquisa das mutações nos genes SMARCB1 e SMARCA4 no tumor pode ser útil para o seu diagnóstico diferencial.

Não há consenso quanto ao tratamento ótimo destes tumores: cirurgia radical (histeRetomia total com anexectomia bilateral e estadiamento peritoneal e ganglionar completo) e quimioterapia adjuvante (a associação cisplatina-etoposido é habitualmente considerada a mais apropriada); a quimioterapia alta dose assim como a radioterapia também têm sido propostas caso a caso[17].

BIBLIOGRAFIA

1. Scully RE, Young RH, Clement RB. Tumors of the ovary, maldeveloped gonads, fallopian tube and broad ligament. In: Atlas of tumor Pathology: 3rd series, fascicle 23, Washington, DC: Armed Forces Institute of Pathology; 1998: 169-498;
2. Gershenson DM. Current advances in the management of malignant germ cell and sex cord-stromal tumours of the ovary, Gynecol Oncol, 2012; 125: 515–517;
3. Kurman JR; Cargangiu ML; Herrington CS; Young RH. WHO Classification of Tumours of Female Reproductive Organs. International Agency for Research on Cancer; Lyon 2014;
4. Brown J *et al.* Gynecologic Cancer Intergroup (GCIG) consensus review for ovarian germ cell tumors. Int J Gynecol Cancer. 2014 Nov;24(9 Suppl 3):S48-54;
5. "Uptodate – ovarian germ cell tumors; Pathology, epidemiology, clinical manifestations and diagnosis"; Gershenson,D.M et al; 2019; https://www.uptodate.com/contents/ovarian-germ-cell-tumors-pathology-epidemiology-clinical-manifestations-and-diagnosis;
6. Mangli G; Sigismondi C; Gadducci A, *et al.* Outcome and risk fators for recurrence in malignant ovarian germ cell tumors: a MITO-9 retrospective study. Int J Gynecol Câncer. 2011; 21: 1414-1421;
7. Berek JS; Friedlander ML; Hacker NF. Germ cell and nonepithelial ovarian câncer, in Berek & Hackers´s Gynecologic Oncology, 6th edition 2015: 530-559;
8. Lin KY; Bryant S; Miller DS; Hehoe SM; Richardson DL; Lea JS. Malignant ovarian germ cell tumor – Role of surgical staging and gonadal dysgenesis; Gynecologic Oncology 2014; 134: 84-89;
9. Shaaban AM *et al.* Ovarian malignant germ cell tumours: cellular classification and clinical and imaging features. Radiographics 2014; 34: 777-801;
10. Gremeau AS; Bourdel N; Jardon K; Rabischong B; Mage G; Pouly JL; Canis M. Surgical management of non-epithelial ovarian malignancies: advantages and limitations of laparoscopy; European Journal of Obstetrics& Gynecology and Reproductive Biology; 2014; 172: 106-110;
11. Kumar S, Shah JP; Bryant CS, *et al.* The prevalence and prognostic impact of lymph node metastases in malignant germ cell tumors of the ovary. Gynecol Oncol. 2008; 110: 125-132;
12. Maltaris T, *et al*; Reproduction beyond Cancer: a message of hope for young women. Gynecol Oncol 2006; 103:1109;

13. Gershenson DM, Miller AM Champion VL *et al.* "Reproductive and sexual function after platinum-based chemotherapy in long term ovarian germ cell tumor survivors; a GOG study. J Clin Onc 2007; 25:2792;

14. Parkinson CA, Hatcher HM, Earl HM, Ajithkumar TV; Multidisciplinary management of malignant ovarian germ cell tumours; Ginecologic Oncology 2011; 121: 625-636;

15. TMRG (Tumeurs Malignes Rares Gynecologiques) Référentiel-version mai 2019 – Tumeurs germinales https://www.ovaire-rare.org/Referentiels/Tumeurs_germinales.aspx IGUAL À REF 30;

16. Parkinson CA, Hatcher HM, Earl HM, Ajithkumar TV; Multidisciplinary management of malignant ovarian germ cell tumours; Ginecologic Oncology 2011; 121: 625-636;

17. Ray-Coquard I, Morice P, Lorusso D, Prat J, Oaknin, Pautier P, Colombo N; Non-epithelial ovarian cancer: ESMO Clinical Practice Guidelines for diagnosis, treatment and follow-up; Annals of Oncology 29 (Supplement 4):IV1-IV18, 2018;

18. Boyce EA, Costaggini I, Vitonis A, *et al.* The epidemiology of ovarian granulosa cell tumors: a case-control study. Gynecol Oncol 2009; 115: 221;

19. Lim D, Oliva E; Ovarian sex-cord-stromal tumours: an update in recent molecular advances. Pathology (February 2018) 50(2), 178-189;

20. Rabban *et al.* Practical roles for molecular diagnostic testing in ovarian adult granulosa cell tumour, *Sertoli–Leydig* cell tumour, microcystic stromal tumour and their mimics. Histopathology. 2020 Jan;76(1):11-24;

21. Young RH, Scully RE. Ovarian *Sertoli-Leydig* cell tumors. A clinicopathological analysis of 207 cases. Am J Surg Pathol 1985; 9: 543;

22. Zhang M; Cheung MK; Shin JY; Kapp DS *et al*; Prognostic fators responsible for survival in sex cord stromal tumors of the ovary – an analysis of 376 women; Gynecologic Oncology 2007; 104: 396-400;

23. Thrall MM; Paley P; Pizer E; Garcia R; Goff BA; Patterns of spread and recurrence of sex cord-stromal tumors of the ovary; Gynecologic Oncology 2011; 122(2): 242 - 245;

24. Abu-Rustum NR; Restivo A; Ivy J; Soslow R; Sabbatini P; Sonoda Y, *et al*; Retroperitoneal nodal metastasis in primary and recurrent granulosa cell tumors of the ovary. Gynecologic Oncology; 2006; 103(1): 31-4;

25. Schumer ST; Cannistra SA. Granulosa cell tumor of the ovary. J Clin Oncol. 2003; 21: 1180-1189;

26. Wolf JK; Mullen J; Eifel PJ, et al; Radiation treatment of advanced or recurrent granulosa cell tumor of the ovary. Gynecol Onc.1999; 73; 35-41;

27. Schumer ST, Cannistra SA. Granulosa cell tumor of the ovary. J Clin Oncol 2003; 21: 1180;

28. Segal R, De Petrillo AD, Thomas G. Clinical review of adult granulosa cell tumors of the ovary. Gynecol Oncol 1995; 56: 338;

29. TMRG (Tumeurs Malignes Rares Gynecologiques) Référentiel-version mai 2019 – Tumeurs germinales https://www.ovaire-rare.org/Referentiels/Tumeurs_germinales.aspx;

30. Ray-Coquard I, Morice P, Lorusso D, Prat J, Oaknin, Pautier P, Colombo N; Non-epithelial ovarian cancer: ESMO Clinical Practice Guidelines for diagnosis, treatment and follow-up; Annals of Oncology 29 (Supplement 4):IV1-IV18, 2018;

31. No small surprise – small cell carcinoma of the ovary,hypercalcaemic type, is a malignant rhabdoid tumourWilliam D Foulkes,1,2,3*Blaise A Clarke,4Martin Hasselblatt,5Jacek Majewski,2,6Steffen Albrecht7and W GlennMcCluggage;

32. Bingjian Lu, Haiyan Shi; An In-Depth Look at Small Cell Carcinoma of the Ovary, Hypercalcemic Type (SCCOHT): Clinical Implications from Recent Molecular Findings; J Cancer. 2019; 10(1): 223–237. Published online 2019 Jan 1. doi: 10.7150/jca.26978.

TUMORES NÃO EPITELIAIS DO OVÁRIO

6 CANCRO DA VAGINA

1 INTRODUÇÃO

O carcinoma da vagina é raro, representando 1% a 2% dos tumores malignos ginecológicos. É mais frequentemente localizado no 1/3 superior da parede posterior da vagina[1].

Por definição só é considerada ser uma neoplasia primária após exclusão de neoplasia concomitante no colo uterino e/ou na vulva; exclusão de antecedentes de carcinoma in situ ou invasor nestas localizações nos últimos cinco anos; e exclusão de metástases (colo, vulva, mama, endométrio, ovário…)[1].

São mais frequentes na pós-menopausa, em mulher com idade média de 70 anos. Na mulher jovem parece estar a aumentar a incidência, estando etiologicamente ligado ao carcinoma do colo, com persistência de infeções de HPV de alto risco, sobretudo num contexto de prevalência de VIH.

Como no colo do útero, as neoplasias epiteliais são predominantemente associadas à infeção pelo HPV e suas consequências neoplásicas.

2
PATOLOGIA

Os principais tipos de carcinomas da vagina, de acordo com a classificação adaptada da OMS:

:: Carcinoma espinocelular (NOS, queratinizante, não queratinizante, basaloide, verrugoso, condilomatoso, papilar).

:: Adenocarcinoma (NOS, endometrioide, mucinoso, células claras, mesonéfrico).

:: Outros (mistos, adenoescamoso e adenoide basal).

:: Tumores neuroendócrinos.

:: Tumores mesenquimatosos, Mistos, Melanocíticos, Miscelânia, Hematopoieticos.

O tipo histológico mais frequente é o carcinoma pavimento-celular/espinocelular (80 a 90% dos casos), seguido do adenocarcinoma (8 a 10%)[3] e são tipicamente diagnosticados na pós-menopausa.

Recentemente foi estabelecido que a presença de HPV é um fator de prognóstico favorável para o carcinoma pavimento-celular vaginal[4] pelo que é recomendável a pesquisa de HPV nas células tumorais.

O fator de prognóstico mais importante é o estádio que reflete a profundidade de invasão[3].

2.1. Informação clínica que deve ser referida na requisição de exame anatomopatológico

:: Técnica de colheita/procedimento cirúrgico com identificação órgão/local de todos os produtos enviados e orientação das peças;

:: História clínica relevante (obstétrica, familiar).

:: Impressão da vaginoscopia/colposcopia.

:: Marcadores tumorais.

:: Resultados anátomo-patológicos prévios (citologia, testes HPV, biópsias, peças).

:: Tratamentos prévios (cirurgia, RT, QT, hormonoterapia ou fármacos que possam modificar a histologia do tumor).

2.2. Requisitos mínimos do relatório anatomopatológico em carcinomas da vagina

Identificação dos produtos recebidos	Segmento de vagina, vagina, útero, reto, bexiga, gânglios linfáticos por localização.
Localização do tumor	Terço proximal/médio/distal; parede anterior/posterior/circunferencial.
Maior dimensão do tumor	(cm).
Tipo histológico	Classificação da OMS.
Extensão da invasão	Limitado à vagina. Invasão estromal/muscular. Extensão aos tecidos paravaginais/parede pélvica/mucosa vesical ou intestinal.
Invasão linfovascular	Presente/não identificada.
Margens cirúrgicas	Sem tumor/com tumor; Distância do tumor as margens em mm (periférica e profunda).
Gânglios linfáticos	Número de gânglios isolados e número de gânglios com metástases, micrometastases, células tumorais isoladas; extensão extra-ganglionar (discriminados por localização).
Outras alterações	Lesão intra-epitelial pavimentosa de baixo (LSIL/VAIN1) e alto grau (HSIL/VAIN2/3). Condiloma acuminado. Adenocarcinoma *in situ*. Adenose atípica. Distâncias das lesões precursoras das margens.
Resultados de estudo imuno-histoquímico/molecular	(quando aplicável).
Avaliação de DNA/RNA de HPV nas células tumorais	Presente/ausente (quando aplicável).
Estadiamento	pTNM/FIGO.

3
DIAGNÓSTICO

:: Exame ginecológico.

:: Diagnóstico histológico da lesão.

:: Citologia aspirativa de gânglios inguinais palpáveis.

:: Ressonância magnética (RM) pélvica - com indicação de estadiamento (ver Relatório Estruturado):

> Quando existir contraindicação à realização de RM, a doente deve fazer TC.

:: TC do tórax quando há metástases para-aórticas.

:: Cistoscopia quando há suspeita de invasão vesical e RM pélvica inconclusiva.

:: Reto-sigmoidoscopia quando há suspeita de invasão retal e RM pélvica inconclusiva.

4
ESTADIAMENTO

FIGO	AJCC	TNM	Tumor Primário (pT)
		pTX	Tumor Primário não avaliável.
pT0		Sem evidência de tumor primário	
pT1		Tumor confinado à vagina	
I	IA	pT1a N0	Tumor confinado à vagina, medindo ≤2.0cm.
I	IB	pT1b N0	Tumor confinado à vagina, medindo >2.0cm.
		pT2	Tumor invasivo até aos tecidos paravaginais mas não à parede pélvica.
II	IIA	pT2a N0	Tumor invasivo até aos tecidos paravaginais mas não à parede pélvica ≤2.0cm.
II	IIB	pT2b N0	Tumor invasivo até aos tecidos paravaginais mas não à parede pélvica >2.0cm.
III	III	pT3	Tumor estende-se à parede pélvica e/ou causa hidronefrose ou ausência de função renal.
III		N1 (qualquer T)	
IVA	IVA	pT4	Tumor invade a mucosa da bexiga ou reto e/ou estende-se para além da verdadeira pelve (edema bolhoso não é suficiente evidência para classificar o tumor como T4).
IVB		M1 Qualquer T Qualquer N	

5
TRATAMENTO

A Radioterapia é o tratamento preferencial para a maioria dos carcinomas da vagina[5-9]. Embora não haja evidência científica para a utilidade da quimiorradioterapia, esta possibilidade pode ser considerada por extrapolação do tratamento dos carcinomas do colo do útero[5-9].

A cirurgia tem um papel limitado, mas é o tratamento de eleição nas lesões iniciais, bem como no carcinoma verrucoso[1,2].

Estádio I

Lesões com espessura tumoral ≤5mm:

:: Excisão local alargada, seguida de braquiterapia se margens cirúrgicas com tumor.

:: Braquiterapia em doentes com risco cirúrgico ou doença multifocal.

Lesões com espessura tumoral >5mm:

:: Histerovaginectomia radical e linfadenectomia pélvica bilateral (lesões do 2/3 superiores da vagina).

:: Braquiterapia em doentes com risco cirúrgico ou doença multifocal.

:: Vulvovaginectomia radical e linfadenectomia inguinofemoral bilateral (lesões do 1/3 inferiores da vagina).

Estádio II e III:

:: Quimiorradioterapia ± Braquiterapia.

Estádio IVA:

:: Quimiorradioterapia.

:: Cirurgia exenterativa.

Estádio IVB:

:: Quimioterapia paliativa.

:: Radioterapia paliativa.

Terapêutica adjuvante:

:: Margens cirúrgicas <5mm: radioterapia.

:: Margens cirúrgicas positivas e/ou gânglios linfáticos metastáticos: quimiorradioterapia.

Fluxograma Terapêutico

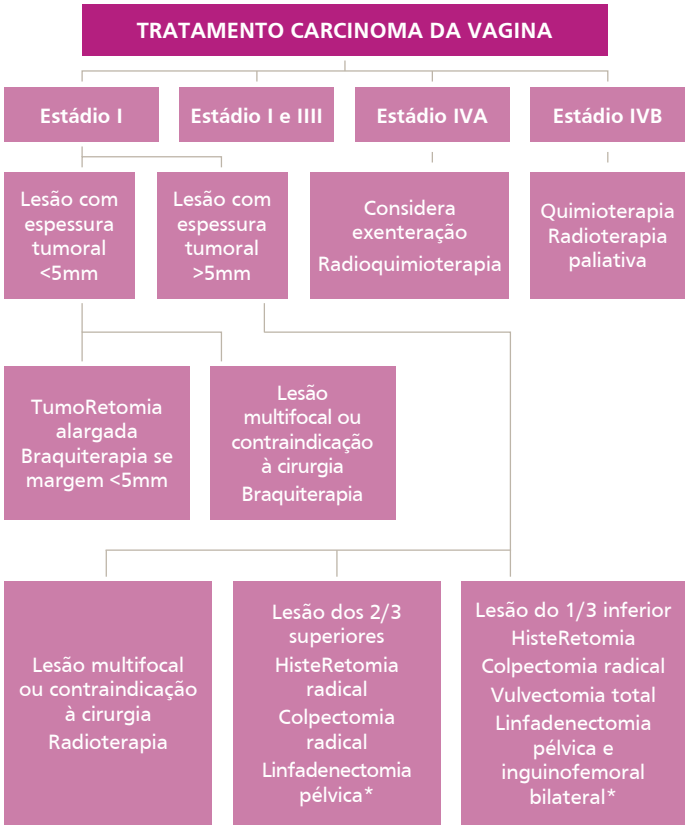

***Tratamento adjuvante:** margens positivas e/ou α+β radioquimioterapia.

Recidiva

Tratamento individualizado.

6
SEGUIMENTO

Tratamento carcinoma da vagina:

:: 1° e 2° ano: exame clínico de 4/4 meses e citologia anual.

:: 3° e 4° ano: exame clínico de 6/6 meses e citologia anual.

:: 5° ano e seguintes: exame clínico anual com citologia.

Recomenda-se a vigilância em consultas especializadas pelo menos até ao 5° ano.

Os exames complementares de diagnóstico devem ser realizados em função da sintomatologia e do exame clínico da doente.

Anexo

RELATÓRIO ESTRUTURADO

RM Pélvica **Estadiamento de Carcinoma da Vagina**	
Informação Clínica	
Protocolo Técnico	[Equipamento]. Opacificação vaginal com gel aquoso.
Abdómen (desde os hilos renais às cristas ilíacas)	(desde os hilos renais às cristas ilíacas): T2 axial; estudo de difusão axial e mapas de ADC.
Pélvis	T1 axial; T2 axial, sagital e perpendicular ao eixo longitudinal da vagina; estudo de difusão axial e mapas de ADC axial; estudo dinâmico em T1* SPAIR sagital (5 aquisições) + aquisição tardia após administração de [ ] ml de [nome do contraste]. Foi administrado [40ml de Buscopan i.m./e. v./1mg de Glucagon subcutâneo].
Qualidade da Imagem	[Má; Satisfatória; Boa].
Exames Comparativos	[Sim – data e local; Não] .
Relatório	
Útero	Posição: [anteversão/retroversão/retroflexão], lateralizado à [direita/esquerda]; Tamanho [Normal/>/<], Medidas: [X] x [Y] x [Z]cm.
Endométrio	[normal/com alterações]; Espessura máxima do endométrio [ ]mm.
Colo Do Útero	Alterações [não/sim].
Ovários	Alterações [não/sim].
Vagina	Tumor [visualizado/não visualizado]; Medidas do tumor [X] x [Y] cm de maiores diâmetros. Localizado à vagina/Extensão para tecidos paravaginais.
Parede Pélvica	Invasão [não/sim].
Parede Vesical	Invasão [não/sim].
Parede Retal	Invasão [não/sim].
Adenomegalias Regionais	[não/sim].
Adenomegalias Pélvicas ou Inguinais	[não/sim].
Metástases à Distância	[não/sim].
Líquido Pélvico Fisiológico	[não/sim].
Conclusão/Impressão	1. [do achado mais relevante para o menos relevante]. 2. ....
Interpretação	> Consistente com >90%. > Suspeito/provável ≈75%. > Possível ≈50%. > Pouco provável ≈25%. > Improvável <10%.

BIBLIOGRAFIA

1. Jonathan S. Berek and Neville F. Hacker. Practical Gynecologic Oncology. 5th edition, Leppincot Williams & Wilkins, 2009;
2. N.F. Hacker *et al.* Cancer of the vagina. Int J Gynecol and Obstet, 2012, S97-S99;
3. Tavassoli FA, Devilee P, eds. World Health Organization Classification of Tumours: Pathology and Genetics of Tumors of the Breast and Female Genital Organs. Lyon, France: IARC Press; 2003;
4. Alonso I, Felix A, Torné A, *et al.* Human papillomavirus as a favorable prognostic biomarker in squamous cell carcinomas of the vagina. Gynecol Oncol. 2012 Apr;125(1):194-9;
5. Blanchard P, Monnier L, *et al.* Low-Dose-Rate Definitive Brachytherapy for High-Grade Vaginal Intraepithelial Neoplasia; Gustave Roussy Institute, Villejuif, France; The Oncologist 2011; 16:182-188; January 24, 2011;
6. Crevoisier R, Sanfilippo N. Exclusive Radiotherapy for primary squamous cell carcinoma of the vagina; Institut Gustave-Roussy, Villejuif, France, Radio- therapy and Oncology 85 362-370;2007;
7. Lian J, Dundas G. Twenty-year review of radiotherapy for vaginal cancer: An Institutional Experience; Cross Cancer Institute and University of Alberta, Ed- monton Canada; Gynecologic Oncology 111, 298-306;2008;
8. Frank S, Jhingran A, *et al.* Definitive Radiation Therapy for Squamous Cell Carcinoma of the Vagina; The University of Texas M.D. Anderson Cancer Center, Houston; Int. J. Radiation Oncology Biol. Phys. Vol.62, no1, pp 138-147;2005;
9. Eric C. Hansen and Marck Roach II. Handbook of Evidence-Based Radiation Oncology.

7 CANCRO DA VULVA

1 INTRODUÇÃO

O cancro da vulva é uma neoplasia rara, representando 4% de todos os cancros ginecológicos, pelo que deve ser referenciado para centros oncológicos com equipas multidisciplinares.

Em Portugal, segundo o Globocan 2018, estima-se a ocorrência de cerca de 222 novos casos por ano, correspondendo a uma incidência de 1,7/100000 e com mortalidade 0,5/100000 habitantes[1].

Estas neoplasias da vulva são mais frequentes nas mulheres pós-menopáusicas, apresentando maior incidência na 6ª e 7ª década de vida. Atualmente, verifica-se um aumento do número de casos em mulheres jovens, rondando 7% os tumores invasivos diagnosticados em mulheres com menos de 40 anos[2]. Este aumento é atribuído às crescentes taxas de infeção por HPV e potenciado pelo tabagismo[3].

O carcinoma da vulva pode ser curável quando diagnosticado num estádio precoce com taxas de sobrevivência corrigida aos 5 anos superiores a 90% que, contudo, caem para 40% na doença localmente avançada[2].

2
PATOLOGIA

2.1 Classificação histológica

Aproximadamente 90% dos tumores são carcinomas epidermóides, também designados espinho-celulares, pavimentocelulares ou malpighianos. Subdividem-se em vários subtipos histológicos distintos: queratinizante, não-queratinizante, basalóide, condilomatoso, verrucoso e outros mais raros[4]. Outros tipos histológicos menos comuns compreendem: melanoma, D oença de *Paget*, adenocarcinoma, carcinoma basocelular, sarcomas e outros muito raros.

2.2. Outros parâmetros da patologia úteis para a orientação clínica

Estão identificadas duas vias etiopatogénicas principais e distintas no carcinoma pavimentocelular com diferentes mecanismos moleculares: uma associada ao HPV e outra independente desta infeção com alterações no gene oncosupressor de tumor *TP53*[5-6].

A presença de HPV nas células tumorais deve ser avaliada (genotipagem e/ou CISH) de modo a permitir a identificação da via etiopatogénica, uma vez que esta associação poderá ter valor prognóstico e ser eventualmente um fator de orientação terapêutica. A morfologia do carcinoma pavimentocelular (tipo basalóide ou condilomatoso) é indicativa da provável associação ao HPV (HPV 16 e 33 são os tipos mais frequentes) mas não dever ser usada para esta avaliação[7].

As dermatoses inflamatórias (*líquen* escleroso e hiperplasia epidermóide) são marcadores de risco de carcinogénese vulvar (associadas ou não ao HPV)[8].

A lesão precursora VIN diferenciado está associada a elevado risco de progressão para doença invasiva.

A dimensão do tumor e a profundidade da invasão são os principais fatores de risco para a metastização ganglionar. O envolvimento ganglionar linfático constitui o fator de prognóstico mais significativo[9]. A distância do carcinoma das margens cirúrgicas é também um parâmetro com relevância prognóstica e usado na decisão terapêutica. Margens de resseção ≥ 8mm associam-se a uma menor taxa de recidiva[10]. Esta medida é avaliada histologicamente no tecido após fixação.

A avaliação anatomo-patológica do gânglio sentinela nos carcinomas da vulva deve ser efetuada usando um protocolo do ultra-estadiamento.

A avaliação intraoperatória de gânglios macroscopicamente não suspeitos não é prática consensual.

2.3. Informação clínica relevante que deve ser referida na requisição de exame anatomopatológico

:: Procedimento cirúrgico com identificação do órgão/local de todos os produtos enviados e orientação das peças.

:: História clínica relevante (imunossupressão/imunodeficiência, neoplasias prévias).

:: Resultados anatomopatológicos prévios relevantes (citologia, biópsias, peças).

:: Tratamentos prévios (cirurgia, RT, QT ou fármacos que possam modificar a histologia do tumor).

:: Resultados de testes para a identificação do HPV.

:: Presença de outras lesões vulvares (*líquen* escleroso atrófico, *líquen* plano, outros) e perineais e anais concomitantes.

2.4. Requisitos mínimos do relatório anatomopatológico

Requisitos mínimos do relatório anatomopatológico em carcinomas da vulva
Identificação dos produtos recebidos vulva, gânglios linfáticos por localização incluindo gânglio(s) sentinela(s) GS(s).
Localização do tumor.
Maior dimensão do tumor (cm).
Tipo histológico (classificação da OMS).
Padrão de invasão (infiltrativo/expansivo).
Profundidade da invasão (mm).
Invasão linfovascular (presente/não identificada).
Margens cirúrgicas (sem tumor/com tumor).
Menor distância do tumor da margem (mm).
Gânglios linfáticos (número de gânglios isolados e número de gânglios com metástases discriminados por localização incluindo GS(s). Tamanho das metástases (≤0,2; >0,2 e ≤2mm; >2 e <5mm; ou ≥5mm). Invasão extracapsular. Ulceração cutânea por gânglios aderentes.

Outras lesões adicionais: HSIL/VIN diferenciado. Distâncias das lesões precursoras das margens mais próximas. Líquen escleroso/*líquen* plano.
Resultados de exames imuno-histoquímicos/moleculares (quando aplicável). Avaliação de DNA/RNA de HPV nas células tumorais: presente/ausente (quando aplicável).
Estadiamento: pTNM/FIGO.

3
DIAGNÓSTICO E AVALIAÇÃO DA EXTENSÃO TUMORAL

:: História clínica completa.

:: Exame ginecológico (também para exclusão de neoplasia do colo do útero e vagina). Através da inspeção e palpação deverão ser anotados a localização, macroscopia, dimensões e locais de invasão do tumor e regiões inguinais.

O aspeto macroscópico varia entre uma placa sobrelevada branca ou avermelhada, até uma lesão exofítica ou ulcerada.

:: Localização do tumor em relação à linha mediana (Figura 1).

Entende-se por tumor mediano aquele cujo limite se encontra até 1cm da linha mediana e, por tumor lateral, aquele que está a mais de 1cm da linha mediana e não envolve aquela área[11].

Fig.1- Imagem esquemática da vulva

:: Diagnóstico histológico com biópsia incisional/*punch* com registo da topografia da lesão. Lesões múltiplas devem ser biopsadas separadamente com registo da localização de cada amostra. Deve ser evitada a biópsia excisional para não prejudicar atitudes terapêuticas posteriores.

Recomenda-se que a biópsia diagnóstica seja enviada orientada, de preferência marcada com tinta, para permitir uma correta interpretação anatomopatológica.

:: Ecografia inguinal recomendável nos tumores elegíveis para gânglio sentinela.

:: Deve ser feita biópsia/citologia aspirativa de qualquer gânglio linfático suspeito.

:: RM abdominal e pélvica: exame de eleição para estadiamento nos tumores localmente avançados. Útil na suspeita clínica de invasão da bexiga, uretra, ânus, tecidos moles e osso adjacentes e na caracterização de adenopatias inguinais e pélvicas (técnica e relatório estruturado em anexo 1).

:: TC abdominopélvica: em caso de contraindicação para realização de RM realizar TC com contraste para estadiamento ganglionar; tem um papel limitado na avaliação local.

:: TC torácica: na presença de doença abdominal ou suspeita de envolvimento pleuro-pulmonar.

:: Ponderar a realização de PET/CT com FDG-F18, para avaliação à distância.

:: A invasão da mucosa vesical ou retal deve ser confirmada por biópsia.

4
ESTADIAMENTO

O estadiamento do cancro da vulva é cirúrgico, conforme os critérios da FIGO 2009/TNM 2017[12,13].

Tabela: Estadiamento FIGO 2009 para o carcinoma da vulva.

Estádio	
I	Tumor confinado à vulva ou ao períneo, com gânglios linfáticos negativos.
IA	Tumor ≤2cm e com invasão do estroma ≤1mm.
IB	Tumor >2cm ou com invasão do estroma >1mm.
II	Tumor de qualquer tamanho com extensão às estruturas perineais adjacentes (1/3 inferior da uretra, 1/3 inferior da vagina, ânus) com gânglios linfáticos negativos
III	Tumor de qualquer tamanho com ou sem extensão às estruturas perineais adjacentes (1/3 inferior da uretra, 1/3 inferior da vagina, ânus) com metástases nos gânglios inguino-femorais
IIIA	(i) 1 metástase ganglionar com ≥5mm, ou; (ii) 1-2 metástases ganglionares, todas com <5mm.
IIIB	(i) 2 ou mais metástases ganglionares com ≥5mm , ou; (ii) 3 ou mais metástases ganglionares, todas com <5mm.
IIIC	Metástases ganglionares com extensão extracapsular.
IV	Tumor com invasão de estruturas regionais (2/3 superiores da uretra, 2/3 superiores da vagina) ou estruturas à distância.
IVA	(i) 2/3 superiores da uretra, 2/3 superiores da vagina, mucosa vesical ou retal ou ossos pélvicos, ou; (ii) Metástases ganglionares inguino-femorais ulceradas à pele ou fixas.
IVB	Qualquer metastização à distância, incluindo gânglios linfáticos pélvicos.

Tabela: Estadiamento TNM 2017 para o carcinoma da vulva.

T	Tumor primário.
Tx	Tumor primário não avaliável.
T0	Sem evidência do tumor primário.
T1	Tumor confinado à vulva e/ou ao períneo.
T1a	Tumor com ≤2cm e com invasão do estroma ≤1mm.
T1b	Tumor >2cm ou de qualquer tamanho com invasão do estroma >1mm.
T2	Tumor de qualquer tamanho com extensão às estruturas perineais adjacentes (1/3 inferior da uretra, 1/3 inferior da vagina ou ânus).
T3	Tumor de qualquer tamanho com extensão a qualquer uma das estruturas seguintes: perineais adjacentes (2/3 superiores da uretra, 2/3 superiores da vagina, mucosa vesical, mucosa retal, ou fixo aos ossos pélvicos).

N	Gânglios linfáticos regionais.
Nx	Gânglios linfáticos regionais não avaliáveis.
N0	Sem metástases ganglionares regionais.
N0 (i+)	Presença de células tumorais isoladas em gânglio(s) regional(ais) (≤0,2mm).
N1	1 a 2 metástases ganglionares regionais.
N1a	1 a 2 metástases ganglionares, todas com <5mm.
N1b	1 metástase ganglionar com ≥5mm.
N2	Três ou mais metástases ganglionares regionais todas com <5mm, ou duas ou mais metástases com ≥5mm ou metástases com extensão extracapsular.
N2a	Três ou mais metástases ganglionares, todas com <5mm.
N2b	Duas ou mais metástases ganglionares com ≥5mm.
N2c	Metástases ganglionares com extensão extracapsular.
N3	Metástases ganglionares regionais ulceradas à pele ou fixas.

M	**Metástases à distância.**
M0	Sem metástases à distância.
M1	**Metástases à distância** (incluindo metástases em gânglios linfáticos pélvicos).

5
TRATAMENTO

O tratamento atual do cancro da vulva deve ser individualizado, tomando em consideração a idade e comorbilidades da doente, bem como a localização e extensão das lesões, com o objetivo de preservar a integridade anatómica e funcional da vulva e reduzir a morbilidade da terapêutica[14,15].

O tratamento do carcinoma da vulva é preferencialmente cirúrgico.

A cirurgia reconstrutiva imediata oferece melhores resultados tanto nos estádios precoces como nos estádios avançados.

5.1. Tratamento do tumor primário

:: Está recomendada a excisão local radical (que implica a extensão até à fáscia perineal, com incisões separadas para a vulvectomia e para a(s) linfadenectonomia(s) inguinofemoral(ais).

:: Em carcinomas com lesão pré-maligna (HSIL, dVIN) associada, considerar excisão simples adicional, para além da excisão local radical.

:: A peça operatória deve ser fixada em placa e devidamente orientada.

:: As margens cirúrgicas devem ter pelo menos 10mm, sendo aceitável margens inferiores quando o tumor atinge a linha mediana para preservar a funcionalidade das estruturas regionais. Se margens com tumor invasivo está recomendada a re-excisão cirúrgica, se exequível[10,13].

:: Doentes com carcinoma da vulva em estádios avançados devem ser avaliados em contexto multidisciplinar para determinar a melhor abordagem terapêutica.

5.2 Tratamento ganglionar

:: O tratamento ganglionar inguinofemoral deve ser realizado em estádios tumorais superiores a T1a[16].

:: Em tumores unifocais < 4cm, sem gânglios inguinais suspeitos clínica sentinela (PGS)[17,18].

:: Nos tumores ≥ 4cm ou doença multifocal não está indicada a PGS. Deve realizar-se linfadenectomia inguinofemoral (LIF) com incisões separadas. Nos tumores laterais (a mais de 1cm da linha mediana) está recomendada LIF homolateral. A linfadenectomia contralateral deve ser realizada se os gânglios homolaterais apresentarem metástases[16,17].

:: Sempre que possível deve ser preservada a veia safena[19-21].

:: No caso de gânglios inguinais volumosos, e tumor primário ressecável, não está estabelecida a vantagem da LIF em relação à exérese seletiva das adenopatias[22]. No caso de gânglios fixos ou ulcerados à pele deve ser evitado qualquer tratamento cirúrgico[23].

:: Quando se identificam gânglios pélvicos com >2cm, pode ser considerada a sua exérese[24,25].

5.3 Gânglio sentinela

:: A pesquisa do gânglio sentinela está recomendada em doentes com doença unifocal, <4cm, sem evidência clínica e radiológica de metastização inguinal[17,18].

:: É mandatória a realização de linfocintigrafia e o uso de corante vital, pois a utilização de técnica combinada aumenta a taxa de identificação para 95-100%[26].

:: Se o GS não for detetado deve ser realizada LIF.

:: Nos tumores laterais: Se GS com metástase ≤ 2mm poderá ser efetuada apenas RT ganglionar bilateral. Se metástase > 2mm deve ser realizada LIF homolateral[27]. ou RT ganglionar bilateral se LIF contraindicada. A região inguinofemoral contralateral deve ser tratada por LIF contralateral ou irradiação contralateral.

:: Nos tumores que envolvem a linha mediana: É mandatória a deteção bilateral do GS. Em caso de deteção unilateral do GS, deve ser realizada LIF contralateral[28].

5.4 Tratamento Adjuvante

:: A radioterapia adjuvante deve ser iniciada preferencialmente até 6 semanas após a intervenção cirúrgica. Deverão ser privilegiadas as técnicas de radioterapia mais conformacionais, como a RT de intensidade modulada com imagem guiada (IMRT/VMAT com IGRT).

:: Em caso de margens com carcinoma invasivo, a re-excisão é o tratamento de eleição, se morbilidade aceitável. A radioterapia pós-operatória poderá ser uma alternativa[29].

:: Em caso de margens ≤ 8mm considerar outros fatores de risco associados (ILV+, padrão infiltrativo, tamanho tumoral > 4cm, profundidade de invasão > 5mm), para decisão da radioterapia adjuvante vulvar. Esta deve ser considerada para diminuir a recidiva local[30-33].

> A Radioterapia adjuvante ganglionar está indicada se*:

> 1 gânglio inguinofemoral com metástase > 2mm e não realizada LIF completa[34].

> ≥2 gânglios inguinofemorais metastáticos.

> Extensão extracapsular, independentemente do número de gânglios metastáticos[35-38].

Pode ser considerado associar a quimioterapia à radioterapia adjuvante[31,39].

5.5 Radioquimioterapia

A radioquimioterapia tem indicação na doença irressecável, e na doença localmente avançada para evitar cirurgia exenterativa, podendo ser definitiva ou neoadjuvante (a radioquimioterapia pode ser seguida por cirurgia ou, em alternativa, prosseguir com radioterapia se estiver a ter boa resposta):

:: Se contra-indicação para radioquimioterapia deve ser realizada radioterapia exclusiva[40].

5.5.1 Quimioterapia de Radiossensibilização

a) Cisplatina 40mg/m2 ev semanal, até um máximo de 7 ciclos[41] (preferível).

b) Cisplatina 50 mg/m2 ev D1 + 5 FU 1000 mg/m2 D1 a D4, em perfusão contínua 24 horas, 28/28 dias, 2 ciclos[42].

c) Mitomicina C 10 mg/m2 ev D1 * + 5 FU 1000 mg/m2 D1 a D4, em perfusão contínua 24 horas, 28/28 dias, 2 ciclos. *Quando exista contraindicação para o uso da cisplatina[43].

6
FLUXOGRAMAS DE TRATAMENTO

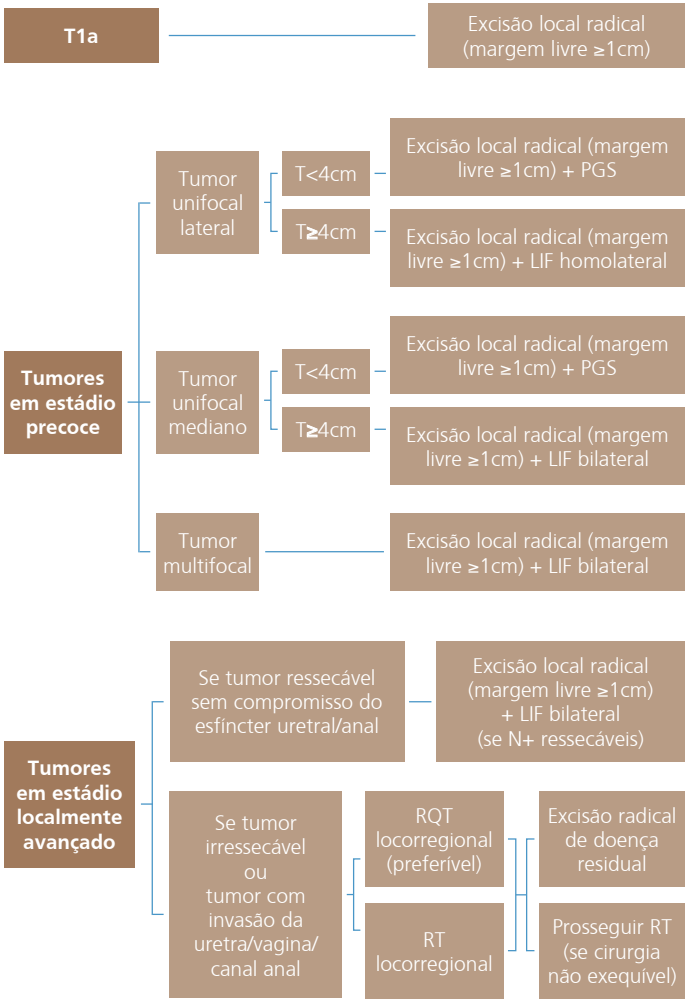

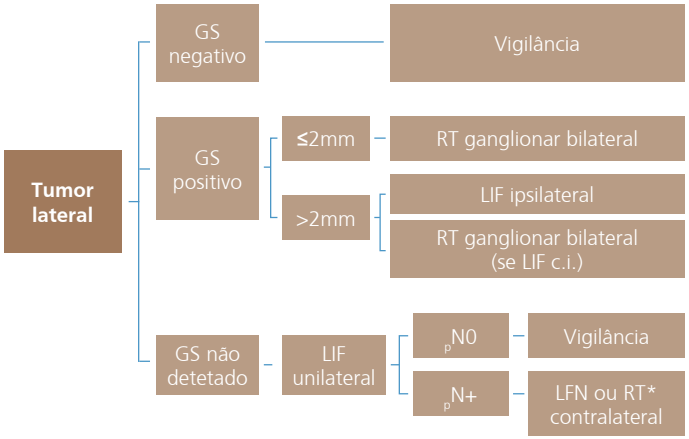

*Decisão caso a caso

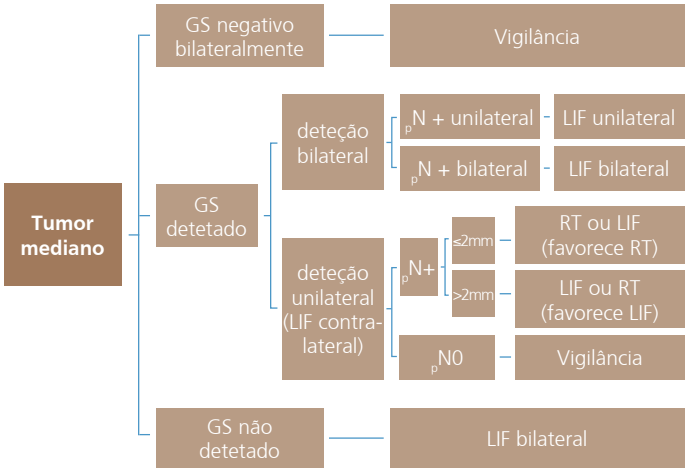

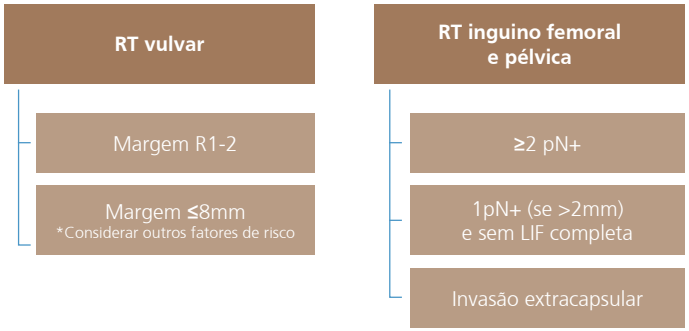

Tratamento adjuvante

7
PROTOCOLO DE VIGILÂNCIA

Aproximadamente 80% das recidivas surgem nos 2 primeiros anos após o tratamento, particularmente em doentes com gânglios metastáticos.

Baseia-se no exame clínico e nos exames complementares de diagnóstico (TC, RM ou PET-CT) que devem ser requisitados de acordo com a sintomatologia e/ou na suspeita de recidiva/metastização.

Vigilância[24]	Tipo de tratamento efetuado	
	Após-tratamento cirúrgico primário	Após RT(QT) definitiva
1ª consulta	6-8 semanas*	10-12 semanas
Primeiros 2 anos	4/4 meses	
Até aos 5 anos	6/6 meses	
A partir dos 5 anos**	Anual	

* De acordo com a evolução no pós operatório.

**Manter seguimento a longo prazo, no caso de doença vulvar predisponente concomitante e manter rastreio de carcinoma do colo uterino de acordo com o Rastreio preconizado em vigor.

8
TRATAMENTO DA RECIDIVA

A terapêutica é individualizada, de acordo com a localização e extensão da recidiva, os tratamentos prévios, o estado geral e comorbilidades da doente.

A) Recidiva vulvar:

As recidivas locais (vulvoperineais) são habitualmente curáveis com excisão cirúrgica.

Há indicação para LIF em doentes previamente submetidas a PGS, se a invasão tumoral em profundidadade for >1mm.

B) Recidiva inguinofemoral:

A recidiva nas regiões inguinofemorais têm um prognóstico reservado. O tratamento preferencial é cirúrgico seguido de RT±QT (em doentes sem RT prévia).

Quando o tratamento cirúrgico não é possível, considerar a RQT definitiva (em doentes sem RT prévia).

C) Metástases à distância:

Não está estabelecido um esquema de tratamento padrão. Se for possível devem-se incluir estas doentes em ensaios clínicos.

A quimioterapia paliativa pode ser considerada na doença metastática/recidivada, apesar da sua eficácia ser limitada.

As opções de tratamento incluem:

:: Esquemas preferenciais (baseado na extrapolação dos dados dos ensaios randomizados de fase III em cancro do colo uterino metastástico/recorrente):

> Cisplatina + Paclitaxel ou Carboplatina + Paclitaxel[44,45].

> Cisplatina ou Carboplatina em monoterapia[46].

:: Outros esquemas:

> Paclitaxel[47].

> Cisplatina + Vinorrelbina[48].

9
NEOPLASIAS MENOS FREQUENTES

9.1 MELANOMA VULVAR

Representa a 2ª neoplasia maligna vulvar mais comum. O estadiamento e a terapêutica são semelhantes aos propostos para os melanomas cutâneos[49].

Todos os melanomas vulvares devem ser discutidos e tratados por uma equipa multidisciplinar em centros de referência.

9.2 CARCINOMA DA GLÂNDULA DE *BARTHOLIN*

Representa 1 a 5% dos cancros da vulva e é o mais comum adenocarcinoma vulvar. O seu tratamento é sobreponível ao do carcinoma epidermoide. A localização profunda do tumor justifica uma excisão local extensa que raramente obtém margens cirúrgicas livres >1cm.

9.3 DOENÇA DE *PAGET* NA VULVA

É uma neoplasia glandular intraepitelial (adenocarcinoma *in situ*). Está associada a um adenocarcinoma invasivo em 10 a 20% dos casos. Pode ser primária da vulva ou secundária (canal anal, colo uterino, uretra ou bexiga).

Macroscopicamente, a lesão tem um aspeto "eczematoide". O tratamento consiste na excisão simples local com margens macroscopicamente livres de neoplasia. Se as margens tiverem neoplasia intraepitelial mas forem macroscopicamente negativas, a doente deverá ser mantida em vigilância, protelando-se a re-excisão para quando houver evidência clínica de recidiva.

9.4 CARCINOMA BASOCELULAR

É uma neoplasia localmente muito invasiva, cujo tratamento consiste na excisão local com margens cirúrgicas livres de tumor.

9.5 CARCINOMA VERRUCOSO

É um subtipo pouco frequente do carcinoma epidermoide, muito bem diferenciado, com crescimento vegetante, localmente invasivo, que raramente metastiza para os gânglios regionais, apesar de por vezes atingir grandes dimensões. Sempre que exista um componente de carcinoma pavimentocelular associado (tumor híbrido) deve-se tratar como um carcinoma pavimentocelular.

O tratamento do carcinoma verrucoso consiste na excisão local alargada com margens cirúrgicas livres de tumor ≥1cm. A linfadenectomia não está indicada e a radioterapia está contra-indicada. Deverá ser efetuada re-excisão sempre que não forem obtidas margens cirúrgicas adequadas, visto ser frequente a recidiva local.

9.6 SARCOMA NA VULVA

São tumores muito raros mas existem muitos tipos histológicos, sendo os mais frequentes o leiomiossarcoma, o fibrossarcoma e o rabdomiossarcoma. O seu tratamento deve ser individualizado e consiste na excisão local alargada. O prognóstico é mau e depende do tipo histológico e da extensão local. A maioria metastiza por via hematogénia e a invasão linfática é pouco frequente.

ANEXO 1

Protocolo técnico da RM abdominal e pélvica

:: Ressonância magnética (RM) abdominal e pélvica – com indicação de estadiamento local e ganglionar pélvico e para demarcação da área de tratamento, incluindo as seguintes sequências:

> No abdómen (dos hilos renais às cristas ilíacas):

T2 axial (6mm/1mm) e difusão axial (6mm/1mm) (*b-value*: 0, 500 e 1000).

> Na pélvis (das cristas ilíacas até às coxas proximais):

T1 axial (4mm/0.4mm), T2 axial (4mm/0.4mm), T2 sagital (4mm/0.4mm), T2 FS axial, (4mm/0.4mm), difusão axial da pélvis (4mm/0.4mm) (*b-value*: 0, 600 e 1000), e estudo dinâmico em T1* SPAIR sagital (5 aquisições) (2mm), aquisição tardia após administração de contraste.

RELATÓRIO ESTRUTURADO

RM Pélvica **Estadiamento de Carcinoma da Vulva**	
Informação Clínica	
Protocolo Técnico	[Equipamento].
Abdómen (desde os hilos renais às cristas ilíacas)	(desde os hilos renais às cristas ilíacas): T2 axial; estudo de difusão axial e mapas de ADC.
Pélvis	(desde as cristas ilíacas às coxas proximais): T1 axial; T2 axial e sagital; T2 FS axial; estudo de difusão axial e mapas de ADC axial; estudo dinâmico em T1* SPAIR sagital (5 aquisições) + aquisição tardia após administração de [ ] ml de [nome do contraste]. Foi administrado [40ml de Buscopan i.m./e.v./1mg de Glucagon subcutâneo].
Qualidade da Imagem	[Má; Satisfatória; Boa].
Exames Comparativos	[Sim – data e local; Não] .
Relatório	
Útero	Posição: [anteversão/retroversão/retroflexão], lateralizado à [direita/esquerda]; Tamanho [Normal/>/<], Medidas: [X] x [Y] x [Z]cm.
Endométrio	[normal/com alterações]; Espessura máxima do endométrio [ ]mm.
Colo Do Útero	Alterações [não/sim].
Ovários	Alterações [não/sim].
Vagina	Alterações [não/sim].
Vulva	Tumor com [X] x [Y] cm de maiores diâmetros; Confinado à vulva/Invasão da uretra [não/sim]; Invasão da vagina [não/sim]; Invasão do períneo[não/sim]; Invasão do ânus [não/sim].
Parede Vesical	Invasão [não/sim].
Parede Retal	Invasão [não/sim].
Adenomegalias Inguinofemorais	[não/sim].
Adenomegalias Pélvicas	[não/sim].
Metástases à Distância	[não/sim].
Líquido Pélvico Fisiológico	[não/sim].
Conclusão/Impressão	1. [do achado mais relevante para o menos relevante]. 2. ....
Interpretação	> Consistente com >90%. > Suspeito/provável ≈75%. > Possível ≈50%. > Pouco provável ≈25%. > Improvável <10%.

BIBLIOGRAFIA

1. Direcção Geral de Saúde, Base Instituto Nacional de Estatística, 2018;
2. Beller U, Quinn MA, Benedet JL e col. Carcinoma of the vulva. FIGO Annual Report, volume 26. Int J Gynecol Obstet 2006;95(1):S7-S27;
3. Linn Woelber, Fabian Trillsch, Lilli Kock e col. Management of patients with vulvar cancer: a perspective review according to tumour stage. TherAdv Med Oncol. 2013 May; 5(3):183192;
4. Trimble CL, Hildessheim A, Brinton LA e col. Heterogeneous etiology of squamous carcinoma of the vulva. Obstet Gynecol 1996; 87:59-64;
5. WHO Classification of Tumours of Female Reproductive Organs ,4 th Edition 2014;
6. Crum CP. Carcinoma of the vulva: Epidemiology and pathogenesis (review). Obstet Gynecol 1992;79:448-454;
7. Insinga R, Liaw KL, Johnson L, e col. A Systematic Review of the Prevalence and At-tribution of Human Papillomavirus Types among Cervical, Vaginal, and Vulvar Pre-cancers and Cancers in the United States. Cancer Epidemiol Biomarkers Prev 2008;17(7);
8. De Nieuwenhof HP, van der Avoort IAM, Hullu JA. Review of Suamous premalignant vulvar lesions. Critical Reviews in Oncology Hematoly, 2008 68(2), 131-156;
9. Homesley H, Bundy BN, Sedlis A e col. Prognostic fators for groin node metastasis in squamous cell carcinoma of the vulva (a GOG study). Gynecol Oncol 1993; 49:279-283;
10. KHANNA, *et al.* Margins for Cervical and Vulvar Cancer. Journal of Surgical Onco-logy 2016;113:304–309;
11. Stehman FB, Bundy BN, Dvoretsky PM, e col. Early stage I carcinoma of the vulva treated with ipsilateral superficial inguinal lymphadenectomy and modified radical hemivulvectomy: a prospective study of the Gynecologic Oncology Group. Obstet Gynecol 1992; 79:490-7;
12. Pecorelli S. Revised FIGO staging for carcinoma of the vulva, cervix, and endome-trium. Int J Gynecol Obstet 2009; 105:103-104;
13. AJCC Cancer Staging Manual, 8th Edition (2017) published by Springer Internati-onal Publishing;
14. Hoffman MS, Roberts WS, Finan MA e col. A comparative study of radical vulvec-tomy and modified radical vulvectomy for the treatment of invasive squamous cell car-cinoma of the vulva. Gynecol Oncol 1992; 45:192-197;
15. Thomas GM, Dembo AJ, Bryson SC e col. Changing concepts in the management of vulvar cancer. Gynecol Oncol 1991; 42:9-21;
16. Hacker NF, Van der Velden J. Conservative management of early vulvar cancer. Cancer 1993; 71:1673–7;
17. Hassanzade, M., Attaran, M., Treglia, G., Yousefi, Z. & Sadeghi, R. Lymphatic map-ping and sentinel node biopsy in squamous cell carcinoma of the vulva: systematic re-view and meta-analysis of the literature. Gynecol Oncol 130, 237-245 (2013);
18. Oonk, M.H., *et al.* Size of sentinel-node metastasis and chances of non--sentinelnode involvement and survival in early stage vulvar cancer: results from GROINSS-V, a multicentre observational study. Lancet Oncol 11, 646-652 (2010);
19. Zhang, S.H., Sood, A.K., Sorosky, J.I., Anderson, B. & Buller, R.E. Preservation of the saphenous vein during inguinal lymphadenectomy decreases morbidity in patients with carcinoma of the vulva. Cancer 89, 1520-1525 (2000);
20. Zhang *et al*, Sparing of saphenous vein during inguinal lymphadenectomy for vul-val malignancies Gynecol Oncol. 2007 Jun;105(3):722-6;
21. Dardardian *et al.*, Saphenous vein sparing during inguinal lymphadenectomy to reduce morbidity in patients with vulvar carcinoma, Gyneco Onco 101,140-142, 2006;
22. Hyde, SE *et al.* Squamous cell carcinoma of the vulva with bulky positive groin nodes-nodal debulking *versus* full groin dissection prior to radiation therapy. Int J Gy-necol Cancer. 2007 Jan-Feb;17(1):154-8;
23. Nooji, L *et al*, Groin surgery and risk of recurrence in lymph node positive patients with vulvar squamous cell carcinoma. Gynecologic Oncology 139 (2015) 458–464);
24. ESGO Vulvar cancer guidelines, 2017;
25. Shinde, Ashwin *et al.* Role of locoregional treatment in vulvar cancer with pelvic lymph node metastases: time to reconsider FIGO staging?, JNCCN Vol 17 Issue 8 2019;
26. Giammarile *et al.* The EANM clinical and technical guidelines for lymphoscintigra-phy and sentinel node localization in gynaecological cancers. Eur J Nucl Med Mol Imaging (2014) 41:1463 -1477. DOI 10.1007/s00259-014-2732-8;
27. Oonk, M. *et al.*, Radiotherapy instead of inguinofemoral lymphadenectomy in vulvar cancer patients with a metastatic sentinel node: results of GROINS -V II, International Journal of Gynecological Cancer 29(Suppl 4) Nov 2019;
28. Robert L. Coleman, MD, Shamshad Ali, MS, Charles F. Levenback. Is Bilateral Lymphadenectomy For Midline Squamous Carcinoma Of The Vulva Always Necessa-ry? An Analysis from Gynecologic Oncology Group (GOG) Gynecol Oncol. 2013 Feb; 128(2): 155–159;
29. Faul, C.M., *et al.* Adjuvant radiation for vulvar carcinoma: improved local control. Int J Radiat Oncol Biol Phys 38, 381-389 (1997);

30. Heaps JM, Fu YS, Montz FJ, Hacker NF, Berek JS. Surgical-pathologic variables predictive of local recurrence in squamous cell carcinoma of the vulva. Gynecol Oncol 1990; 38:309–14;

31. NCCN Guidelines Vulvar Cancer Squamous Cell Carcinoma Version 1. http://www.nccn.org/professionals/physician_gls/f_guidelines.asp 2020;

32. Viswanathan AN, *et al*; Relationship of margin status and radiation dose to recur-rence in post-operative vulvar carcinoma, Gynecol Oncol. 2013;

33. Grootenhuis N.C.; Pouwer A.W., *et al*; Margin status revisited in vulvar squamous cell carcinoma; Gynecol Oncol. 2019;

34. Parthasarathy, A., *et al.* The benefit of adjuvant radiation therapy in single-node- positive squamous cell vulvar carcinoma. Gynecol Oncol 103, 1095-1099 (2006);

35. Fons, G., *et al.* Adjuvant radiotherapy in patients with vulvar cancer and one intra capsular lymph node metastasis is not beneficial. Gynecol Oncol 114, 343-345 (2009);

36. Mahner, S., *et al.* Adjuvant therapy in lymph node-positive vulvar cancer: the AGO-CaRE-1 study. J Natl Cancer Inst 107(2015);

37. Kunos C, Simpkins F *et al*; Radiation therapy compared with pelvic node resection for node-positive vulvar cancer: a randomized controlled trial.; Obstet Gynecol. 2009;

38. Polterauer S1, Schwameis R2, Grimm C *et al*; Lymph node ratio in inguinal lymphadenectomy for squamous cell vulvar cancer: Results from the AGO-CaRE-1 study.; Gynecol Oncol. 2019 May;

39. Gill, B.S., *et al.* Impact of adjuvant chemotherapy with radiation for node positive vulvar cancer: A National Cancer Data Base NCD B analysis. Gynecol Oncol 2015; 137: 365-372;

40. Hacker NF, Berek JS, Juillard CJ e col. Preoperative radiation therapy for locally advanced vulvar cancer. Cancer 1984; 54:2056-2061;

41. Moore DH, Ali S, *et al.* A phase II trial of radiation therapy and weekly cisplatin chemotherapy for the treatment of locally advanced squamous cell carcinoma of the vulva: a gynecologic oncology group study. Gynecol Oncol 2012; 124: 529–33;

42. Moore DH, Thomas GM, *et al.* Preoperative chemoradiation for advanced vulvar cancer: a phase II study of the gynecologic oncology group. Int J Radiat Oncol Biol Phys. 1998; 42:79–85;

43. Wahlen SA, Slater JD, Wagner RJ, *et al.* Concurrent radiation therapy and che-motherapy in the treatment of primary squamous cell carcinoma of the vulva. Cancer. 1995;75: 2289–94;

44. Monk BJ, Sill MW, McMeekin DS, Cohn DE, *et al.* Phase III trial of four cisplatin-containing doublet combinations in stage IVB, recurrent, or persistent cervical carci-noma: a Gynecologic Oncology Group study. J Clin Oncol. 2009; 27(28):4649-55;

45. Kitagawa R, Katsumata N, Shibata T, *et al.* Paclitaxel Plus Carboplatin *Versus* Pacli-taxel Plus Cisplatin in Metastatic or Recurrent Cervical Cancer: The Open-Label Ran-domized Phase III Trial JCOG0505. J Clin Oncol. 2015; 33(19):2129-35;

46. Bellati F, Angioli R, Manci N, *et al.* Single agent cisplatin chemotherapy in surgical-ly resected vulvar cancer patients with multiple inguinal lymph node metastases. Gy-necol Oncol. 2005; 96(1):227-3;

47. Witteveen PO, van der Velden J, Vergote I, *et al.* Phase II study on paclitaxel in patients with recurrent, metastatic or locally advanced vulvar cancer not amenable to surgery or radiotherapy: a study of the EORTC-GCG Ann Oncol 2009; 20:1511-1516;

48. Cormio G, Loizzi V, Gissi F, *et al.* Cisplatin and vinorelbine chemotherapy in recur-rent vulvar carcinoma. Oncology 2009; 77(5):281–4;

49. Gershenwald JE, Soong SJ, Balch CM; American Joint Committee on Cancer (AJCC) Melanoma Staging Committee. 2010 TNM Staging System for Cutaneous Me-lanoma…and Beyond. Ann Surg Oncol (2010) 17:1475–1477.

8 NEOPLASIA DO TROFOBLASTO GESTACIONAL

1 INTRODUÇÃO

A doença do trofoblasto gestacional (DTG) é um grupo heterogéneo de patologias com apresentação clínica, características morfológicas e patogénese diferentes[1].

O conceito de neoplasia do trofoblasto gestacional (NTG), introduzido pela FIGO em 2002, visou uniformizar a orientação clínica, englobando as entidades clínicas em que se verifica comportamento maligno, com capacidade de invasão local e metastização[2,3].

O diagnóstico das DTG/NTG requer a combinação de achados clínicos, histopatológicos, genéticos e bioquímicos. Por se tratarem de doenças raras, em que a abordagem adequada tem impacto prognóstico, as doentes com NTG deverão ser orientadas por uma equipa multidisciplinar, em centros com experiência[4-8].

2
PATOLOGIA

2.1. Classificação Histológica

A classificação das patologias do trofoblasto gestacional, adaptada da OMS[1], é a seguinte:

:: Mola hidatiforme:
- > Mola hidatiforme parcial.
- > Mola hidatiforme completa.
- > Mola hidatiforme invasiva/metastática.

:: Neoplasias do trofoblasto gestacional:
- > Coriocarcinoma.
- > Tumor trofoblástico do leito placentar.
- > Tumor trofoblástico epitelióide.

:: Lesões do trofoblasto não neoplásicas, não molares:
- > Exagero da zona de implantação.
- > Nódulo do leito placentar.

Neste consenso serão abordadas as patologias, que segundo a definição da FIGO[2,3] são consideradas NTG, pelo seu comportamento maligno, ou seja: a mola hidatiforme invasiva/metastática, o coriocarcinoma, o tumor trofoblástico do leito placentar e o tumor trofoblástico epitelióide.

2.2 Outros parâmetros da patologia úteis para a orientação clínica

Mola hidatiforme invasiva[4-12]

:: Forma mais frequente de DTG persistente (6 a 10 vezes mais frequente que coriocarcinoma).

:: Define-se histologicamente pela presença de invasão do miométrio e/ou linfovascular por células do trofoblasto englobando sempre vilosidades molares ou pela presença de metástases contendo vilosidades molares.

:: É considerada, pelo seu comportamento, uma forma maligna de DTG e, apesar da definição teórica histológica, o seu diagnóstico é frequentemente clínico.

:: Cursa com níveis elevados de β-hCG.

:: Ocorre em 15% das doentes após mola hidatiforme completa (MHC) e em 3-4% após mola hidatiforme parcial (MHP). O estudo imunohistoquímico (p57), citogenético ou com genotipagem pode ser útil para o diagnóstico prévio de MHC e MHP.

:: A doença metastática pode ocorrer isoladamente sem evidência de invasão do miométrio. Localizações mais comuns: pulmão, vagina, vulva e ligamento largo.

Coriocarcinoma[4-10,13,14]

:: Define-se pela proliferação neoplásica de sinciciotrofoblasto, citotrofoblasto e trofoblasto intermediário, sem presença de vilosidades.

:: Pode ter um comportamento biológico agressivo, com metastização precoce.

:: Cursa com níveis elevados de β-hCG.

:: Ocorre em 50% após uma gravidez de termo e 25% após gravidez molar. As MHC podem progredir para coriocarcinoma em 2 a 3% dos casos e as MHP em menos de 0,5%.

:: Casos raros de coriocarcinoma *in situ* podem ser diagnosticados em placentas após o parto, tendo potencial de metastização materno e fetal.

:: O estudo genético, com genotipagem, pode ser útil para exclusão de coriocarcinoma não gestacional.

Tumor trofoblástico do leito placentar[4-10, 14-15]

:: Representa 0,25 a 5% das NTG.

:: Define-se pela proliferação neoplásica de células do trofoblasto intermediário de tipo zona de implantação, com capacidade de invasão do miométrio e linfovascular.

:: Ocorre habitualmente em mulheres em idade reprodutiva, meses ou anos após uma gravidez de termo, aborto espontâneo ou gravidez molar.

:: Na maioria dos casos cursa com ligeira elevação de β-hCG que é desproporcional ao volume tumoral.

:: Aproximadamente 30% evoluem desfavoravelmente e metade destes são fatais, com metastização (locorregional e à distância) e recidiva.

:: Fatores de pior prognóstico: presença de células neoplásicas com clarificação citoplasmática, elevado índice mitótico (>5/10 campos de maior ampliação), invasão miometrial em profundidade (>1/3 interno), necrose de coagulação extensa, invasão linfovascular, estádio FIGO avançado, intervalo da última gravidez superior a 48 meses.

Tumor trofoblástico epitelióide[4-10,16]

:: Forma de NTG mais rara (≈110 casos descritos na literatura).

:: Define-se pela proliferação neoplásica de células do trofoblasto intermediário de tipo coriónico, com padrão de crescimento nodular e invasão em profundidade dos tecidos adjacentes.

:: Ocorre em mulheres em idade reprodutiva, na maioria dos casos após uma gravidez normal prévia (70%), após aborto espontâneo (20%) ou gravidez molar (15%). O intervalo entre a última gravidez e o diagnóstico varia entre 2 meses e 30 anos.

:: Cursa com ligeiro aumento dos níveis de β-hCG.

:: Localiza-se frequentemente (50%) no segmento uterino inferior ou colo uterino. É importante o diagnóstico diferencial com carcinoma epidermóide do colo do útero.

:: Tem geralmente um comportamento maligno agressivo, sendo 40% diagnosticados em fase de disseminação extra-uterina, e 10% são fatais.

2.3 Informação Clínica relevante que deve constar na requisição de Exame Anatomopatológico

:: Procedimento cirúrgico/técnica de colheita com identificação órgão/local de todos os produtos enviados.

:: História clínica relevante (data da última menstruação/idade gestacional, história obstétrica, achados ecográficos, história familiar).

:: Marcadores tumorais (β-hCG).

:: Resultados anátomo-patológicos e genéticos prévios relevantes.

:: Tratamentos prévios (RT, QT, hormonoterapia ou fármacos que possam modificar a histologia do tumor).

2.4 Requisitos mínimos do relatório anatomopatológico em neoplasias do trofoblasto gestacional

Identificação dos produtos recebidos: fragmentos ovulares, tecidos fetais/embrionários, útero, placenta, metástases.
Localização do tumor: corpo/colo do útero.*
Maior dimensão do tumor: (cm).
Tipo histológico: (OMS).
Extensão do tumor: limitado ao útero (incluindo a invasão em profundidade), envolvimento das estruturas adjacentes (ovário, trompa, vagina ligamento largo, paramétrios).*
Invasão linfovascular: presente/não identificada.
Margens cirúrgicas: sem tumor/com tumor.*
Metástases: número e localização.*
Resultados de estudo imuno-histoquímico/molecular: (quando aplicável).
Estadiamento: pTNM/FIGO.*

*Parâmetros aplicáveis a peças de histeRetomia.

NOTA: Nos tumores do leito placentar deverão ser descritos no relatório os fatores de pior prognóstico.

3 DIAGNÓSTICO

A NTG pode ser diagnosticada com base na sintomatologia ginecológica (hemorragia irregular, persistência de quistos tecaluteínicos ou subinvolução uterina pós-parto), hipermese, anemia ou raramente sintomas associados a um quadro metastático, estando por isso incluída no diagnóstico diferencial de uma doença avançada em mulheres em idade fértil [9]. Quando a gestação precedente é uma gestação molar, o diagnóstico é efetuado por níveis de hCG persistentemente elevados.

Após a confirmação histológica de mola hidatiforme deve iniciar-se o seguimento com doseamentos de hCG semanais. Nas molas parciais esse seguimento é descontinuado com 1 doseamento normal, ao passo que na mola completa a vigilância deverá manter-se por 6 meses com doseamentos mensais após o primeiro doseamento negativo[3].

O *Cancer Committee* da FIGO estabeleceu, em 2018, critérios de diagnóstico nesta situação[3]:

:: Pelo menos 4 valores sustentadamente elevados de hCG em *plateau* (variação inferior a 10%), em pelo menos 3 doseamentos semanais (dias 1,7,14,21).

:: Um aumento progressivo de hCG (≥10%) em pelos menos três doseamentos semanais (dias 1,7,14).

:: hCG persistentemente elevada, sem tendência decrescente, por pelo menos 6 meses após evacuação molar).

:: Perante um diagnóstico histológico de coriocarcinoma.

A confirmação histológica da neoplasia não é obrigatória para o início de tratamento, nomeadamente com quimioterapia. A biópsia de lesões metastáticas é desaconselhada, dada a hipervascularidade da NTG e o risco de hemorragia[17].

4

ESTADIAMENTO E FATORES DE PROGNÓSTICO

Para todas as doentes, preconiza-se a orientação urgente a um centro com experiência e realização de:

:: Anamnese e exame físico.

:: Avaliação analítica hematológica, hepática e renal. Ponderar avaliação da função tiroideia e estudo da coagulação se sintomatologia ou hCG > a 100 000 mUI/ml[18].

:: Doseamento seriado de hCG. Nos casos de dúvida deverá ser repetido esse doseamento por outro *kit* comercial se determinação sérica prévia, ou em alternativa dosear a hCG urinária.

Estadiamento radiológico[19]:

:: Rx de tórax e ecografia pélvica com abordagem transvaginal.

:: Se suspeita de metastização pulmonar esta deverá ser confirmada por TC tórax. Na presença de metástases pulmonares:

> RM cerebral com contraste.

> TC abdominal com contraste.

> RM pélvica - opcional.

Nas doentes de alto risco:

> RM cerebral com contraste.

> TC torácico e abdominal com contraste.

> RM pélvica.

A PET-CT não é recomendada no estadiamento em nenhuma situação[20].

NOTAS:

:: Os doseamentos de hCG e estadiamento radiológico deverão ser realizados idealmente nas 24h prévias ao início do tratamento.

:: Vide protocolos estruturados da radiologia no final do documento.

Na NTG adota-se como metodologia de estadiamento anatómico a classificação FIGO 2018[3].

ESTADIAMENTO FIGO (2018)

I	Doença confinada ao útero.
II	Extensão da doença para além do útero, mas limitada às estruturas genitais (anexos, vagina e ligamento largo) por metastização ou extensão direta.
III	Metastização pulmonar, com ou sem envolvimento do trato genital.
IV	Doença envolvendo outros sítios metastáticos.

Para além do estadiamento anatómico, dever-se-á categorizar as doentes em grupos de risco baseados no *score* de prognóstico da OMS/FIGO. Define-se como baixo risco *score* <7 e alto risco *score* ≥7, fazendo-se referência a um grupo particular de doença muito agressiva, denominada de muito alto risco, com *score* >12[19].

***Score* de prognóstico para NTG (OMS/FIGO)**				
Parâmetro	*Score**			
	0	**1**	**2**	**4**
Idade (anos)	<40	≥40	-	-
Gravidez precedente	Mola	Aborto	Termo	-
Intervalo** (meses)	<4	4 - 6	7 - 12	>12
Valor basal de hCG (mUI/mL)	$<10^3$	10^3 - $<10^4$	10^4 - $<10^5$	$\geq 10^5$
Dimensão do tumor (cm)	<3	3 - 4	≥5	-
Metástases Localização	Pulmão	Baço, Rim	Gastrointestinal	Cérebro, Fígado
Metástases Número	0	1- 4	5 - 8	>8
QT prévia	-	-	1 fármaco	≥2 fármacos

Nota: o *score* de risco não se aplica aos tumores trofoblásticos do leito placentar ou epitelióide.

*O *score* total é calculado somando os *scores* individuais para cada fator de prognóstico.

**Intervalo: tempo entre o final da gravidez e o início da quimioterapia.

5

TRATAMENTO DA NTG COM EXCEÇÃO DO TUMOR TROFOBLÁSTICO DO LEITO PLACENTAR E EPITELIÓIDE

São indicações formais para início de quimioterapia[21]:

:: Elevação progressiva ou atingimento de um *plateau* na hCG após evacuação.

:: hCG ≥ 20 000 IU/l, 4 semanas após a evacuação pelo risco de perfuração uterina.

:: Histologia compatível com coriocarcinoma.*

:: Presença de metástases cerebrais, hepáticas ou gastrointestinais.

:: Presença de metástases pulmonares superiores a 2cm.

:: Hemorragia vaginal, gastrointestinal ou intraperitoneal abundante.

*Na doença considerada de baixo risco, submetida a cirurgia completa, com descida sustentada de hCG (50% a cada 2 dias), não é necessário tratamento adicional[19].

5.1 Doentes de baixo risco (FIGO I-III e *score* <7)

A sobrevivência neste grupo de doentes é de cerca de 100%[6].
As opções de tratamento são:

5.1.1 Cirurgia

Opção terapêutica válida, nas doenças localizadas ao útero, como estratégia inicial ou em "resgate" nas situações de resistência à monoquimioterapia:

:: Como terapêutica inicial, nas doentes sem planeamento familiar cumprido, poderá ser discutida a possibilidade de 2ª curetagem com taxas de cura entre 9%-80%. Mesmo nos casos em que não possibilitou a cura, o seu efeito citorredutor proporcionou uma redução do número de ciclos de quimioterapia[22-25].

:: Nas doentes já com planeamento familiar cumprido ou nas situações de "resgate", a histeRetomia com salpingectomia apresenta taxas de cura de 82%[26].

5.1.2 Quimioterapia

Estas doentes são tratadas com monoquimioterapia, baseada em metotrexato ou actinomicina D.

Os valores de hCG são monitorizados a cada ciclo e orientam a estratégia terapêutica. Após atingida a normalização do valor de hCG, devem ser realizados pelo menos mais 2 ciclos de consolidação para eliminação da doença residual e prevenção da recidiva[19,27].

5.1.2.1 Abordagem da doença resistente à quimioterapia de 1ª linha

A resistência ao tratamento de 1ª linha pode atingir os 33%.

São critérios de resistência[17,19,28-31]:

:: Metastização de novo.

:: Atingimento de *plateau* no doseamento de hCG (alteração <10%) por 3 tratamentos (6 semanas).

:: Subida de hCG (alteração >10%) ao longo de dois tratamentos (4 semanas).

Nas doentes com critérios de resistência preconiza-se a realização de exames radiológicos semelhantes aos referidos na abordagem inicial das doentes de alto risco.

Os valores de hCG determinarão a escolha da quimioterapia. O atual *cut-off* de hCG de 1000 IU/l definirá a estratégia de tratamento[19]. Se a doente apresentar valores superiores ou foi tratada inicialmente com actinomicina-D, deverá ser tratada com poliquimioterapia (ex. esquema EMA-CO), se valores inferiores e não previamente exposta, deverá ser tratada com actinomicina-D[32].

5.2 Doentes de Alto Risco (FIGO IV ou *score* ≥7)

5.2.1. Quimioterapia

Estas doentes são tratadas com poliquimioterapia (ex. esquema EMA-CO), atingindo-se sobrevivência global de 95% nos centros com experiência[33-35].

Cerca de 20% das doentes progride, podendo ser resistente aos esquemas baseados em metotrexato, sendo necessário tratamento de 2ª linha[36,37] (ex. esquema EP-EMA, BEP,...).

O doseamento de hCG deverá ser feito a cada ciclo e, após normalização, as doentes realizarão 2-4 ciclos de consolidação[19].

5.2.2. Cirurgia

Poderá ser considerada cirurgia de salvação em doença resistente, desde que seja exequível uma remoção completa[38], nomeadamente histeRetomia e toracotomia[39,40]. A PET-CT poderá ter um papel na avaliação pré cirúrgica desta doença residual[20].

5.3. Doentes de Muito Alto Risco (*score* >12)

Este subgrupo de doentes caracteriza-se por um alto risco de recidiva e morte, sendo definido com base em pelo menos um dos seguintes critérios:

:: *Score* prognóstico >12.

:: Metastização hepática com ou sem metastização cerebral.

:: Metastização pulmonar extensa.

Dado tratar-se de doença agressiva e para reduzir o risco de complicações, aconselha-se a sua abordagem em centros com experiência.

6
TRATAMENTO DO TUMOR TROFOBLÁSTICO DO LEITO PLACENTAR E EPITELIÓIDE

Estas doentes devem ser abordadas em centros com experiência.

Estes tumores são relativamente resistentes à quimioterapia e o tratamento depende do estádio da FIGO e do intervalo de tempo entre o diagnóstico e a última gravidez (*cut-off* de 48 meses)[41], não se aplicando o *score* de prognóstico.

Ao contrário dos outros tumores, deverá ser realizada uma biópsia para diagnóstico histológico prévia ao tratamento.

Protocolo de tratamento[19]:

:: Estádio I + gravidez antecedente < 48meses: HisteRetomia.

:: Todas as outras situações: HisteRetomia + QT. A ordem dos tratamentos pode ser diferente em estádios mais avançados.

A abordagem cirúrgica deve contemplar exérese de gânglios suspeitos.

Na presença de fatores de pior prognóstico (invasão em profundidade e tumores de grandes dimensões) ponderar amostragem ganglionar pélvica pelo envolvimento ganglionar entre 5-15% mesmo no estádio I[42].

:: Os esquemas de quimioterapia utilizados baseiam-se habitualmente em platino (ex. esquema EP/EMA).

:: A excisão de massas residuais é importante porque pode existir doença microscópica[17].

7
VIGILÂNCIA

Na doença de baixo risco a monitorização de hCG deverá ser mensal até 12 meses após a sua normalização. Alterações residuais radiológicas com valores hCG normais, não devem ser valorizados nem ser alvo de seguimento[19].

Na doença de alto risco a vigilância a hCG deverá ser semanal até às 6 semanas e posteriormente mensal até 12-18 meses, com seguimento até aos 5 anos de acordo com os protocolos institucionais, sendo documentadas o maior número de recidiva no 1° ano de seguimento (86.4%). Na presença de doença residual radiológica, após completados os tratamentos, poderá ponderar-se excisão da lesão dominante para exclusão de doença ativa. Não deverá ser realizado, vigilância imagiológica, ficando os exames radiológicos pós-tratamentos como base para comparação na altura da recidiva[17].

No tumor do leito placentar e no tumor trofoblástico epitelioide deve realizar-se seguimento com hCG se elevada inicialmente; se não for marcador, a vigilância será apenas por imagem. Após normalização, a determinação de hCG deve ser semanal por 6 semanas e posteriormente mensal até 12-18 meses, com seguimento de acordo com os protocolos institucionais até aos 10 anos, pelo risco de recidiva tardia.

8
TOXICIDADE LONGO PRAZO

O risco de desenvolvimento de neoplasias após esquema de metotrexato parece semelhante ao da população em geral, havendo discreto aumento de casos de leucemia associado ao uso de EMA-CO, principalmente em tratamentos superiores a 6 ciclos[43].

8.1 Fertilidade

As doentes devem ser tranquilizadas no sentido de poderem ter gestações futuras normais, não estando estas comprometidas mesmo após esquemas de poliquimioterapia (ex. EMA-CO), sendo possíveis, nestes casos, em 86% [44]. No entanto, cerca de 1% das gestações subsequentes resultarão em gestação molar. Este risco aumenta para 20% após terem ocorrido duas gestações molares. Preconiza-se, assim, a realização de uma ecografia pélvica no primeiro trimestre nas gestações futuras para confirmação de gestação normal. Em gestações subsequentes, a placenta deve ser enviada para estudo anatomopatológico e a hCG deve ser avaliada às 6 semanas pós-parto, altura em que deve ser indetetável.

As doentes devem ser aconselhadas a aguardar pelo menos 1 ano após o término da quimioterapia para engravidar, sendo o método anticoncecional de eleição a contraceção hormonal. Contudo, os poucos casos descritos em que a gravidez ocorreu durante o primeiro ano de seguimento não se associaram a maiores riscos para feto, podendo ser considerada viável[45].

ANEXO

RELATÓRIO ESTRUTURADO

TC TORACO - ABDOMINO-PÉLVICA[46-50]	
Informação Clínica	
Protocolo Técnico	[Equipamento]. Estudo tomodensitométrico realizado em aparelho multidetetores, com recurso a opacificação oral do tubo digestivo e aquisição de imagens [antes e] após administração de contraste iodado por via endovenosa. Reconstrução multiplanar nos planos coronal e sagital.
Qualidade da Imagem	[Má; Satisfatória; Boa].
Exames Comparativos	[Sim – data e local; Não].
Relatório	
Útero	Posição: [anteversão/retroversão/retroflexão], lateralizado à direita/esquerda]; Tamanho [Normal/>/<], Medidas: [X] x [Y] x [Z]cm.
Colo Uterino	Alterações [não/sim].
Ovários	Alterações [não/sim].
Vagina	Alterações [não/sim]. Tumor [visualizado/não visualizado]; Medidas do tumor [X] x [Y] x [Z]cm; Localização uterina/Extensão extra-uterina; Invasão dos ovários [não/sim]; Invasão da vagina [não/sim]; Invasão do ligamento largo [não/sim]
Parede Pélvica	Invasão [não/sim].
Adenomegalias	[não/sim]. Líquido pélvico fisiológico [sim]; Ascite [não/sim] .
Metástases Hepáticas	[não/sim].
Metástases Pulmonares	[não/sim].
Metástases Pleurais	[não/sim].
Metástases à Distância	[não/sim].
Conclusão/Impressão	1. [do achado mais relevante para o menos relevante]. 2. ….
Interpretação	> Consistente com >90%. > Suspeito/provável ≈75%. > Possível ≈50%. > Pouco provável ≈25%. > Improvável <10%.

RM PÉLVICA[46-50]	
Informação Clínica	
Protocolo Técnico	[Equipamento].
Pélvis	T1 axial; T2 axial e sagital; estudo de difusão axial e mapas de ADC axial; estudo dinâmico em T1* SPAIR sagital (5 aquisições) + após administração de [ ] ml de [nome do contraste]. Foi administrado [40ml de Buscopan i.m./e.v./1mg de Glucagon subcutâneo].
Qualidade da Imagem	[Má; Satisfatória; Boa].
Exames Comparativos	[Sim – data e local; Não] .
Relatório	
Útero	Posição: [anteversão/retroversão/ retroflexão], lateralizado à [direita/ esquerda]; Tamanho [Normal/>/<], Medidas: [X] x [Y] x [Z]cm. Tumor [visualizado/não visualizado]; Medidas do tumor [X] x [Y] x [Z]cm; Localização uterina/Extensão extra-uterina; Invasão dos ovários [não/sim]; Invasão da vagina [não/sim]; Invasão do ligamento largo [não/sim].
Adenomegalias	[não/sim].
Metástases Hepáticas	[não/sim].
Metástases Pulmonares	[não/sim].
Metástases à Distância	[não/sim]. Líquido pélvico fisiológico [sim]; Ascite [não/sim] .
Conclusão/Impressão	1. [do achado mais relevante para o menos relevante]. 2. ….
Interpretação	> Consistente com >90%. > Suspeito/provável ≈75%. > Possível ≈50%. > Pouco provável ≈25%. > Improvável <10%.

BIBLIOGRAFIA

1. Tavassoli FA, Devilee P, eds. World Health Organization Classification of Tumours: Pathology and Genetics of Tumors of the Breast and Female Genital Organs. Lyon, France: IARC Press: 2013;
2. Kohorn EI. The new FIGO 2000 staging and risk fator scoring system for gestational trophoblastic disease: description and critical assessment. Int J Gynecol Cancer. 2001;11(1):73-7;
3. Ngan, H.Y., Seckl, M.J., Berkowitz, R.S., Xiang, Y., Golfier, F., Sekharan, P.K., Lurain, J.R. and Massuger, L. (2018), Update on the diagnosis and management of gestational trophoblastic disease. Int J Gynecol Obstet, 143: 79-85;
4. HM Kantarjian, RA Wolff, CA Koller. The MD Anderson Manual of Medical Oncology. 2nd Edition. 2011;
5. Berkowitz RS, Goldstein DP. Current advances in the management of gestational trophoblastic disease. Gynecol Oncol. 2013; 128 (1):3-5;
6. Powles Y, Savage PM, Stebbing J *et al.* A comparison of patients with relapsed and chemo-refractory gestational trophoblastic neoplasia. Br J Cancer 2007;96:732-7;
7. Hui P, ed. Gestational Trophoblastic Disease - Diagnostic and Molecular Genetic Pathology. New York, USA: Humana Press: 2012;
8. Seckl MJ, Sebire NJ, Berkowitz RS. Gestational trophoblastic disease. Lancet 2010; 376:717-729;
9. Hou JL, Wan XR, Xiang Y *et al.* Changes of clinical features in hydatiform mole: analysis of 113 cases. J Reprod Med 2008; 53: 629-633.
10. Soper JT. Gestational trophoblastic disease. Obstet Gynecol. 2006;108(1):176–187;
11. Ronnett BM. Hydatidiform moles: differential diagnosis, diagnostic reproducibility, genetics and ancillary techniques to refine diagnosis. Diagnostic Histopathology 2019, 35–52;
12. Okumura, M., Fushida, K., Pulcineli Vieira Francisco, R., Schultz, R. and Zugaib, M. (2013), Sonographic appearance of an advanced invasive mole and associated metastatic thrombus in the inferior vena cava. J. Clin. Ultrasound, 41: 113-115;
13. Medeiros F, Callahan MJ, Elvin JA, Dorfman DM, Berkowitz RS, Quade BJ. Intraplacental choriocarcinoma arising in a second trimester placenta with partial hydatidiform mole. Int J Gynecol Pathol. 2008;27(2):247–251;
14. Fisher RA, Kaur B. Molecular genotyping in the diagnosis of trophoblastic tumours. Diagnostic Histopathology 2019, 66–76;

15. Baergen R, Rutgers J, Young R, *et al.* Placental site trophoblastic tumor: A study of 55 cases and review of the literature emphasizing fators of prognostic significance. Gynecol Oncol 2016;100:511-520;

16. Almarzooqi S, Ahmad Al-Safi R, Fahad Al-Jassar W, Akhter SM, Chiab--Rassou Y, Albawardi A. Epithelioid trophoblastic tumor: report of two cases in postmenopausal women with literature review and emphasis on cytological findings. Acta Cytol. 2014;58(2):198–210;

17. Seckl MJ, Sebire N, Fisher RA, *et al.* Gestational trophoblastic disease: ESMO clinical practice guidelines for diagnosis, treatment and follow--up. Annals of Oncology 2013; 24 (suppl 6): vi39—vi50;

18. Wang Q, Fu J, Hu L, *et al.* Prophylactic chemotherapy for hydatiform mole to prevent gestational trophoblastic neoplasia. Cochrane Database Syst Rev 2017;9:CD007289;

19. Lok C, van Trommel N, Massuger L, *et al.* Practical clinical guidelines of the EOTTD for treatment and referral of gestational trophoblastic disease. Eur J Cancer 2020; 130: 228-240;

20. Mapelli P, Mangili G, Picchio M, *et al.* Role of 18F-FDG PET in the management of gestational trophoblastic neoplasia. Eur J Nucl Med Mol Imaging. 2013;40:505-13;

21. Kohorn EI. Negotiating a staging and risk fator scoring system for gestational trophoblastic neoplasia. A progress report. J Reprod Med 2002;47:445-50;

22. Osborne, R.J., *et al.*, *Second Curettage for Low-Risk Nonmetastatic Gestational Trophoblastic Neoplasia.* Obstet Gynecol, 2016. **128**(3): p. 535-42;

23. Pezeshki, M., *et al.*, *The role of repeat uterine evacuation in the management of persistent gestational trophoblastic disease.* Gynecol Oncol, 2004. **95**(3): p. 423-9;

24. Savage, P. and M.J. Seckl, *The role of repeat uterine evacuation in trophoblast disease.* Gynecol Oncol, 2005. **99**(1): p. 251-2; author reply 252-3;

25. van Trommel, N.E., *et al.*, *The curative effect of a second curettage in persistent trophoblastic disease: a retrospective cohort survey.* Gynecol Oncol, 2005. **99**(1): p. 6-13;

26. Bolze P, Mathe M, Hajri T, *et al.* First-line hysteretomy for women with low-risk non-metastatic gestational trophoblastic neoplasia no longer wishing to conceive. Gynecol Oncol. 2018 Aug;150(2):282-287;

27. Alazzam M, Tidy J, Hancock BW, *et al.* First-line chemotherapy in low--risk gestational trophoblastic neoplasia. Cochrane database syst rev. 2012 Jul 11;7:CD007102;

28. Homesley HD, Blessing JA, Rettenmaier M, *et al.* Weekly intramuscular methotrexate for nonmetastatic gestational trophoblastic disease. Obstet Gynecol 1988, 72, 413-8;

29. Homesley HD, Blessing JA, Schaerth J, *et al.* Rapid escalation of weekly intramuscular methotrexate for nonmetastatic gestational trophoblastic disease: a GOG study. Gynecol Oncol 1990, 39, 305-8;

30. Twiggs L. Pulse actynomycin D trophoblastic scheduling in nonmetastatic gestational neoplasia:cost – effective chemotherapy. Gynecol Oncol 1983, 16, 190-5;

31. Petrilli ES, Twiggs LB, Blessing JA, *et al.* Single-dose actinomycin-D treatment for nonmetastatic gestational trophoblastic disease: a prospective phase II trial of the GOG. Cancer 1987, 60, 2173-6;

32. Ngan HYS, Kohorn EI, Cole LA, *et al.* Trophoblastic disease: FIGO cancer report 2012. International journal of Gynecology and obstetrics 2012; S130-136;

33. Bower M, Newlands ES, Holden I, *et al.* EMA/CO for high-risk gestational trophoblastic tumors: results from a cohort of 272 patients. JCO 1997; 15(7): 2636-2643;

34. Alifrangis C, Agarwal R, Short D, *et al.* EMA/CO for high- risk gestational trophoblastic neoplasia: good outcomes with induction low-dose etoposide-cisplatin and genetic analysis. JCO 2013; 31 (2):280-286;

35. Agarwal R, Alifrangis C, Everard J, *et al.* J Reprod Med. 2014, 59 (1-2): 7-12;

36. Newlands ES, Mulholland PJ, Holden L, *et al.* Etoposide and cisplatin/etoposide, methotrexate, and actinomycin D (EMA) chemotherapy for patients with high-risk gestational trophoblastic tumors refractory to EMA/cyclophosphamide and vincristine chemotherapy and patients presenting with metastatic placental site trophoblastic tumors. J Clin Oncol. 2000;18(4):854-9;

37. Lurain JR, Nejad B. Secondary chemotherapy for high-risk gestational trophoblastic neoplasia: Gynecol Oncol. 2005;97(2):618-23;

38. Alifrangis C, Wilkinson MJ, Stefanou DC, *et al.* Role of thoracotomy and metastectomy in gestational trophoblastic neoplasia: a single center experience. J Reprod Med. 2012; 57 (7-8): 350-8;

39. Soper JT. Surgical therapy for gestational trophoblastic disease. J Reprod Med. 1994, 39:168-174;

40. Hammond CB, Weed JC Jr, Currie JL. The role of operation in the cur-

rent therapy of gestational trophoblastic disease. Am J Obstet Gynecol 1980, 136: 844-856;

41. Schmid P, Nagai Y, Agarwal R, *et al.* Prognostic markers and long-term outcome of placental-site trophoblastic tumours:a retrospective observational study. Lancet 2009; 374: 48-55;

42. NCCN Guidelines: gestational trophoblastic disease, version 2.2019. acessed in www.nccn.org;

43. Savage P, Cooke R, O'Nions J, *et al.* Effects of single-agent and combination chemotherapy for gestational trophoblastic tumors on risks of second malignancy and early menopause. J Clin Oncol. 2015, 10;33(5):472-8;

44. Lok CAR, van der Houwen C, ten Kate-Booij MJ *et al.* Pregnancy after EMA/CO for gestational trophoblastic disease: a report from the Netherlands. BJOG: an International Journal of Obstetrics and Gynaecology 2003; 110: 560-566;

45. Williams J, Short D, Dayal L, *et al.* Effect of early pregnancy following chemotherapy on disease relapse and fetal outcome in women treated for gestational trophoblastic neoplasia. J Reprod Med. 2014;59(5-6):248-54;

46. Forstner R, Cunha TM, Hamm B, Editors. MRI and CT of the Female Pelvis. Med Radiol Diagn Imaging. Springer, Berlin, Heidelberg; 2nd edition, 2019;

47. Marques V, Cunha TM. Doenças do Trofoblasto. In: Ramos IM, Rua Ventura S, Editores. Imagem em Oncologia Médica. Lidel Edições Técnicas, Lda; 2018, vol. 2, cap. 12.9:296-307;

48. Lucas R, Cunha TM, Santos FB. Placental Site Trophoblastic Tumor: A Case Report and Review of the Literature. J Radiol Case Rep. 2015 Apr 30;9(4):14-22;

49. Lucas R, Cunha TM. Placental Site Trophoblastic Tumor 3 Years after a Complete Molar Pregnancy with Atypical Localisation. J Obstet Gynaecol. 2015;35(5):530-2;

50. Expert Panel on Women's Imaging Panel, Dudiak KM, Maturen KE, Akin EA, *et al.* ACR Appropriateness Criteria® Gestational Trophoblastic Disease. J Am Coll Radiol. 2019 Nov;16(11S):S348-S363.

9 SARCOMAS UTERINOS

1 INTRODUÇÃO

Os sarcomas do útero são tumores malignos do tecido mesenquimatoso. São pouco frequentes, representando cerca de 3%-7% de todas as neoplasias uterinas malignas[1,2].

A sua raridade e diversidade têm dificultado a abordagem diagnóstica e terapêutica.

Os mais frequentes são:

- *:: leiomiossarcoma (63%).*
- *:: sarcoma do estroma endometrial (21%)[3,4].*

Fatores de risco:

- *:: radiação pélvica (sarcoma do estroma endometrial de baixo grau e adenossarcoma).*
- *:: terapêutica prolongada com tamoxifeno (leiomiossarcoma, sarcoma do estroma endometrial de baixo grau e adenossarcoma)[1].*

2
PATOLOGIA

Os sarcomas uterinos devem ser classificados de acordo com a classificação da Organização Mundial de Saúde (OMS)[5].

Tabela 1 - Classificação OMS (Provisória)

Tumores do músculo liso: :: Leiomiossarcoma.
Tumores do estroma endometrial e relacionados: :: Sarcoma do estroma endometrial de baixo grau. :: Sarcoma do estroma endometrial de alto grau. :: Sarcoma uterino indiferenciado.
Tumores mesenquimatosos mistos: :: Tumor uterino semelhante ao tumor do estroma e cordões sexuais do ovário. :: Tumor de células perivasculares epitelióides (PEComa). :: Tumor miofibroblástico inflamatório. :: Outros.
Tumores Mistos: :: Adenossarcoma.

OMS – Organização Mundial de Saúde.

Fonte: *World Health Organization Classification of Tumours* (WHO), *5th Edition*, 2020 (aguarda publicação).

O sarcoma uterino indiferenciado é, atualmente, um diagnóstico de exclusão. Tem morfologia e/ou imunofenotipo sobreponíveis a outros subtipos de sarcomas, implicando a realização de técnicas moleculares no tumor para o diagnóstico diferencial[6,7]. Ver Tabela 2[8,9].

Tabela 2 - Sarcomas uterinos associados a alterações genéticas

Leiomiossarcoma	1. Subgrupo dos leiomiossarcomas com células fusiformes e epitelióides com rearranjo dos recetores de progesterona. 2. Subgrupo dos leiomiossarcomas mixóides com rearranjo do *PLAG1*.
Nódulo/sarcoma do estroma endometrial de baixo grau	Alterações presentes em ~50-60% dos casos: *JAZF1-SUZ12*; *JAZF1-PHF1*; *EPC1-PHF1*; *MEAF-6-PHF1*; *MBTD1-Cxorf67*.
Sarcoma do estroma endometrial de alto grau	1. *YWHAE-NUTM2A/B*. 2. Associado ao *BCOR* (*ZC3H7B-BCOR* ou com ITD do *BCOR*). 3. *Sarcoma uterino semelhante a fibrossarcoma com fusão do NTRK*.
Adenossarcoma	1. Mutações dos genes *FGFR2*, *KMT2C*, *DICER1*. 2. Amplificação do complexo *MDM2/CDK4/HMGA2* e da *TERT*. 3. Fusão do *NCOA2/3*.
Sarcoma uterino indiferenciado	1. Cariótipo complexo. 2. Subgrupo com delecção do *SMARCA4*.
Sarcoma uterino semelhante a fibrossarcoma	Rearranjo do *NTRK*.
Tumor uterino semelhante ao tumor do estroma e cordões sexuais do ovário	*ESR1-NCOA3*, *ESR1-NCOA2*, *GREB1-NCOA2*, *GREB1-CTNNB1*.
Tumor miofibroblástico inflamatório	Rearranjos do *ALK*.
Rabdomiossarcoma	Mutações do *DICER1*, *PAX3-FKHR* ou *PAX7-FKHR*.
Tumor de células perivasculares epitelióides (PEComa)	1. Subgrupo com mutações em TSC1 e TSC2. 2. Subgrupo com rearranjo do TFE3. 3. Rearranjo do RAD51B.

Fonte: *Momeni-Boroujeni, Chiang Histopathology* 2020; *Parra-Herran* 2019[8,9].

2.1 Fatores de Prognóstico

Os fatores de prognóstico mais importantes são o estádio e a histologia[1].

Leiomiossarcoma:

Apresenta mau prognóstico mesmo quando diagnosticado em estádio I, com taxa de recidiva entre 53-71%: destes 65% à distância (maioritariamente no pulmão) e 13% na pélvis. A sobrevivência a 5 anos varia entre 15-25% (média de 10 meses)[1].

Sarcoma do estroma endometrial de baixo grau:

É indolente com prognóstico favorável, embora caracterizado por recidivas tardias (mesmo em estádios I) sobretudo na pélvis e abdómen e menos frequentemente nos pulmões e vagina. A sobrevivência a 5 anos é 90% nos estádios I e II e 50% nos estádios III e IV[1].

Sarcoma do estroma endometrial de alto grau:

Tem um prognóstico pior que o sarcoma do estroma endometrial de baixo grau, com recidivas mais frequentes e precoces (sobretudo no 1° ano)[1].

Sarcoma uterino indiferenciado:

É um tumor muito agressivo e com mau prognóstico (sobrevivência inferior a 2 anos), sendo 60% diagnosticados em estádio avançado[1].

Adenossarcoma:

Apresenta prognóstico mais favorável, com exceção dos casos com sobrecrescimento do componente sarcomatoso (ocupando pelo menos 25% do tumor), presença de áreas de sarcoma de alto grau ou invasão miometrial, nos quais a recidiva pélvica ou vaginal é frequente a 5 anos (25-30%). Metástases à distância ocorrem em 5% dos casos[1].

2.2 Protocolos de Anatomia Patológica

Informação clínica relevante a referir na requisição de exame anátomo-patológico:

- :: Procedimento cirúrgico com identificação do órgão/local de todos os produtos enviados.
- :: História clínica relevante (apresentação clínica, menopausa, história obstétrica e familiar).
- :: Resultados anátomo-patológicos prévios relevante.
- :: Tratamentos prévios: cirurgia, radioterapia (RT), quimioterapia (QT), terapêutica hormonal, entre outros.

Tabela 3 - Requisitos mínimos do relatório anátomo-patológico de sarcomas uterinos:

Identificação do produto recebido: útero, ovário (direito/esquerdo), trompa (direita/esquerda), gânglios linfáticos por localização.
Localização do tumor: corpo/fundo/istmo, anterior/posterior.
Maior dimensão do tumor: (cm).
Subtipo histológico: (classificação da OMS).
Profundidade de invasão do miométrio*: (invasão de <50%/≥50% espessura miometrial).
Grau histológico*: alto/baixo grau.
Invasão linfovascular: presente/não identificada.
Margens cirúrgicas
Extensão do tumor: limitado ao útero (limitado ao endométrio/invasão do colo do útero, paramétrios)/envolvimento da serosa/extensão extra-uterina (tecidos pélvicos/anexos/tecidos extra-pélvicos/tecidos abdominais, uma ou mais localizações)/invasão do reto/bexiga.
Gânglios linfáticos: (número de gânglios isolados e número de gânglios com metástases discriminados por localização).
Resultados de estudo imunohistoquímico: (incluindo recetores hormonais) e molecular (quando aplicável).
Estadiamento: pTNM/FIGO.

*necessários apenas nos casos de adenossarcomas.

3
GENÉTICA E HEREDITARIEDADE

Foi identificada predisposição genética em alguns casos de sarcomas uterinos, nomeadamente:

:: Rabdomiossarcoma do tipo embrionário – indicação para estudo germinativo do gene DICER1 pelo que deve ser referenciada a consulta de genética.

:: PEC*oma* – referenciação à consulta de genética para avaliação de critérios clínicos para estudo germinativo de esclerose tuberosa.

:: Outros casos de sarcomas, nomeadamente se associados a idade jovem ao diagnóstico, neoplasias múltiplas ou história familiar, considerar referenciação à consulta de genética.

4
ABORDAGEM DIAGNÓSTICA

O diagnóstico clínico diferencial entre sarcoma e leiomioma uterinos é difícil, particularmente na pré-menopausa[10].

O valor da biópsia endometrial é limitado, dando falsos negativos numa elevada percentagem de casos. Em caso de tumor uterino parido deverá ser feita biópsia.

No contexto clínico de suspeita de sarcoma uterino, em particular perante uma lesão miometrial de crescimento rápido, sintomática, na pós-menopausa, e após avaliação clínica e ecográfica, pode estar indicada a ressonância magnética (RM) pélvica para melhor caracterização[11,12,13]. Contudo, o diagnóstico de sarcoma uterino é frequentemente pós-operatório.

Para exclusão de doença metastática recomenda-se a realização de tomografia axial computorizada (TC) torácica, abdominal e pélvica, com contraste. Em casos selecionados (por exemplo contraindicação para contraste iodado) poderá optar-se por realizar RM abdominal e pélvica em combinação com TC torácica.

A RM pélvica é ainda útil no estadiamento loco-regional e avaliação de doença residual em casos particulares em que o útero ou anexos não tenham sido excisados completamente, ou tenha ocorrido fragmentação da peça operatória.

A tomografia por emissão de positrões (PET-CT) pode ser considerada para esclarecer achados ambíguos.

Outros exames complementares de diagnóstico devem basear-se na sintomatologia específica e eventual suspeita de doença metastática[3].

Ver capítulo 10 (relatório estruturado de radiologia).

5
ESTADIAMENTO E CLASSIFICAÇÃO

Os sarcomas uterinos são estadiados de acordo com a classificação TNM e da *International Federation of Gynecology Obstetrics* (FIGO), *American Joint Committee on Cancer* (AJCC), 2017, 8ª edição[14].

O estadiamento é cirúrgico, com exceção dos casos inoperáveis.

Tabela 4 - Leiomiossarcoma e sarcoma do estroma endometrial

T - Tumor primário		
TNM	FIGO	
Tx		**Tumor primário não localizado.**
T0		**Sem evidência de tumor primário.**
T1	I	**Tumor limitado ao útero.**
T1a	IA	Tumor ≤5cm de maior dimensão.
T1b	IB	Tumor >5cm.
T2	II	**Tumor estende-se para além do útero, na pélvis.**
T2a	IIA	Tumor envolve os anexos.
T2b	IIB	Tumor envolve outros tecidos pélvicos.
T3	III	**Tumor infiltra os tecidos abdominais**
T3a	IIIA	Apenas uma localização.
T3b	IIIB	Mais do que uma localização.
T4	IVA	**Tumor invade a bexiga ou o reto.**

N - Gânglios linfáticos regionais		
TNM	FIGO	
Nx		Gânglios linfáticos não avaliados.
N0		Sem metástases ganglionares regionais.
N0 (i+)		Células tumorais isoladas em gânglio(s) linfático(s) regional(ais) (≤0,2mm).
N1	IIIC	Presença de metástases ganglionares regionais.
M - Metástases à distância		
TNM	FIGO	
M0		Sem metástases à distância.
M1	IVB	Metástases à distância (exclui anexos, pélvis e tecidos abdominais).

Tabela 5 - Adenossarcoma

T - Tumor primário		
TNM	FIGO	
Tx		**Tumor primário não localizado.**
T0		**Sem evidência de tumor primário.**
T1	I	**Tumor limitado ao útero.**
T1a	IA	Tumor limitado ao endométrio/ endocolo.
T1b	IB	Tumor invade menos de metade do miométrio.*
T1c	IC	Tumor invade metade ou mais de metade do miométrio.*
T2	II	**Tumor com extensão extra-uterina, para os tecidos pélvicos.**
T2a	IIA	Tumor envolve os anexos.
T2b	IIB	Tumor envolve outros tecidos pélvicos.
T3	III	**Tumor infiltra os tecidos abdominais.**
T3a	IIIA	Apenas uma localização.
T3b	IIIB	Mais do que uma localização.
T4	IVA	**Tumor invade a bexiga ou o reto.**
N - Gânglios linfáticos regionais		
TNM	FIGO	
NX		Gânglios linfáticos não avaliados.
N0		Sem metástases ganglionares regionais.
N0 (i+)		Células tumorais isoladas em gânglio(s) linfático(s) regional(ais) (≤0,2mm).
N1	IIIC	Presença de metástases ganglionares regionais.
M - Metástases à distância		
TNM	FIGO	
M0		Sem metástases à distância.
M1	IVB	Metástases à distância (exclui anexos, pélvis e abdominais).

*No estadiamento FIGO no estádio 1B o tumor invade menos de metade ou metade do miométrio e no estádio 1C o tumor invade mais de metade do miométrio[1].

6
ASPETOS GERAIS DO TRATAMENTO

6.1 Tratamento cirúrgico

Se houver suspeita clínica de sarcoma, o útero deve ser removido em peça única. Está contraindicada a fragmentação/morcelação uterina em casos suspeitos (aumenta a disseminação intraperitoneal e diminui a sobrevivência)[15].

Doença confinada ao útero:

:: Citologia de líquido ascítico/lavado peritoneal[3].

:: Exploração da cavidade pélvica e abdominal.

:: HisteRetomia total extrafascial ± anexectomia bilateral. Recomenda-se anexectomia bilateral nos sarcomas do estroma endometrial de baixo grau e nos tumores que expressam recetores de estrogénios (RE)/recetores de progesterona (RP). Nos sarcomas não hormonodependentes a abordagem dos ovários deve ser individualizada principalmente nas doentes em idade reprodutiva[3].

:: A linfadenectomia sistemática é controversa,[3,16] no entanto os gânglios aumentados de volume devem ser excisados.

A excisão cirúrgica de achados intra-operatórios de doença extra-uterina deve ser individualizada.

6.1.1 Casos particulares:

6.1.1.a) Diagnóstico pós-operatório em doente submetida a histeRetomia com preservação de ovários:

Recomenda-se anexectomia bilateral nos sarcomas do estroma endometrial de baixo grau e nos tumores com RE/RP positivos[3].

6.1.1.b) Diagnóstico pós-operatório em doente submetida a miomectomia ou histeRetomia subtotal, ou tumor inicialmente fragmentado:

Recomenda-se laparotomia exploradora com histeRetomia, resseção de colo restante ou resseção de lesão tumoral residual.

6.1.1.c) Se houver disseminação da doença, a decisão de proceder a cirurgia de citoredução deve ser individualizada e a decisão multidisciplinar.

6.1.1.d) Recidiva:

A citorredução secundária parece ter um papel sobretudo se recidiva em local isolado e passível de excisão completa (ver capítulo 8.5).

6.2 Tratamento Adjuvante

6.2.1 Radioterapia

O papel da RT adjuvante é controverso.

A maioria dos estudos é retrospetiva, mostrando redução significativa das recidivas locais com a RT pélvica mas não da sobrevivência[17,18]. O ensaio 55874 da *European Organisation for Research and treatment of Cancer* (EORTC), de fase III, publicado em 2008, demonstrou ausência de benefício com a utilização de RT pélvica adjuvante, quer na sobrevivência livre de doença, quer na sobrevivência global. Não houve melhoria do controle local nos leiomiossarcomas[19].

Não existem dados suficientes que mostrem a vantagem da RT pélvica em doentes em que houve remoção macroscópica completa.

A RT adjuvante, com ou sem braquiterapia vaginal pode ser uma opção em casos selecionados após discussão em reunião multidisciplinar[20].

6.2.2 Quimioterapia

A decisão de tratamento adjuvante depende do estádio e subtipo histológico.

Nos leiomiossarcomas a terapêutica sistémica adjuvante não demonstrou impacto na sobrevivência global[18].

Os resultados referentes ao ensaio GOG277, que comparou a associação gemcitabina/docetaxel (4 ciclos) seguida de 4 ciclos de doxorrubicina *versus* vigilância, não mostraram superioridade no braço da terapêutica sistémica, apesar de só terem sido incluídas 38 doentes[21,22].

Apesar destes dados alguns autores advogam quimioterapia adjuvante no estádio III.

6.2.3 Tratamento hormonal

Recomendado nos sarcomas do estroma endometrial de baixo grau, leiomiossarcomas com RE/RP e nos adenossarcomas de baixo grau:

:: Inibidores da aromatase.

:: Acetato de megestrol.

:: Acetato de medroxiprogesterona.

:: Agonistas GnRH.

Considerar hormonoterapia adjuvante em doentes de alto risco (estádio cirúrgico II a IV).

O tamoxifeno e a terapêutica hormonal contendo estrogénio estão contra-indicados.

Tabela 6 - Recomendações terapêuticas (tratamento adjuvante)

Estádio I	
Sarcoma do estroma endometrial de baixo grau	Vigilância.
Adenossarcoma	Vigilância.
Sarcoma do estroma endometrial de alto grau Sarcoma uterino indiferenciado	Vigilância.
Leiomiossarcoma	Vigilância.
Estádio II	
Sarcoma do estroma endometrial de baixo grau	Hormonoterapia.
Adenossarcoma	Hormonoterapia.
Sarcoma do estroma endometrial de alto grau Sarcoma uterino indiferenciado	Considerar RT pélvica.
Leiomiossarcoma	Vigilância.
Estádio III	
Sarcoma do estroma endometrial de baixo grau Adenossarcoma	Hormonoterapia.
Sarcoma do estroma endometrial de alto grau Sarcoma uterino indiferenciado	Considerar QT ± RT pélvica.
Leiomiossarcoma	Considerar QT.

Tabela 7 - Tratamento paliativo

Estádio IV	
Sarcoma do estroma endometrial baixo grau Adenossarcoma (sem sobrecrescimento do componente sarcomatoso)	Hormonoterapia. Considerar RT.
Sarcoma do estroma endometrial de alto grau Sarcoma uterino indiferenciado	Quimioterapia. Considerar RT.
Leiomiossarcoma	Quimioterapia. Considerar RT.

7
PROTOCOLO DE SEGUIMENTO[1,3]

Exame físico de 3-3 meses durante 2 anos; 6-6 meses até aos 5 anos e depois anual até aos 10 anos.

Recomenda-se a realização de TC torácica, abdominal e pélvica (ou TC torácica + RM abdominal e pélvica) a cada 6 meses nos primeiros 3 anos e depois anual por mais 2 anos. Ponderar prolongar a avaliação radiológica anual até aos 10 anos.

Ponderar PET-CT se suspeita de metástases em casos selecionados.

Avaliações adicionais devem basear-se na sintomatologia específica e suspeita clínica de doença metastática.

8
TRATAMENTO DA DOENÇA AVANÇADA

Dada a raridade destes tumores, a informação sobre a conduta mais adequada nas recidivas ou doença avançada é escassa.

Nas doentes inoperáveis, devem ser assegurados os melhores cuidados de suporte, o tratamento sistémico mais adequado e a possibilidade de radioterapia.

8.1 Recidiva locorregional

Recidiva vaginal/pélvica, sem evidência imagiológica de doença metastática: recomenda-se resseção da lesão (se exequível) ± RT ± tratamento sistémico[3].

8.2 Doença oligometastática

Recomenda-se a excisão cirúrgica da lesão (se exequível) ou, em alternativa, outra terapêutica ablativa (por exemplo a *Stereotactic body radiation therapy*)[3]. As doentes com intervalo livre de doença prolongado (pelo menos 12 a 18 meses) e com recidiva isolada num único local, parecem ser as que mais beneficiam com estas abordagens.

Após excisão completa das metástases o benefício de tratamento sistémico não é consensual, mas pode ser ponderado caso a caso.

8.3 Doença metastática múltipla

De acordo com a situação individual de cada doente, devem ser assegurados os melhores cuidados de suporte, o tratamento sistémico mais adequado e a possibilidade de radioterapia paliativa.

Em doentes sem tratamento citostático prévio recomenda-se doxorrubicina em monoterapia ou a associação de docetaxel com gemcitabina. As associações podem ser consideradas em doença rapidamente progressiva ou quando é desejável uma maior taxa de resposta. Por exemplo: doxorrubicina/dacarbazina, gemcitabina/vinorelbina, doxorrubicina/ifosfamida[16,23].

O sarcoma do estroma endometrial de alto grau metastático com rearranjo YWHAE parece bastante sensível à quimioterapia baseada em antraciclina[24].

Os adenossarcomas metastáticos com componente sarcomatoso predominante respondem às antraciclinas, incluindo doxorrubicina lipossómica peguilada; trabectedina e ifosfamida.

Em monoterapia as alternativas são trabectedina*, pazopanib**, dacarbazina, antraciclinas (doxorrubicina/doxorrubicina lipossómica peguilada/epirrubicina), gemcitabina, ifosfamida, vinorelbina e docetaxel[18,23].

(*após insucesso ou contraindicação para antraciclinas e ifosfamida).

(**em doentes previamente tratados com quimioterapia para doença metastática ou que tenham progredido no período de 12 meses após-tratamento adjuvante).

No sarcoma do estroma endometrial de baixo grau recorrente ou metastático, e no adenossarcoma metastático sem componente sarcomatoso predominante recomenda-se o tratamento hormonal.

9
ANEXOS

RELATÓRIOS ESTRUTURADOS DE RADIOLOGIA

TC TORÁCICA, ABDOMINAL E PÉLVICA DE ESTADIAMENTO DE SARCOMA UTERINO	
Informação Clínica	[ESTADIAMENTO DE SARCOMA UTERINO].
Protocolo Técnico	[Equipamento]. Aquisição helicoidal desde o opérculo torácico até ao plano da região inguinal. Reformatações no plano coronal e sagital. Contraste endovenoso: [ ]. Contraste oral: [ ].
Qualidade da Imagem	[Boa/Satisfatória/Má].
Estudo Comparativo	[Sim: data e local/Não].
Leitura e Interpretação:	
Parênquima Pulmonar	[Existem/não existem] metástases pulmonares. Medidas: []mm.
Pleura	[existe/não existe] derrame pleural, [existem/não existem] metástases pleurais. Medidas: []mm.
Adenomegálias Mediastínicas	[existem/não existem] gânglios mediastínicos com menor eixo >10mm. Medidas: []mm.
Adenomegálias Cardio-Frénicos	[existem/não existem] gânglios cardio-frénicos com menor eixo >7mm. Medidas: []mm.
Fígado	Existem/Não existem [ ] metástases parenquimatosas, subcapsulares invasivas. Medidas: []mm.
Baço	Existem/Não existem [ ] metástases parenquimatosas, subcapsulares invasivas. Medidas: []mm.
Hidronefrose	[sim/não]. Ligeira/Moderada/Grave.

Útero	Posição [anteversão/retroversão/retroflexão], desvio [esquerdo/direito/posição mediana], tamanho [reduzido/normal/aumentado], medindo [ ] x [ ] x [ ] cm. Presença de tumor medindo [ ] x [ ] cm.
Ovários	Existe/Não existe invasão anexial uni/bilateral, medindo [ ] x [ ] cm.
Bexiga	Parede vesical [invadida/não invadida].
Reto	Parede do reto [invadida/não invadida].
Outras Estruturas Abdominais/Pélvicas Invadidas	[sim/não].
Metástases Peritoneais	Existem/Não existem [ ] metástases omentais/peritoneais. Medidas: []mm.
Ascite	[sim/não] local/quantidade.
Adenomegálias	[existem/não existem] gânglios pélvicos ou para-aórticos com menor eixo >10mm, ou conglomerados de pequenos gânglios linfáticos suspeitos. Medidas: []mm.
Osso	[normal].
Outros Órgãos	Alterações [sim/não].

RM ABDOMINAL E PÉLVICA ESTADIAMENTO DE SARCOMA UTERINO (se CI para TC)	
Informação Clínica	
Protocolo Técnico	[Equipamento].
Abdómen	T1 fase, T1 fora de fase, T2, T2 FS no plano axial; estudo de difusão axial e mapa de ADC; aquisição tardia T1 FS após contraste.
Pélvis	T1 axial; T1 FS axial, T2 axial e sagital. Estudo de difusão axial e mapa de ADC; Estudo dinâmico em T1FS no plano axial + [aquisição tardia sagital se suspeita de invasão vesical/retal] após administração de [ ] ml de [nome do contraste]. *(Se suspeita de adenossarcoma acrescentar T2 e estudo de difusão no plano axial oblíquo perpendicular à cavidade endometrial);* Foi administrado [40ml de Buscopan i.m./e.v./1mg de Glucagon subcutâneo].
Qualidade da Imagem	[Má; Satisfatória; Boa].
Exames Comparativos	[Sim – data e local; Não] .
Relatório:	
Útero	Posição: [anteversão/retroversão/retroflexão], lateralizado à [direita/esquerda]; Tamanho [Normal/>/<], Medidas: [X] x [Y] x [Z]mm. Tumor com [X] x [Y] x [Z] mm; Localização [corpo/fundo/cornos uterinos/cavidade endometrial]; Contornos [regulares/nodulares]; Áreas de hemorragia [Sim/Não]; Áreas de necrose [Sim/Não]; Áreas de hipossinal em T2 [Sim/Não]; (se suspeita de adenossarcoma: INVASÃO DO MIOMÉTRIO: [Sim/Não]; [menos de 50% da espessura/mais de 50%]; Localização [corpo/fundo/cornos uterinos] [anterior/posterior/esquerda/direita]).
Invasão do Colo Uterino	[Sim/Não].

Invasão dos Ovários	[Sim/Não]; Localização [esquerdo/direito].
Invasão da Bexiga	[Sim/Não].
Invasão do Cólon/Reto	[Sim/Não].
Invasão De Outras Estruturas Pélvicas	[Sim/Não]; Localização [].
Invasão De Outras Estruturas Abdominais	[Sim/Não]; Localização [].
Metástases Hepáticas	[Sim/Não]; Localização []; Medidas: []mm.
Adenopatias Pélvicas	[Sim/Não]; Localização []; Medidas: []mm.
Adenopatias Inguinais	[Sim/Não]; Localização [esquerda/direita]; Medidas: []mm.
Adenopatias Lombo-Aórticas	[Sim/Não]; Localização []; Medidas: []mm.
Metástases Peritoneais	[Sim/Não]; Localização []; Medidas: []mm.
Líquido Livre Intra-Abdominal	Fisiológico [Sim/Não]; Ascite [Sim/Não].
Outros Achados	[].
Conclusão/Impressão Diagnóstica	
Interpretação	> Consistente com >90%. > Suspeito/provável ≈75%. > Possível ≈50%. > Pouco provável ≈25%. > Improvável <10%.

BIBLIOGRAFIA

1. Mbatani N, Olawaiye AB, Prat J. FIGO Cancer report 2018. Uterine Sarcomas. Int J Gynecol Obstet. 2018; 143:51-8;
2. Major FJ, Blessing JÁ, Silverberg SG *et al.* Prognostic factos in early stage uterine sarcomas. A Gynecologic Oncology Group study, Cancer. 1993; 71:1702-1709;
3. NCCN Clinical Practice Guidelines in Oncology (NCCN Guidelines). Uterine Neoplasms Version 5.2019, Dec 23, 2019;
4. Trope CG, Abeler VM, Kristensen GB. Diagnosis and treatment of sarcoma of the uterus. A review. Acta Oncol. 2012; 51:694-705;
5. WHO classification of tumours,. Kurman RJ, Carcangiu, ML, Herrington CS, Young RH (eds). IARC, 2014, 4th edition, vol 6;
6. Binzer-Panchal A, Hardell E, Viklund Clin B, *et al.* Integrated Molecular Analysis of Undifferentiated Uterine Sarcomas Reveals Clinically Relevant Molecular Subtypes. Clin Cancer Res. 2019; 25:2155-65;
7. Cotzia P, Benayed R, Mullaney H, *et al.* Undifferentiated Uterine Sarcomas Represent Under-Recognized High-grade Endometrial Stromal Sarcomas. Am J Surg Pathol. 2019; 43:662-9;
8. Momeni-Boroujeni A, Chiang S. Uterine mesenchymal tumours: recent advances, Histopathology. 2020; 76:64-75;
9. Parra-Herran C, Howitt BE. Uterine Mesenchymal Tumors: Update on Classification, Staging, and Molecular Features. Surg Pathol Clin. 2019; 12:363-6;
10. Schultz KAP, Williams GM, Kamihara J, *et al.* DICER1 and Associated Conditions: Identification of At-risk Individuals and Recommended Surveillance Strategies. Clin Cancer Res. 2018;15;24:2251-61;
11. Larque AB, Kradin RL, Chebib I, *et al.* Fibroma-like pecoma: A tuberous sclerosis complex-related lesion. Am J SUr Pathol. 2018;42:500-5;
12. Rio G, Lima M, Gil R, *et al.* T2 hyperintense myometrial tumors: can MRI features differentiate leiomyomas from leiomyosarcomas?. Abdom Radiol (NY). 2019; 44:3388-97;
13. Santos P, Cunha TM. Uterine sarcomas: clinical presentation and MRI features. Diagn Interv Radiol. 2015; 21:4-9;
14. Santos P, Cunha TM. Sarcomas Uterinos. In Ramos IM, Rua Ventura S, Imagem em Oncologia Médica. Lidel Edições Técnicas, Lda; 2018, vol. 2, cap. 12.10:307-13;
15. Lucas R, Cunha TM. Uterine Sarcomas. In Forstner R, Cunha TM, Hamm B, MRI and CT of the Female Pelvis. , (eds). Med Radiol. 2016 Springer, Cham;

16. AJCC Cancer Staging Form Supplement. AJCC Cancer Staging Manual, 8th edition. American Joint Committee on Cancer. Last updated June 2018;

17. AAGL Advancing Minimally invasive Gynecology worldwide. AAGL practice report: Morcellation during uterine tissue extraction. J Minim Invasive Gynecol. 2014; 21:517-30;

18. Memarzadeh S, Berek JS. Uterine Sarcomas: classification, epidemiology, clinical manifestations, and diagnosis. UptodDate, Dec. 2019. Access at 29-01-2020;

19. Dusenbery KE, Potish RA, Judson P. Limitations of adjuvant radiotherapy for uterine sarcomas spread beyond the uterus. Gynecol Oncology. 2004; 94:191-96;

20. Pautier P, Rey A, Haje-Meder C, *et al.* Adjuvant chemotherapy with cisplatin, ifosfamide and doxorubicin followed by radiotherapy in localized uterine sarcomas: results of a case-control study with radiotherapy alone. Int J Gynecol Cancer. 2004; 14:1112-17;

21. Reed NS, Mangioni C, Malmstrom H, *et al.* Phase III randomised study to evaluate the role of adjuvant pelvic radiotherapy in the treatment of uterine sarcomas stages I and II: an European Organisation for Research and Treatment of Cancer Gynaecological Cancer Group Study (protocol 55874). Eur J Cancer. 2008; 44:808-18;

22. Casale PG, Abecassis N, Aro HT, et al. Soft tissue and visceral sarcomas: ESMO-EURACAN Clinical Practice Guidelines for diagnosis, treatment and follow-up. Ann Oncol. 2018 29(Suppl 4):iv268-9;

23. Hensley ML, Wathen K, Maki RG, *et al.* Adjuvante treatment of High-risk primary uterine leiomyosarcoma with gemcitabine/docetaxel (GT), followed by doxorubicin (D): Results of phase II multicenter trial SARC 005. J Clin Oncol. 2010; 28:15s;

24. Hensley ML, Enserro D, Hatcher H, *et al.* Adjuvant Gemcitabine Plus Docetaxel Followed by Doxorubicin *Versus* Observation for High-Grade Uterine Leiomyosarcoma: A Phase III NRG Oncology/Gynecologic Oncology Group Study. J Clin Oncol 2018; JCO 1800454. doi: 10.1200/JCO.18.00454. [Epub ahead of print];

25. Judson I, Verweij J, Gelderblom H, *et al.* European Organization and Treatment of Cancer Soft Tissue and Bone Sarcoma Group. Doxorubicin alone *versus* intensified doxorubicin plus ifosfamide for first-line treatment of advanced or metastatic soft-tissue sarcoma: a randomised controlled phase 3 trial. *Lancet Oncol.* 2014; 15:415-23;

26. Hemming ML, Wagner AJ, Nucci MR, *et al.* *YWHAE*-rearranged high-grade endometrial stromal sarcoma: Two--center case series and response to chemotherapy. Gynecol Oncol.

CANCRO GINECOLÓGICO

Consensos Nacionais 2020

Organização

» Sociedade Portuguesa de Ginecologia - Secção de Ginecologia Oncológica

Patrocínio Científico

» Sociedade Portuguesa de Oncologia
» Sociedade Portuguesa de Radioterapia Oncologia
» Sociedade Portuguesa de Anatomia Patológica
» Sociedade Portuguesa de Radiologia e Medicina Nuclear
» Sociedade Portuguesa de Genética Humana
» Conselho Nacional para Atribuição do Patrocínio Científico da Ordem dos Médicos

Patrocínio