SPG
SOCIEDADE PORTUGUESA DE GINECOLOGIA

Consenso Nacional

sobre Hemorragias Uterinas Anormais . 2018

SPG
SOCIEDADE PORTUGUESA DE GINECOLOGIA

Consenso Nacional

sobre Hemorragias Uterinas Anormais . 2018

Nota introdutória

Em 2001, a Sociedade Portuguesa de Ginecologia, por intermédio da sua Secção de Ginecologia Oncológica, promoveu o primeiro Consenso sobre Hemorragias Uterinas Anormais (HUA).

Em aplicação de conceitos que vigoravam à época, as hemorragias anormais com origem no corpo uterino classificavam-se em menorragia/hipermenorreia, metrorragia e menometrorragias. Porém com a evolução dos conhecimentos, esta terminologia foi considerada ambígua, mal definida e inconsistente.

Assim, em 2007, a FIGO adotou novos critérios para definir a HUA considerando que, na idade reprodutiva da mulher, esta situação se caracterizava por uma hemorragia anormal prolongada, frequente e/ou regular. A HUA podia ser aguda ou crónica e na sua etiologia podia intervir uma multiplicidade de fatores isolada ou simultaneamente.

Em 2010, a FIGO promoveu uma segunda sistematização dos critérios de classificação das HUA, desta vez, relacionados com as potenciais causas da hemorragia, que redundou na classificação de PALM-COEIN. No seu conjunto, estes dois sistemas têm como objetivo estruturar e organizar a investigação em função da história clínica da doente e com recurso a exames laboratoriais e imagiológicos adequados. Com essa sistematização procurava-se uma uniformização da terminologia que facilitasse a investigação e o ensino sobre Hemorragias Uterinas Anormais.

No primeiro capítulo deste documento, procurou-se explicar em pormenor essa sistematização a qual irá ser seguida nos capítulos seguintes dedicados à HUA nas diferentes fases da vida da mulher.

O impacto da HUA é muito variável, podendo em fase aguda provocar disrupções severas com risco de vida para a mulher. Atendendo a que as situações que atinjam essa fase requerem da parte dos profissionais atuações rigorosas e concertadas considerou-se útil abordá las em capítulo próprio.

Procurando fazer uma revisão temática exaustiva e abrangente, optou-se por incluir neste documento o tratamento da anemia ferropénica, inevitavelmente ligada a quadros clínicos de hemorragia e que muitas vezes é negligenciada.

Neste Consenso que a Sociedade Portuguesa de Ginecologia dinamizou, participaram, de forma ativa, 37 médicos ginecologistas, em representação de 29 hospitais, localizados em Portugal Continental, Madeira e Açores. A cada um dos grupos criados foi pedido que elaborasse uma proposta para discussão em reuniões de grupo e, posteriormente, em reunião plenária realizada nos dias 23 e 24 de Fevereiro de 2018, em Penela.

Os consensos registados no presente documento foram obtidos com base numa ampla pesquisa bibliográfica, permitindo estabelecer níveis de evidência e graduações em relação a cada recomendação aplicando o sistema GRADE.

Os consensos obtidos deverão ser vistos como instrumentos de reflexão para os profissionais que se confrontam com casos dessa natureza proporcionando informação utilizável no exercício da sua prática clínica, designadamente, nas fases de diagnóstico e da escolha da terapêutica a adotar na HUA.

Fernanda Águas

Consenso Nacional
sobre Hemorragias Uterinas Anormais

Índice

03 Nota introdutória

07 Capítulo 1
Conceitos, classificação e diagnóstico

23 Capítulo 2
Hemorragia uterina anormal aguda

37 Capítulo 3
HUA: Orientação por faixa etária — da puberdade à idade reprodutiva

65 Capítulo 4
HUA: Orientação por faixa etária — peri e pós-menopausa

91 Capítulo 5
Tratamento da anemia ferropénica

105 Anexos

Abreviaturas

AINEs	Anti-inflamatórios não esteroides
aPTT	Tempo de tromboplastina parcial ativada
BE	Biópsia endometrial
CE	Concentrado eritrocitário
CHC	Contracetivos hormonais combinados
COC	Contraceptivos orais combinados
CP	Concentrado de plaquetas
DC	Dilatação e curetagem
DIU	Dispositivo intrauterino
DLIU	Dispositivo de libertação intrauterina
EE	Etinilestradiol
FC	Frequência cardíaca
FGF	*Fibroblast growth factor*
FR	Frequência respiratória
FSH	*Follicle-stimulating hormone*
FIGO	Federação Internacional de Ginecologia e Obstetrícia
GnRh	*Gonadotropin releasing hormone*
hCG	Hormona coriónica gonadotrófica
Hgb	Hemoglobina
HNPCC	*Hereditary nonpolyposis coloretal cancer*
HSC	Histeroscopia
HUA	Hemorragia uterina anormal
IMC	Índice de massa corporal
LASER	*Light amplification by stimulated emission of radiation*
LH	*Luteinizing hormone*
LNG	Levonorgestrel 52 mg
MPA	Acetato de medroxiprogesterona
PBCA	*Pictorial blood assessment chart*
PFC	Plasma fresco concentrado
PG	Prostaglandinas
RCM	Resumo das características do medicamento
RCT	*Randomised controlled trial*
RM	Ressonância magnética
TA	Tensão arterial
TP	Tempo de protrombina
TSH	*Thyroid-stimulating hormone*
SDHEA	Sulfato de dehidroepiandosterona
SPG	Sociedade Portuguesa de Ginecologia
SERMs	*Selective estrogen receptor modulators*
SPRM	*Selective progesterone receptor modulators*
SOP	Síndrome do ovário poliquístico
ST	Saturação de transferrina
VEGF	*Vascular endothelial growth factor*
U	Unidades

Capítulo 1

Conceitos, classificação e diagnóstico

Coordenadora: Eunice Capela
Relatora: Maria Geraldina Castro

Ana Mações
Ana Moreira
Ana Paula Reis
Ana Regalo
Bruna Melo
João Pedro Neves

Definição, classificação e terminologia

Hemorragia uterina anormal (HUA) é a designação proposta pela Federação Internacional de Ginecologia e Obstetrícia (FIGO) para os casos de hemorragia de origem uterina anormal em duração, volume, frequência e/ou regularidade, na ausência de gravidez. A hemorragia que ocorre fora da idade reprodutiva da mulher também é incluída nesta definição. A HUA pode classificar-se de acordo com a sua duração, volume, frequência, regularidade, relação com o cataménio e idade reprodutiva, aguda ou crónica, conforme esquematizado na Tabela 1 (Ian S. Fraser, Critchley, Broder, & Munro, 2011).

Termos utilizados para classificar padrões de HUA como menorragia/hipermenorreia, metrorragia, menometrorragia e hemorragia uterina disfuncional foram abandonados.

TABELA 1

Definições de hemorragia uterina

Característica		Terminologia	Definição
Hemorragia menstrual	**Regularidade** (Variação em dias, de ciclo para ciclo, nos últimos 6 meses; Normal ≤ 9 dias)	Regular	Variação de ciclo para ciclo ≤ 9 dias, num período de referência de 6 meses
		Irregular	Variação de ciclo para ciclo > 9 dias, num período de referência de 6 meses
	Volume (Normal – 5 a 80 ml; difícil avaliação)	Abundante	Hemorragia menstrual excessiva que interfere na qualidade de vida. Pode ocorrer isoladamente ou associada a outros sintomas
	Frequência (Normal – a cada 24 a 38 dias, nos últimos 6 meses)	Frequente	Hemorragia com intervalos < 24 dias (mais de 7 episódios de hemorragia num período de 6 meses)
		Infrequente	Hemorragia com intervalos > 38 dias (4 ou 5 episódios de hemorragia num período de 6 meses)
		Ausente (amenorreia)	Hemorragia ausente num período de 6 meses
	Duração (Normal – até 8 dias, nos últimos 6 meses)	Prolongada	Hemorragia menstrual que ultrapassa os 8 dias de duração
Hemorragia Irregular, Não menstrual		Intermenstrual	Episódios irregulares de hemorragia, habitualmente escassos e curtos, que ocorrem fora do cataménio
		Pós-coital	Hemorragia após o coito
		Spotting pré e pós-menstrual	Hemorragia que pode ocorrer regularmente 1 ou mais dias antes ou após o cataménio
Hemorragia fora da idade reprodutiva		Hemorragia pós-menopausa	Hemorragia que ocorre mais de 1 ano após a última menstruação (menopausa)
		Menarca precoce	Hemorragia antes dos 9 anos de idade
HUA aguda ou crónica		HUA aguda	HUA associada a perda hemática em quantidade suficiente para requerer intervenção imediata para controlo da perda
		HUA crónica	HUA que é anormal em duração, volume, e/ou frequência, presente nos últimos 6 meses

Adaptado de: MG Munro, Critchley, & Fraser, 2017; Singh et al., 2013

Incidência

A HUA é responsável por cerca de 30% de todas as consultas de ginecologia de mulheres em idade reprodutiva e por mais de 70% das consultas de mulheres na peri e pós-menopausa (*Practice Bulletin Clinical Management Guidelines for Obstetrician–Gynecologists Diagnosis of Abnormal Uterine Bleeding in Reproductive-Aged Women,* 2012).

Sistema de Classificação PALM-COEIN

Em 2011 foi publicado pela FIGO o sistema de classificação PALM-COEIN, com o objetivo de criar um sistema de classificação universal para a categorização etiológica das potenciais causas de hemorragia uterina anormal em idade fértil.

Nesta classificação, descrita na figura 1, as causas de HUA estão divididas em causas **estruturais**, organizadas no acrónimo PALM, e em causas **não-estruturais**, organizadas no acrónimo COEIN. A HUA é classificada por texto ou mais letras que indicam a etiologia da hemorragia (Pólipo [P], Adenomiose [A], Leiomioma [L], Malignidade uterina e hiperplasia/neoplasia intraepitelial endometrial [M], Coagulopatias [C], disfunção Ovulatória [O], disfunção Endometrial [E], Iatrogénica [I] e Não classificável [N]) . A identificação de uma causa de HUA deve ser realizada adicionando o algarismo "1" à frente da respetiva letra do acrónimo. Se a causa de HUA for um leiomioma deve ser acrescentado, entre parêntesis, se se trata de um leiomioma submucoso (SM) ou outro (O) (Figura 2) (M. G. Munro, Critchley, Broder, & Fraser, 2011a).

O sistema PALM-COEIN permite classificar a coexistência de várias patologias/etiologias ($P_1A_1L_{1(SM)}$ M_0-$C_1O_0E_0I_0N_0$, na presença de pólipo endometrial, adenomiose, leiomioma submucoso e doença de von Willebrand, por exemplo), exemplificado na figura 2.

Relativamente às causas não-estruturais COEIN, no grupo das **coagulopatias**, a doença de von Willebrand é a mais frequente, responsável por 13% de todas as coagulopatias. A **disfunção ovulatória** pode ocorrer no contexto de diferentes patologias, nomeadamente síndrome do ovário poliquístico (SOP), hiperprolactinémia, obesidade, anorexia, stress e exercício aeróbico intenso. A **disfunção endometrial** é um diagnóstico de exclusão e apresenta-se, habitualmente, com ciclos menstruais regulares, hemorragia intermenstrual ou menstruação prolongada, causadas por inflamação ou infeção endometrial. No grupo das causas **iatrogénicas**, estas podem ser devidas à presença de Dispositivo intrauterino (DIU)/Dispositivo de libertação intrauterina (DLIU) ou agentes farmacológicos que interferem com os mecanismos de coagulação do sangue (anticoagulantes e/ou antiagregantes), fenotiazinas, antidepressivos tricíclicos, ácido valpróico, rifampicina, griseofulvina, e agentes farmacológicos que afetam diretamente o endométrio (progestativos orais ou sistémicos). No grupo das causas não classificáveis encontram-se, por exemplo, as malformações arteriovenosas, o pseudoaneurisma endometrial e o istmocelo.

Pólipo	SM - Submucosos	0	Pedunculado, intracavitário
Adenomiose		1	< 50% intramural
Leiomioma (submucoso ou outros)		2	≥ 50% intramural
Malignidade e hiperplasia	O - Outro	3	Contacta com o endométrio, 100% intramural
Coagulopatia		4	Intramural
Disfunção **o**vulatória		5	Subseroso, ≥ 50% intramural
Endometrial		6	Subseroso, < 50% intramural
Iatrogénica		7	Subseroso pedunculado
Não classificável		8	Outro (p. ex. cervical, ligamentos redondos, ligamento largo, parasitários)
	Leimiomas híbridos (afectam o endométrio e a serosa)	Denominam-se por 2 nº separados por hífen. O primeiro refere-se à relação com endométrio, o 2º refere-se à relação com a serosa	
		2-5 (exemplo)	Submucoso e subseroso, cada um com menos de 50% nas cavidades endometrial e peritoneal

FIGURA 1 Classificação PALM-COEIN das causas de hemorragia uterina anormal na idade reprodutiva
Adaptado de: M. G. Munro, 2017

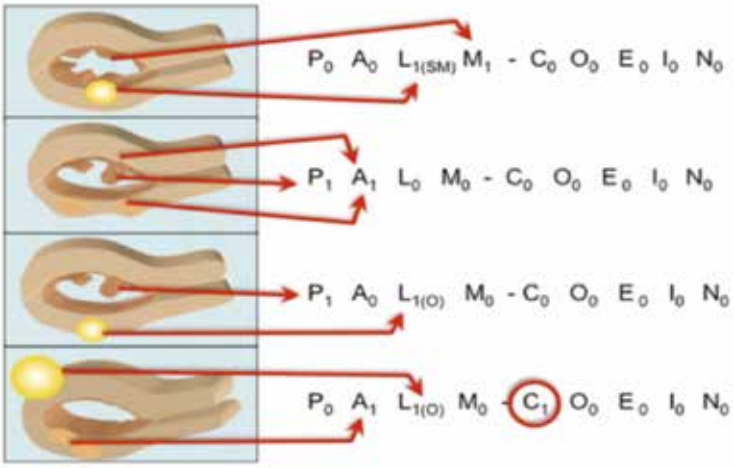

FIGURA 2 Exemplos de classificação PALM-COEIN
Adaptado de: M. G. Munro, 2017

História clínica e exame objetivo

A história clínica e o exame físico completos são ambos valiosos tanto na investigação da HUA, orientando para etiologias específicas ou revelando necessidade de exames comple-

mentares dirigidos, como na escolha dos tratamentos mais adequados (National Institute for Health and Clinical Excellence, 2007a; *Practice Bulletin Clinical Management Guidelines for Obstetrician–Gynecologists Management of Abnormal Uterine Bleeding Associated With Ovulatory Dysfunction*, 2013; Singh, Best, Dunn, Leyland, et al., 2013a).

Conforme sistematizado na tabela 2, após excluída a hemorragia em contexto de gravidez, uma abordagem inicial estruturada inclui uma descrição detalhada do(s) episódio(s) de hemorragia, com constatação da presença de HUA com repercussão hemodinâmica e/ou impacto na qualidade de vida da mulher, segundo os critérios já referidos. Deverá ser determinada a quantidade, frequência e regularidade da hemorragia e questionada a presença de hemorragia pós-coital, hemorragias intermenstruais, corrimento vaginal anormal, dor pélvica, dismenorreia ou outros sintomas pré-menstruais, o que permite direcionar a restante investigação. Adicionalmente, a colheita de uma anamnese cuidada inclui ainda o despiste da presença concomitante de outras hemorragias (epistáxis, gengivorragias ou hematomas frequentes), de sintomas sugestivos de anemia (astenia, tontura, entre outros) ou sugestivos de etiologia sistémica (nomeadamente hipertiroidismo, hiperprolactinémia, alterações da coagulação, SOP, patologia hipotalâmica ou da supra-renal), e a investigação de uma história ginecológica e obstétrica detalhada (método de contraceção, paridade, episódios de hemorragia pós-parto, antecedentes de curetagens uterinas ou de infeções sexualmente transmissíveis, desejo de gravidez futura, história de infertilidade, rastreio de cancro do colo do útero atualizado) (Benetti-Pinto, De Sá Rosa-E-Silva, Yela, & Júnior, 2017; Fox, 2012; *Heavy menstrual bleeding: assessment and management*, 2007, *Practice Bulletin Clinical Management Guidelines for Obstetrician–Gynecologists Diagnosis of Abnormal Uterine Bleeding in Reproductive-Aged Women*, 2012, *Practice Bulletin Clinical Management Guidelines for Obstetrician–Gynecologists Management of Abnormal Uterine Bleeding Associated With Ovulatory Dysfunction*, 2013; Matthews, 2015a; M. G. Munro, 2017a; Malcolm Munro, 2013; *National Institute for Health and Clinical Excellence*, 2007a; Singh, Best, Dunn, Leyland, et al., 2013a; Whitaker & Critchley, 2016).

A investigação dos **antecedentes** pessoais, familiares e medicação habitual deverá ser exaustiva, com ênfase nos fatores de risco para hiperplasia e neoplasia endometriais, comorbilidades com influência nas opções terapêuticas (doenças cardiovasculares, tromboembólicas ou tumores hormono-dependentes), pesquisa de intervenções cirúrgicas anteriores, história familiar de coagulopatias hereditárias (sendo a mais comum a doença de von Willebrand), SOP, neoplasia endometrial ou intestinal e consumo de fármacos (varfarina, heparina, anti-inflamatórios não esteróides, contracetivos hormonais ou terapêutica hormonal, entre outros) ou de produtos de ervanárias (Tabela 2). (Benetti-Pinto et al., 2017; Fox, 2012; Matthews, 2015a; Mellitus, 2013; M. G. Munro, 2014a, 2017a; M. G. Munro, Critchley, & Fraser, 2011; Malcolm Munro, 2013; National Institute for *Health and Clinical Excellence*, 2007a; *Practice Bulletin Clinical Management Guidelines for Obstetrician–Gynecologists Diagnosis of Abnormal Uterine Bleeding in Reproductive-Aged Women, 2012, "Practice Bulletin Clinical Management Guidelines for Obstetrician–Gynecologists Management of Abnormal Uterine Bleeding Associated With Ovulatory Dysfunction*, 2013; Singh, Best, Dunn, Leyland, et al., 2013a; Whitaker & Critchley, 2016).

TABELA 2
Colheita de história clínica

História Clínica
História menstrual
Gravidade da hemorragia atual (coágulos, número de pensos ou tampões diários) Data da última menstruação Ciclo menstrual: regularidade, duração e volume de hemorragia menstrual Hemorragia intermenstrual ou pós-coital Dismenorreia Idade da menarca Idade da menopausa
Antecedentes ginecológicos e obstétricos
Método contracetivo atual História de infertilidade Desejo de fertilidade História de infeções sexualmente transmissíveis Rastreios ginecológicos realizados Índice obstétrico
Sintomas de anemia
Astenia Tonturas ou lipotímia Palpitações/taquicardia
Sintomas associados
Dor pélvica (gravidade e terapêutica realizada) Presença de corrimento vaginal (características, sintomatologia associada) Tensão mamária Sintomas vesicais e/ou intestinais Alteração ponderal recente Galactorreia
Comorbilidades
Antecedentes cirúrgicos
Medicação habitual
Anticoagulantes, antiagregantes plaquetários ou fibrinolíticos* Antidepressivos* (tricíclicos ou inibidores seletivos da recaptação da serotonina) Contraceção hormonal ou terapêutica hormonal* Tamoxifeno* Antipsicóticos* (1ª geração – clorpromazina e haloperidol; risperidona) Corticosteróides* Produtos de ervanária* (*ginseng, gingko*, cavalinha, orelha-de-leão, sálvia, *chasteberry*)

Continua na página seguinte

Continuação

Rastreio clínico de distúrbio da coagulação
HUA menstrual abundante desde a menarca Um dos seguintes antecedentes: hemorragia pós-parto, hemorragia perioperatória, hemorragia após tratamento dentário Pelo menos dois sintomas: hematomas (1-2 vezes por mês), epistáxis (1-2 vezes por mês), gengivorragias frequentes, história familiar de coagulopatias
Antecedentes familiares
Neoplasias Eventos tromboembólicos Coagulopatias
Outros
Impacto da HUA na qualidade de vida Tabagismo e outros hábitos toxicómanos Escolaridade e profissão
*Terapêuticas associadas a HUA

O **exame objetivo**, sistematizado na tabela 3, deve incidir não só na avaliação ginecológica, mas também ser realizado com o intuito de confirmar a presença e origem da hemorragia e pesquisar prováveis causas anatómicas, numa avaliação sistémica (Mellitus, 2013; M. G. Munro, 2017a; Singh, Best, Dunn, Leyland, et al., 2013a). A documentação de petéquias, hematomas, sinais de alteração da função tiroideia (bócio, nódulos palpáveis), sinais de hiperprolactinémia (galactorreia), SOP ou insulino-resistência (excesso ponderal, acne, hirsutismo, *acantose nigricans*) é pertinente. A observação ginecológica inclui o exame ao espéculo e o toque bimanual, com pesquisa de sinais de trauma, infeção, lesões vaginais ou cervicais, presença de corpos estranhos ou alterações do tamanho ou contorno uterinos; permitindo concluir quanto à origem ginecológica da hemorragia, excluindo outras causas, tais como periuretrais, vesicais, perineais ou perianais (Tabela 3) (Adams & Denny, 2017a; Benetti-Pinto et al., 2017; Fox, 2012; *Heavy menstrual bleeding: assessment and management,* 2007, *Practice Bulletin Clinical Management Guidelines for Obstetrician–Gynecologists Diagnosis of Abnormal Uterine Bleeding in Reproductive-Aged Women*, 2012; Mellitus, 2013; M. G. Munro, 2014a, 2017a; Malcolm Munro, 2013; Whitaker & Critchley, 2016).

TABELA 3
Realização de exame objetivo

Exame objetivo	
Avaliação geral	**Avaliação ginecológica**
Sinais vitais	Inspeção: Vulva, vagina, colo, uretra e ânus
Peso e índice de massa corporal	Toque bimanual com avaliação do útero e fundos de saco
Palpação da tiróide	Esvaziamento vesical para despiste de hematúria
Avaliação cutânea: palidez, hematomas, petéquias, estrias, hirsutismo	Toque retal se suspeita de hemorragia do trato gastrointestinal ou patologia concomitante
Avaliação abdominal: hepatoesplenomegália, massas	
Avaliação mamária: Galactorreia	

Avaliação laboratorial

A avaliação laboratorial das doentes com HUA, conforme a tabela 4, deve incluir um **hemograma**, nomeadamente o valor da hemoglobina e hematócrito para verificar se há anemia, com fórmula leucocitária e contagem plaquetária (*Heavy menstrual bleeding: assessment and management,* 2007) (*Practice Bulletin Clinical Management Guidelines for Obstetrician–Gynecologists Diagnosis of Abnormal Uterine Bleeding in Reproductive-Aged Women*, 2012). Não existe evidência para a realização por rotina de doseamento sérico de ferritina, na abordagem inicial da HUA (*Heavy menstrual bleeding: assessment and management*, 2007). No entanto, alguns autores questionam esta conduta pois, de acordo com a cronologia das alterações dos parâmetros da cinética do ferro, perante uma hemorragia, antes de ocorrer anemia com redução no valor da hemoglobina e do hematócrito, a deficiência de ferro reflete-se na diminuição da ferritina. Sem o seu doseamento, poderá falhar o diagnóstico e terapêutica da deficiência de ferro (Percy, Mansour, & Fraser, 2017a).

Na mulher em idade fértil é importante excluir gravidez através da pesquisa de **hCG** na urina ou sangue (A. Kaunitz, 2018; *Practice Bulletin Clinical Management Guidelines for Obstetrician–Gynecologists Diagnosis of Abnormal Uterine Bleeding in Reproductive-Aged Women,* 2012).

As **provas da coagulação** devem ser pedidas a mulheres com HUA desde a menarca e/ou com história pessoal ou familiar de sugestiva de distúrbios da coagulação (*Heavy menstrual bleeding: assessment and management,* 2007; Sweet, Schmidt-Dalton, Weiss, & Madsen, 2012).

Se houver sinais ou sintomas de doença tiroideia deve ser avaliada a hormona estimulante da tiroide (**TSH**, do inglês *thyroid-stimulating hormone*) (Ely, Kennedy, Clark, & Bowdler, 2006; *Heavy Menstrual Bleeding: Assessment and Management*, 2007; Sweet et al., 2012).

Adicionalmente, se a história clínica ou exame físico forem suspeitos de outra endocrinopatia, podem ser considerados estudos hormonais: hormona estimulante folicular (FSH), do inglês *follicle-stimulating hormone*, hormona luteinizante (LH), do inglês *luteinizing hormone*, estradiol, androgénios e prolactina (A. Kaunitz, 2018).

TABELA 4
Avaliação laboratorial inicial da doente com HUA

- Hemograma com contagem de plaquetas
- Teste de gravidez
- Provas da coagulação* – tempo de protrombina e tempo de tromboplastina parcial
- TSH*

*Na suspeita de patologia

Todas as mulheres devem ter rastreio do cancro do colo do útero atualizado ou de acordo com o programa de rastreio, para excluir displasia ou neoplasia do colo do útero, que poderá ser a causa da HUA. A pesquisa cervical de *Chlamydia trachomatis* e *Neisseria Gonorrheae* deve ser reservada a mulheres com fatores de risco ou com evidência clínica de cervicite (Ely et al., 2006; A. Kaunitz, 2018; *Practice Bulletin Clinical Management Guidelines for Obstetrician–Gynecologists Diagnosis of Abnormal Uterine Bleeding in Reproductive-Aged Women*, 2012; Wilson & Plavsic, 2012).

Exames imagiológicos

A imagiologia é fundamental na avaliação estrutural dos órgãos pélvicos e, em particular, na identificação das causas PALM das HUA.

A **ecografia** é o exame de primeira linha para identificar e caracterizar anomalias estruturais e vasculares do útero, bem como lesões anexiais (Timor-Tritsch, Haynes, Monteagudo, Khatib, & Kovács, 2016). Idealmente deve ser realizada por via transvaginal, podendo ser complementada com a via abdominal (A. Kaunitz, 2018). Pólipos endometriais, adenomiose, leiomiomas e suspeita de malignidade do endométrio ou miométrio podem ser investigados por ecografia. Este exame deve ser solicitado a mulheres com HUA e alterações no exame físico, como útero aumentado de volume e presença de massas pélvicas, quando há risco de malignidade ou quando os sintomas persistem apesar do tratamento farmacológico instituído (Heavy menstrual bleeding: assessment and management, 2007; Mellitus, 2013).

O plano coronal do útero adquirido através da **ecografia tridimensional** permite obter informação adicional sobre a zona juncional (importante na adenomiose) e, em algumas situações, sobre miomas e pólipos endometriais (Dueholm & Hjorth, 2017a).

A **histerossonografia**, com a instilação de solução salina ou gel na cavidade uterina durante a realização da ecografia transvaginal, é superior à ecografia ginecológica no diagnóstico de patologia intrauterina (Alborzi, Parsanezhad, Mahmoodian, Alborzi, & Alborzi, 2007). Em

particular, nos casos de pólipos endometriais e de miomas submucosos, permitindo nestes últimos a sua classificação FIGO (0,1,2), avaliação da profundidade da sua extensão no miométrio e planeamento do tratamento cirúrgico mais apropriado. A sua eficácia no diagnóstico de pólipos e miomas pode aumentar ligeiramente se for associada a ecografia tridimensional. A histerossonografia apresenta também papel importante no estudo de mulheres com HUA associada a defeitos de cicatriz de cesariana (Tower & Frishman, 2013). Apresenta menor número de falsos positivos quando realizada na fase proliferativa. Não é possível realizar o procedimento em aproximadamente 7% dos casos, por estenose cervical. Em cerca de 8-10% dos casos, o procedimento é insuficiente por refluxo do meio de distensão ou distensão inadequada da cavidade endometrial (Dueholm & Hjorth, 2017a).

A **ressonância magnética** (RM) não é um exame de primeira linha, mas pode ser solicitada quando a informação fornecida pela ecografia ginecológica é insuficiente, nomeadamente nos casos de anomalias congénitas. Pode ser útil no mapeamento de múltiplos miomas e de miomas de grandes dimensões, quando se planeia terapêutica cirúrgica conservadora ou embolização das artérias uterinas. A RM também pode ser importante no diagnóstico de doença extra-pélvica. Deve ser considerado um exame complementar à ecografia (Dueholm & Hjorth, 2017a; Wilson & Plavsic, 2012).

Outros exames de diagnóstico, quando utilizar

A necessidade de realizar biópsia endometrial numa mulher com HUA prende-se com a possibilidade etiológica de lesões pré-malignas e cancro do endométrio. As indicações atualmente definidas para biópsia endometrial encontram-se discriminadas na tabela 5 e referem-se às situações que apresentam risco de malignidade ou pré-malignidade endometrial. Os fragmentos para análise podem ser obtidos por aspiração, curetagem ou biópsias guiadas por histeroscopia.

TABELA 5

Indicações para biópsia endometrial nas mulheres com HUA*

Indicações para biópsia endometrial
• Hemorragia de qualquer volume em mulher pós-menopáusica se na ecografia pélvica o endométrio tiver > 4 mm de espessura • Hemorragia que é frequente, abundante ou prolongada em mulher > 45 anos, incluindo hemorragia intermenstrual • HUA em mulher < 45 anos com fatores de risco para malignidade endometrial, nomeadamente obesidade (IMC > 30) ou hemorragia que ocorre em contexto de disfunção ovulatória crónica, exposição a estrogénios, falha de tratamento farmacológico ou elevado risco de carcinoma do endométrio (por exemplo, cancro colorretal hereditário não-polipóide, HNPCC)

*Dueholm & Hjorth, 2017a; A. Kaunitz, 2018

A **biópsia endometrial não dirigida**, em consultório, é um exame de colheita simples e

facilmente disponível, com elevada especificidade, embora com a desvantagem de apresentar baixa sensibilidade e elevada frequência de amostras insuficientes ou de colheita falhada (Dueholm & Hjorth, 2017a). Existem no mercado vários dispositivos para a realização de biópsia endometrial em ambiente de consultório, todos com acuidade diagnóstica semelhante (Kouides, Conard, Peyvandi, Lukes, & Kadir, 2005).

As HUA na pré-menopausa raramente se associam a malignidade, contudo a biópsia endometrial não dirigida na pré-menopausa permite a exclusão de neoplasia na presença de alterações difusas do endométrio (Dueholm & Hjorth, 2017a; *National Institute for Health and Clinical Excellence*, 2007a). As amostras são obtidas com base nos fatores de risco pessoais para hiperplasia ou cancro, sistematizados na Tabela 6.

Na pós-menopausa, a biópsia endometrial não dirigida tem maior especificidade e menor sensibilidade. Contudo, associa-se a um número superior de amostras insuficientes (Dueholm & Hjorth, 2017a). Deste modo, o resultado da biópsia endometrial permite concluir o diagnóstico etiológico nos casos em que revele hiperplasia atípica ou cancro do endométrio. Todos os restantes resultados deverão motivar o prosseguimento do estudo diagnóstico com a utilização de outros métodos complementares nomeadamente imagiológicos ou histeroscópicos.

Nos casos de lesões que ocupam menos de 50% da superfície da cavidade, a biópsia às cegas terá grande probabilidade de falhar o diagnóstico (*Practice Bulletin Clinical Management Guidelines for Obstetrician–Gynecologists Diagnosis of Abnormal Uterine Bleeding in Reproductive-Aged Women*, 2012). Também não é eficaz no diagnóstico de pólipos endometriais, adenomiose ou leiomiomas. Quando ecograficamente se identifica lesão focal está recomendada biópsia orientada por histeroscopia (*National Institute for Health and Clinical Excellence*, 2007a).

TABELA 6

Fatores de risco para cancro do endométrio*

Fatores de risco para cancro do endométrio
• Idade • Menopausa tardia (>55 anos) • Obesidade (IMC > 30Kg/m^2) • Nuliparidade • Síndrome do ovário poliquístico (anovulação crónica) • Diabetes mellitus • Tamoxifeno • Estrogénios isolados • História familiar de cancro colorretal hereditário não-polipóide (HNPCC)

*Singh, Best, Dunn, Leyland, et al., 2013a; R. A. Smith et al., 2001

A **histeroscopia** (HSC) é considerada o exame *gold standard* na avaliação da cavidade endometrial, podendo ser realizada no consultório ou no bloco operatório. Possibilita a visualização direta do canal cervical e cavidade uterina e, na presença de lesões, permite a biópsia dirigida ou tratamento cirúrgico imediato *(see and treat)*. Tem uma sensibilidade de 94% para pólipos endometriais e de 87% para miomas submucosos. Tem uma taxa de sucesso superior a 95%, sendo maior na mulher pré-menopáusica e é um procedimento seguro, com baixa incidência de complicações graves. Para se obter melhor visualização da cavidade, esta deve ser agendada para a fase proliferativa (Van Dongen, De Kroon, Jacobi, Trimbos, & Jansen, 2007).

A HSC e a histerossonografia têm elevada eficácia na exclusão de alterações da cavidade endometrial. Contudo, não deverão ser encaradas como opções alternativas, mas como investigação complementar. Perante achados equívocos na histerossonografia, a HSC poderá ser esclarecedora (Dueholm & Hjorth, 2017a). A escolha entre utilização de HSC ou histerossonografia deve atender às características particulares de cada instituição de saúde nomeadamente à disponibilidade de condições físicas, equipamento e profissionais treinados bem como do custo global associado a cada um dos exames (A. Kaunitz, 2018).

A **dilatação e curetagem** (DC) não está recomendada na avaliação inicial endometrial no estudo das HUA, uma vez que é realizada "às cegas", com erros na colheita das amostras e maior risco de complicações nomeadamente perfuração uterina, infeção, laceração cervical e criação de falsos trajetos (Singh, Best, Dunn, Wolfman, et al., 2013). (*National Institute for Health and Clinical Excellence*, 2007a). Contudo, este procedimento poderá ser considerado em instituições que não disponham de outros recursos.

Recomendações	Qualidade da evidência	Recomendação
Pedir hemograma com contagem de plaquetas a todas as mulheres com HUA	Moderada	Forte
Investigar distúrbios da coagulação, nomeadamente Doença de von Willebrand, em adolescentes com HUA abundante e/ou com história pessoal ou familiar sugestiva de coagulopatia	Moderada	Forte
Avaliar o nível sérico de TSH em mulheres com suspeita de patologia tiroideia, com ciclos irregulares e/ou cataménios abundantes	Moderada	Forte
Quando a avaliação imagiológica está indicada, realizar ecografia transvaginal como exame de primeira linha	Elevada	Forte
Na presença de imagem equívoca na ecografia, a histerossonografia tem maior sensibilidade e especificidade na deteção de alterações da cavidade endometrial	Elevada	Forte
Realizar biópsia endometrial nas mulheres pré-menopáusicas com HUA que não respondem ao tratamento médico e nas mulheres com fatores de risco para cancro do endométrio	Moderada	Forte
A biópsia endometrial no consultório deve substituir a dilatação e curetagem na avaliação endometrial inicial	Moderada	Forte
As lesões focais do endométrio com necessidade de caracterização histológica devem ser biopsadas sob avaliação histeroscópica	Moderada	Forte

Referências

Adams, T., & Denny, L. (2017). Abnormal vaginal bleeding in women with gynaecological malignancies. *Best Practice and Research: Clinical Obstetrics and Gynaecology*. https://doi.org/10.1016/j.bpobgyn.2016.09.014

Alborzi, S., Parsanezhad, M. E., Mahmoodian, N., Alborzi, S., & Alborzi, M. (2007). Sonohysterography versus transvaginal sonography for screening of patients with abnormal uterine bleeding. *International Journal of Gynecology and Obstetrics*, 96(1), 20-23. https://doi.org/10.1016/j.ijgo.2006.09.004

Benetti-Pinto, C. L., De Sá Rosa-E-Silva, A. C. J., Yela, D. A., & Júnior, J. M. S. (2017). Sangramento uterino anormal. *Revista Brasileira de Ginecologia E Obstetricia*. https://doi.org/10.1055/s-0037-1603807

Dueholm, M., & Hjorth, I. M. D. (2017). Structured imaging technique in the gynecologic office for the diagnosis of abnormal uterine bleeding. *Best Practice and Research: Clinical Obstetrics and Gynaecology*. https://doi.org/10.1016/j.bpobgyn.2016.09.010

Ely, J. W., Kennedy, C. M., Clark, E. C., & Bowdler, N. C. (2006). Abnormal Uterine Bleeding: A Management Algorithm. *The Journal of the American Board of Family Medicine*, 19(6), 590-602. https://doi.org/10.3122/jabfm.19.6.590

Fox, K. E. (2012). Management of heavy menstrual bleeding in general practice. *Current Medical Research and Opinion*, 28(9), 1517-1525. https://doi.org/10.1185/03007995.2012.716030

Fraser, I. S., Critchley, H. O. D., Broder, M., & Munro, M. G. (2011). The FIGO recommendations on terminologies and definitions for normal and abnormal uterine bleeding. *Seminars in Reproductive Medicine*, 29(5), 383-390. https://doi.org/10.1055/s-0031-1287662

Heavy menstrual bleeding: assessment and management. (2007). *National Institute for Health and Care Excellence*. Retrieved from https://www.nice.org.uk/guidance/cg44/resources/heavy-menstrual-bleeding-assessment-and-management-pdf-975447024325

Kaunitz, A. (2018). Approach to abnormal uterine bleeding in nonpregnant reproductive-age women Official reprint from UpToDate ® www.uptodate.com, 1-43.

Kouides, P. A., Conard, J., Peyvandi, F., Lukes, A., & Kadir, R. (2005). Hemostasis and menstruation: Appropriate investigation for underlying disorders of hemostasis in women with excessive menstrual bleeding. *Fertility and Sterility*, 84(5), 1345-1351. https://doi.org/10.1016/j.fertnstert.2005.05.035

Matthews, M. L. (2015). Abnormal Uterine Bleeding in Reproductive-aged Women. *Obstetrics and Gynecology Clinics of NA*, 42(1), 103-115. https://doi.org/10.1016/j.ogc.2014.09.006

Mellitus, G. D. (2013). Practice Bullet in Clinical Management Guidelines for Obstetrician – Gynecologists. *The American College of Obstetricians and Gynecologists*, 139(2), 406-416.

Munro, M. (2013). Acute Uterine Bleeding Unrelated to Pregnancy: A Southern California Permanente Medical Group Practice Guideline. *The Permanente Journal*, 17(3), 43-56. https://doi.org/10.7812/TPP/13-018

Munro, M., Critchley, H., & Fraser, I. (2017). Research and clinical management for women with abnormal uterine bleeding in the reproductive years: More than PALM-COEIN. BJOG: *An International Journal of Obstetrics & Gynaecology*, 124(2), 185-189. https://doi.org/10.1111/1471-0528.14431

Munro, M. G. (2014). Investigation of women with postmenopausal uterine bleeding: clinical practice recommendations. *The Permanente Journal*, 18(1), 55-70. https://doi.org/10.7812/TPP/13-072

Munro, M. G. (2017). Practical aspects of the two FIGO systems for management of abnormal uterine bleeding in the reproductive years. *Best Practice and Research: Clinical Obstetrics and Gynaecology*. https://doi.org/10.1016/j.bpobgyn.2016.09.011

Munro, M. G., Critchley, H. O. D., Broder, M. S., & Fraser, I. S. (2011). FIGO classification system (PALM-COEIN) for causes of abnormal uterine bleeding in nongravid women of reproductive age. *International Journal of Gynecology and Obstetrics*, 113(1), 3–13. https://doi.org/10.1016/j.ijgo.2010.11.011

Munro, M. G., Critchley, H. O. D., & Fraser, I. S. (2011). The Flexible FIGO Classification Concept for Underlying Causes of Abnormal Uterine Bleeding. *Seminars in Reproductive Medicine*, 29(5), 391-399. https://doi.org/10.1016/j.ijgo.2011.01.001

National Institute for Health and Clinical Excellence. (2007). *Heavy menstrual bleeding. National Clinical Guideline* 44. https://doi.org/10.3399/bjgp08X277258

Percy, L., Mansour, D., & Fraser, I. (2017). Iron deficiency and iron deficiency anaemia in women. *Best Practice & Research Clinical Obstetrics & Gynaecology*, 40, 55-67. https://doi.org/10.1016/j.bpobgyn.2016.09.007

Practice Bulletin Clinical Management Guidelines for Obstetrician–Gynecologists Diagnosis of Abnormal Uterine Bleeding in Reproductive-Aged Women. (2012), 120(1), 197-206.

Practice Bulletin Clinical Management Guidelines for Obstetrician–Gynecologists Management of Abnormal Uterine Bleeding Associated With Ovulatory Dysfunction. (2013). *The American College of Obstetricians and Gynecologists*, 122(1), 176-185.

Singh, S., Best, C., Dunn, S., Leyland, N., Wolfman, W. L., Clinical Practice – Gynaecology Committee, . . . Society of Obstetricians and Gynaecologists of Canada. (2013). Abnormal uterine bleeding in pre-menopausal women. *Journal of Obstetrics and Gynaecology Canada* : JOGC = Journal D'obstétrique et Gynécologie Du Canada : JOGC, 35(5), 473–479. https://doi.org/10.1016/j.ogc.2014.09.006

Smith, R. A., von Eschenbach, A. C., Wender, R., Levin, B., Byers, T., Rothenberger, D., . . . ACS Prostate Cancer Advisory Committee, ACS Colorectal Cancer Advisory Committee, ACS Endometrial Cancer Advisory Committee. (n.d.). American Cancer Society guidelines for the early detection of cancer: update of early detection guidelines for prostate, colorectal, and endometrial cancers. Also: update 2001--testing for early lung cancer detection. CA: *A Cancer Journal for Clinicians*, 51(1), 38-75-80. Retrieved from http://www.ncbi.nlm.nih.gov/pubmed/11577479

Sweet, M. G., Schmidt-Dalton, T. A., Weiss, P. M., & Madsen, K. P. (2012). Evaluation and management of abnormal uterine bleeding in premenopausal women. *Am Fam Physician*, 85(1), 35-43. https://doi.org/10.1016/S0894-9166(11)60055-4

Timor-Tritsch, I., Haynes, M. C., Monteagudo, A., Khatib, N., & Kovács, S. (2016). Ultrasound diagnosis and management of acquired uterine enhanced myometrial vascularity/arteriovenous malformations. *American Journal of Obstetrics and Gynecology*, 214, 731.e1-731.e10. https://doi.org/10.1097/01.NAJ.0000445680.06812.6a

Tower, A. M., & Frishman, G. N. (2013). Cesarean Scar Defects: An Underrecognized Cause of Abnormal Uterine Bleeding and Other Gynecologic Complications. *Journal of Minimally Invasive Gynecology*, 20(5), 562-572. https://doi.org/10.1016/j.jmig.2013.03.008

Van Dongen, H., De Kroon, C. D., Jacobi, C. E., Trimbos, J. B., & Jansen, F. W. (2007). Diagnostic hysteroscopy in abnormal uterine bleeding: A systematic review and meta-analysis. BJOG: *An International Journal of Obstetrics and Gynaecology*. https://doi.org/10.1111/

j.1471-0528.2007.01326.x

Whitaker, L., & Critchley, H. O. D. (2016). Abnormal uterine bleeding. *Best Practice & Research Clinical Obstetrics & Gynaecology*, 34, 54-65. https://doi.org/10.1016/j.bpobgyn.2015.11.012

Wilson, B., & Plavsic, S. K. (2012). Role of ultrasound in the evaluation of abnormal vaginal bleeding in nonpregnant patients in reproductive age. Donald School Journal of Ultrasound in Obstetrics and Gynecology, 6(1), 112-120. https://doi.org/10.5005/jp-journals-10009-1233

Capítulo 2

Hemorragia uterina anormal aguda

Coordenadora: Margarida Martinho
Relator: Nuno Nogueira Martins

Carla Leitão
Cecília Urzal
Elisa Pereira
Filipa Ribeiro
Lília Remesso
Paula Ambrósio
Susana Carvalho

Introdução

A hemorragia uterina aguda na mulher não grávida é um distúrbio ginecológico relativamente frequente, com impacto significativo na sua qualidade de vida e que constitui um desafio para os clínicos e um motivo de consumo de recursos médicos.

A abordagem da HUA aguda deve assentar em três pilares: 1) avaliação do quadro clínico para determinar a sua gravidade; 2) determinação da etiologia mais provável; 3) escolha do tratamento mais apropriado (*American College of Obstetricians and Gynecologists*, 2013).

Definição

A hemorragia uterina anómala **aguda** refere-se a um episódio de hemorragia que ocorre em quantidade suficiente para requerer uma intervenção urgente ou emergente de modo a prevenir perdas de sangue futuras. Pode surgir isoladamente ou no contexto de HUA crónica (M. G. Munro, Critchley, Broder, & Fraser, 2011b).

Etiologia

As causas de HUA aguda/crónica são as mesmas, tendo sido agrupadas pela FIGO em 9 categorias segundo o acrónimo PALM-COEIN, especificado no capítulo 1 (M. G. Munro, Critchley, Broder, et al., 2011b). De referir que podem ser uni ou multifatoriais.

Estratégia diagnóstica

A avaliação inicial tem como prioridade determinar a repercussão hemodinâmica (*American College of Obstetricians and Gynecologists*, 2013).

A abordagem diagnóstica deve ser rápida e sistematizada de modo a minimizar a morbilidade e a necessidade de transfusão sanguínea (*American College of Obstetricians and Gynecologists*, 2013).

Após a avaliação inicial e estabilização clínica da doente, segue-se a avaliação da etiologia e do volume das perdas hemáticas, de modo a delinear a estratégia terapêutica (*American College of Obstetricians and Gynecologists*, 2013).

Nas doentes hemodinamicamente estáveis, os exames laboratoriais podem ser realizados após avaliação com história clínica e exame objetivo.

1. Avaliação estabilidade hemodinâmica

Conforme especificado na tabela 1, a abordagem deve incluir *(ACoS., 2008)*:

a. Estado de consciência
b. Avaliação das perdas sanguíneas
c. Frequência cardíaca (FC)
d. Tensão arterial (TA)
e. Frequência respiratória (FR)

TABELA 1
Avaliação da estabilidade hemodinâmica

	Classe I	Classe II	Classe III	Classe IV
Perda de sangue – ml	>750	750-1500	1500-2000	> 2000
Perda de sangue – %	>15%	15-30%	30-40%	> 40%
Pulso – bpm	<100	100-120	120-140	> 140
TA sistólica	Normal	Normal	Diminuída	Diminuída
Pulso	Normal ou aumentado	Diminuído	Diminuído	Diminuído
Freq. Respiratória	14-20	20-30	30-40	> 35
Débito urinário – ml/h	> 30	20-30	5-15	Negligenciável
Estado mental	Ligeiramente ansioso	Moderadamente ansioso	Ansioso, confuso	Confuso, letárgico
Reposição de fluídos inicial	Cristalóide	Cristalóide	Cristalóide e sangue	Cristalóide e sangue

Adaptado de: *American College of Surgeons Committee on Trauma*. ATLS® Student Manual 9th Edition. Chicago, IL: *American College of Surgeons*; 2012

2. História clínica

A história clínica deve ser guiada pelo sistema PALM-COEIN e focada nos detalhes do episódio atual da HUA (*American College of Obstetricians and Gynecologists*, 2013).

Avaliar:

a. Fatores precipitantes como trauma, cirurgia, gravidez e episódios anteriores de hemorragia abundante, prolongada ou espontânea (*American College of Obstetricians and Gynecologists*, 2013).
b. Antecedentes de patologia ginecológica e obstétrica, medicação e história pessoal e familiar sugestiva de diátese hemorrágica (*American College of Obstetricians and Gynecologists*, 2013).

3. Exame objetivo

a. Geral: repercussões da hemorragia aguda e avaliação de causas sistémicas.
b. Ginecológico: avaliação da hemorragia e o seu volume; determinação da origem da perda hemática (vulva, vagina, colo, endocolo, útero, anexos, uretra, ânus).

4. Exames complementares de diagnóstico mais relevantes em situações de HUA aguda

(Singh, Best, Dunn, Leyland, et al., 2013a; *(NICE, 2007)*

a. Tipagem sanguínea
b. Hemograma com plaquetas
c. ß HCG urinária ou sérica
d. Tempo tromboplastina parcial ativada (aPTT, partial thromboplastin time)
e. Teste de viscoelasticidade

f. Rastreio clínico para alterações da coagulação, de acordo com as indicações representadas na tabela 2 do capítulo 1 (Kouides et al, 2005), efetuando os doseamentos de:
   - *Antigénio do fator de Von Willebrand*
   - *Valor do cofactor da ristocetina*
   - *Fator VIII plasmático*

Após a resolução da fase aguda a doente deverá ser submetida a uma investigação etiológica de acordo com o descrito no capítulo 1.

Tratamento

O tratamento deve ser definido em função da estabilidade hemodinâmica, etiologia provável, desejo de fertilidade, considerando as comorbilidades das doentes e os recursos disponíveis.

A. Tratamento da doente hemodinamicamente instável

A identificação da estabilidade/instabilidade hemodinâmica é clínica. Os sinais e sintomas correlacionam-se com o volume da perda hemática e dependem da sua gravidade e rapidez de instalação.

A tríade acidose, hipotermia e coagulopatia é a responsável pelos mecanismos fisiopatológicos inerentes ao choque hipovolémico devendo reger toda a atuação terapêutica (Chatrath et al., 2015; Frith et al., 2012; Kalkwarf et al., 2017; Meißner et al., 2012; Spahn et al., 2013).

O sucesso da abordagem exige celeridade na atuação clínica e uma equipa multidisciplinar (DGS, 2017; Frith et al., Davenport etal., 2012; Rossaint et al., 2016; Spahn et al., 2013) constituída por Ginecologia-Obstetrícia, Anestesiologia, Imunohemoterapia, Patologia Clínica, Medicina Interna, Farmácia.

A abordagem clínica requer frequentemente simultaneidade na implementação de:
a. Reconhecimento da instabilidade hemodinâmica e pedido de ajuda
b. Monitorização e ressuscitação
c. Controlo da hemorragia

A.1. Reconhecimento da instabilidade hemodinâmica e pedido de ajuda

Proceder à avaliação das perdas hemáticas, chamar o Anestesiologista, avisar os serviços de Imunohemoterapia e Patologia Clínica que seguem pedidos urgentes (Spahn et al., 2013;Meißner etal., 2012; DGS, 2017;Gebhard etal., 2008).

A.2. Monitorização e ressuscitação

A.2.a. Abordagem ABCDE *(Airway, Breathing, Circulation, Disability, Exposure)*

A. Avaliar a permeabilidade da via aérea. Se sinais de obstrução permeabilizar com recurso a manobras manuais e/ou adjuvantes.
B. Avaliar FR, existência de sinais de dificuldade respiratória e saturação periférica de oxigénio. Se sinais de hipoxémia administrar oxigénio por máscara simples ou de alto débito.

C. Avaliar perfusão periférica (pulso radial e tempo de preenchimento capilar), TA, FC e débito urinário. Se sinais de hipoperfusão, colocar 2 acessos venosos periféricos (14G/16G) e administrar 20ml/kg de solução cristalóide aquecida para TA sistólica alvo de 80 mmHg.
D. Avaliar estado de consciência (escala de coma de Glasgow).
E. Avaliar temperatura. Se sinais de hipotermia adotar medidas de aquecimento corporal (DGS, 2017; Thim et al., 2012).

A.2.b. Ressuscitação Inicial

Perante hemorragia maciça, ativação do protocolo de Transfusão Maciça (Chatrath V et al., 2015; DGS, 2017; Norma da DGS 011/2013 Duchesne et al., 2010; Kalkwarf , 2017; Meißner, 2012; Roberts et al., 2017):

- Na ausência de testes de viscoelasticidade (tromboelastograma), devem ser pedidos 4 unidades (U) de concentrado eritrocitário (CE) + 4U Plasma fresco concentrado (PFC) + 1U de concentrado de plaquetas (CP).
- Se houver disponibilidade de testes de viscoelasticidade (tromboelastograma), este deve ser feito o mais precocemente possível. Neste caso o Serviço de Imunohemoterapia deve disponibilizar 2U CE no imediato e os restantes derivados do sangue são pedidos de acordo com os resultados dos testes.
- Administrar ácido tranexâmico o mais precocemente possível (idealmente até 3h após início da hemorragia), na dose de 1gr em bólus lento (10 minutos) seguido de 1mg/kg/h ou ácido aminocapróico 150 mg/kg seguido de 15 mg/kg/h.
- Adotar medidas para aquecimento da doente.
- Realizar gasimetria arterial para avaliar o equilíbrio eletrolítico, equilíbrio ácido-base e lactacidémia e proceder à correção dos distúrbios.
- Realizar hemograma, tempo de protrombina (TP), tempo de tromboplastina parcial ativada (aPTT) e fibrinogénio para avaliação do rendimento transfusional e eventual necessidade de administração suplementar de derivados do sangue.

A.3. Controlo da hemorragia

A.3.a. Perante um quadro de HUA aguda grave dever-se-á realizar tamponamento uterino e início precoce de antifibrinolíticos.

Tamponamento uterino

O tamponamento uterino é uma medida temporária para reduzir a hemorragia profusa. A sua exequibilidade pode estar limitada pela idade e tolerância da doente, bem como pela suspeita de patologia intrauterina. É realizado com balão intracavitário ou compressas, na sua ausência. A escolha do balão deve ser baseada na estimativa do volume uterino (*Foley*: capacidade para 5-40 ml de fluido; *Bakri:* 250-500 ml; *Sengstaken-Blakemore:* 50-300 ml; *Rusch:* 400-500 ml). As compressas devem preferencialmente ser contínuas para evitar o risco de retenção podendo ser impregnadas com trombina (5000 U em 5 ml de soro fisiológico). O tamponamento uterino deverá ser mantido até 24h e deve ser instituída antibioterapia profilática de largo espectro. A desinsuflação do balão deve ser progressiva – 20ml/h e as compressas retiradas a 5cm/h (Borhart 2013; Munro, 2013).

Agentes antifibrinolíticos

O ácido tranexâmico é o fármaco de 1ª linha. Na sua ausência, está indicado o ácido aminocapróico (potência 10 vezes inferior) (*American College of Obstetricians and Gynecologists*, 2013; Bradley et al., 2016; DGS, 2017; McCormack et al., 2012; Shakur, 2010). As respetivas doses e vias de administração são descritas na Tabela 2.

TABELA 2
Agentes antifibrinolíticos na HUA aguda

Fármaco	Doses e vias de administração
Ácido tranexâmico	Via endovenosa 1g e.v 10 minutos, seguido de 1mg/kg/h
	Via oral 1 a 1.5g 3 a 4 vezes/dia (não disponível em Portugal)
Ácido aminocapróico	Via endovenosa Dose inicial — bólus de 150 mg/kg Seguida de 15mg/kg/h
	Via oral: 3 a 6 g de 6/6h

A.3.b. Os seguintes procedimentos poderão ser considerados na ausência de resposta à terapêutica descrita em A.3.a., desde que a situação clínica da doente o permita e/ou exija.

Curetagem uterina

A dilatação e curetagem poderá ser considerada em situações excecionais se a hemorragia é refratária ao tratamento médico (De Silva, 2017; Haamid et al., 2017; Polis & Hertweck, 2016). Este procedimento pode ser uma opção em doentes com endométrio espessado, com vista à diminuição ou cessação da hemorragia uterina (Bradley et al., 2016; Munro, 2013).

Embolização das artérias uterinas

Procedimento realizado por Radiologia de Intervenção.
Opção para mulheres com HUA aguda sem resposta a outros tratamentos e/ou que pretendam preservar o útero. Representa a abordagem de primeira linha perante malformação arteriovenosa uterina (Munro, 2013; Salazar et al., 2009).

Ablação endometrial por métodos não histeroscópicos

Poderá ser considerada se disponível.

Laparotomia

Na ausência de resposta às medidas anteriormente descritas deve proceder-se a laparotomia para laqueações vasculares (artérias uterinas ou hipogástricas) e/ou histerectomia total ou supracervical.

B. Tratamento da doente hemodinamicamente estável

B1. Tratamento médico

Nas causas não estruturais

O tratamento hormonal inclui estrogénios (estrogénios equinos conjugados orais e endovenosos, estradiol oral), progestativos ou uma combinação de ambos, eventualmente sob a forma de contracetivos orais combinados (COC). A terapêutica hormonal em altas doses deve reduzir a hemorragia em 24-72 horas. Se ocorrer recidiva da hemorragia, aumentar a dose e manter a menor dose eficaz. Se surgirem náuseas ou vómitos associar prometazina 12,5 a 25 mg oral ou ondasetron 4 a 8mg oral (*ACOG Committee on Practice Bulletins-Gynecology*, 2013; Polis & Hertweck, 2016).

Este tratamento é de eleição em mulheres sem distúrbios da coagulação. Os agentes antifibrinolíticos também podem ser utilizados. Em casos particulares, os agonistas da GnRh e o acetato de ulipristal podem ser uma opção.

Estrogénios

O tratamento de primeira linha recomendado neste contexto é a administração de estrogénios orais em doses elevadas. O estrogénio promove a hemostase e o progestativo permite a estabilização do endométrio (Fritz & Speroff, 2011; M Hickey, Higham, & Fraser, 2012).

Em Portugal não dispomos de estrogénios equino-conjugados por via oral ou endovenosa. A alternativa é o recurso a estradiol oral (2 mg) ou transdérmico, apesar de estas formulações não terem evidência neste contexto. O tratamento deve manter-se durante 3 semanas, com redução da dose logo que a hemorragia diminua, e complementar-se com progestativo durante 10 a 14 dias (Munro, 2013; Sociedade Portuguesa de Ginecologia, 2001).

Estroprogestativos

Os estrogénios podem ser utilizados com o mesmo intuito sob a forma de contracetivos hormonais combinados (CHC) na dose de 30 a 35 µg. Múltiplos regimes têm sido recomendados, sistematizados na tabela 3, ainda que a evidência científica seja escassa (*American College of Obstetricians and Gynecologists*, 2013; James et al., 2011; Munro, 2013; Perlman et al, 2004).

Progestativos

Os progestativos são uma alternativa aos CHC, especialmente se houver intolerância ou contraindicação ao uso de estrogénios. A sua eficácia é menor em mulheres com HUA associada a níveis de estrogénios baixos e endométrio linear na ecografia (March, 1998).

Progestativos orais

A medroxiprogesterona é o único progestativo cuja eficácia terapêutica foi avaliada na HUA aguda (10 a 20 mg 2 vezes/dia) (Aksu etal., 1997; Munro et al., 2006). O acetato de megestrol (40 a 80 mg 2 vezes/dia) e o acetato de noretisterona 5 a 10 mg/dia são alternativas (Bennett & Gray, 2014; Gray & Emans, 2012). O tratamento inicial deve manter-se durante 7 a 10 dias com redução progressiva da dose até perfazer 3 semanas. Repetir hemograma e se Hg > 11 gr/dl, manter progestativo cíclico durante 3 meses.

Podem usar-se doses mais elevadas (até 120 mg/dia, particularmente em doentes obesas) por períodos até 4 semanas. Nestes casos a dose do acetato de megestrol facilita a administração (Malcolm Munro, 2013).

Progestativos injetáveis

Os progestativos injetáveis associam-se a maior risco de hemorragia uterina irregular e não existe evidência consistente da sua utilidade no tratamento da HUA aguda (Bradley et al., 2016; Munro et al., 2013).

TABELA 3
Tratamento hormonal na HUA aguda

	Regime inicial	Consolidação (até perfazer 3 semanas)
Estrogénios orais isolados Estradiol Associar progestativo	4 mg de 6/6h (máximo 24h), diminuição em função da resposta terapêutica	2 mg 6/6h (2 dias) 2 mg 8/8h (2dias) 2 mg 12/12h (2 dias) 2 mg/dia + Associar progestativo 10 a 14 dias
CHC com 30 ou 35µg etinilestradiol	1 comp 6/6h até parar a hemorragia ou reavaliação em 48h	1 comp 8/8h (2 a 7 dias) 1 comp 12/12h (2 a 7 dias) 1 comp/dia
Acetato de medroxiprogesterona Acetato de megestrol Acetato de noretisterona	10-20 mg 2 vezes/dia (7-10 dias) 40-80 mg 2 vezes/ dia (7-10 dias) 5 a 10mg oral 4 vezes/dia 4 dias 5 a 10mg oral 3 vezes/dia 3 dias 5 a 10mg oral 2 vezes/dia 7 dias 5 a 10mg/dia até iniciar tratamento de manutenção	Redução progressiva da dose

Dispositivo de libertação intra-uterina com levonorgestrel (52mg)

A sua utilização no tratamento da HUA aguda só deve ser ponderada em pacientes estabilizadas e clinicamente capazes de tolerar uma redução da perda menstrual mais demorada e sem patologia intrauterina estrutural. Os estudos demonstraram uma redução de 86% da perda menstrual aos 3 meses e de 97% aos 12 meses (Kaunitz et al.,2000).

Agonistas da GnRh

Considerando o efeito de *flare-up* e o tempo de resposta terapêutica, a sua utilização é limitada (*American College of Obstetricians and Gynecologists*, 2013; Singh, Best, Dunn, Leyland, et al., 2013a).

Acetato de Ulipristal

O acetato de ulipristal tem assumido um papel crescente no tratamento da HUA aguda associada a leiomiomas uterinos, pela sua capacidade em induzir amenorreia em cerca de 7 dias (Arendas et al., 2016). Deverá ser utilizado de acordo com as recomendações do RCM.

Antifibrinolíticos

As opções são: ácido tranexâmico: 10 mg/kg IV a cada 6-8 horas (exclusão de risco tromboembólico); ácido aminocapróico: 100-200 mg/kg a cada 4-6 horas IV ou oral (máximo 30 g/d). Usar com precaução em doentes com patologia renal (De Silva, 2017; Haamid et al., 2017; James et al., 2011a; Srivaths, Dietrich, Yee, Sangi-Haghpeykar, & Mahoney, 2015). Podem ser usados isoladamente ou em combinação com o tratamento hormonal ou com desmopressina (Seravalli et al., 2013).

O ácido tranexâmico deve ser preferido ao ácido aminocapróico (James et al., 2011b). São usados segundo as doses apresentadas na tabela 1 (James et al., 2011b). Nenhum esquema mostrou ser superior a outro mas doses mais elevadas (3 g/dia) podem ser mais eficazes em situações agudas (Mohri, 2002). O tratamento deve ser mantido até à cessação da hemorragia (James et al., 2011b).

Não existe evidência de que o ácido tranexâmico aumente a incidência de doença tromboembólica mesmo em doentes com risco elevado desta patologia (Lindoff et al., 1993).

B2. Tratamento cirúrgico

O tratamento cirúrgico deve ser ponderado após estudo criterioso e determinado pela etiologia da hemorragia, resposta à terapêutica, desejo de fertilidade e comorbilidades.

C. Situações particulares

C1. Doentes sob anticoagulação oral

As recomendações para terapêutica em doentes sob anticoagulação oral nas situações agudas dependem do anticoagulante utilizado e do tempo decorrido desde a última toma. A atitude deve ser individualizada de acordo com a condição hemodinâmica, assegurando de imediato abordagem multidisciplinar, nomeadamente com a Imuno-hemoterapia (James et al., 2011; Kirchhof et al. 2016; Nichols et al, 2008).

Nas doentes hemodinamicamente instáveis deve-se suspender o anticoagulante e reverter o seu efeito, conforme descrito na Tabela 4.

TABELA 4

Atitude perante doentes sob anticoagulação oral em doente hemodinamicamente instável

Anti-coagulante	Atitude		
Dabigatrano	Idarucizumab 5g (Praxbind, 2 amp. ev) se última toma < 3 dias	CCP* (Octaplex, 50 U/kg) se idarucizumab não disponível	Considerar carvão activado oral se última toma < 2-4h
Rivaroxabano, apixabano, edoxabano	CCP* (Octaplex, 50 U/kg)	Considerar carvão activado oral se última toma < 2-4h	
Antagonistas de vitamina K (Varfarina e acenocumarol)	CCP* (Octaplex, 50 U/kg)	PFC** se PCC* não disponível	Vitamina K 10 mg ev

*CCP: Concentrado de complexo de protrombina
**PFC: Plasma fresco congelado

C2. Doença de Von Willebrand

Nestas doentes podem ser utilizados os tratamentos descritos anteriormente, mas é recomendada a orientação conjunta com Hematologia.

A desmopressina é a primeira opção terapêutica, mas deve ser usada com precaução nas doentes instáveis pelo risco de sobrecarga hídrica (De Silva, 2017; Seravalli et al., 2013).

Nas doentes não candidatas ao tratamento com desmopressina (contraindicações; não respondedoras) poderão ser utilizados concentrados de FVW, FVW recombinante (apenas em idades > 18 anos) ou factor VIII recombinante (Maas et al., 2015; Munro, 2013; Nichols et al., 2008; Salazar et al., 2009; Singleton et al, 2010). Os anti-inflamatórios não esteróides não devem ser utilizados no tratamento destas doentes.

Recomendações	Qualidade da evidência	Recomendação
As causas de HUA aguda e crónica são as mesmas e devem seguir a classificação PALM-COEIN	Elevada	Forte
A avaliação inicial da mulher com HUA aguda tem como prioridade determinar a repercussão hemodinâmica	Elevada	Forte
A abordagem diagnóstica deve ser rápida e sistematizada de modo a minimizar a morbilidade e a necessidade de transfusão sanguínea	Moderada	Forte
Deve ser excluída gravidez	Baixa	Forte
A ecografia transvaginal é o exame de imagem de 1ª linha	Elevada	Forte
O tratamento deve ser definido em função da estabilidade hemodinâmica, etiologia provável, desejo de fertilidade, considerando as comorbilidades das doentes e os recursos disponíveis	Elevada	Forte
A abordagem da HUA aguda requer uma equipa multidisciplinar	Elevada	Forte
Perante hemorragia maciça deve ser activado o protocolo de Transfusão Maciça	Elevada	Forte
Na doente com instabilidade hemodinâmica dever-se-á realizar tamponamento uterino e início precoce de antifibrinolíticos	Moderada	Forte
Na doente hemodinamicamente estável, com HUA de causa não estrutural o tratamento hormonal é considerado de primeira linha	Baixa	Forte
O tratamento cirúrgico deve ser ponderado após estudo criterioso e determinado pela etiologia da hemorragia, resposta à terapêutica, desejo de fertilidade e comorbilidades	Elevada	Forte

Referências

ACoS., C. on T. (2008). *Advanced trauma life support for doctors*. Student course manual. 8th ED.

Aksu, M. F., Madazli, R., Budak, E., Çepni, I., Benian, A.H. (1997). High-dose medroxyprogesterone acetate for the treatment of dysfunctional uterine bleeding in 24 adolescents. *Australian and New Zealand Journal of Obstetrics and Gynaecology*, 37(2), 228–231. doi:10.1111/j.1479-828X.1997.tb02260.x

American College of Obstetricians and Gynecologists. (2013). Management of Acute Abnormal Uterine Bleeding in Nonpregnant Reproductive-Aged Women Assessment of the Patient With Acute Abnormal Uterine Bleeding. *Obst Ginecol, Committee*(121), 891–896.

Arendas, K., Leyland, N. A. (2016). Use of Ulipristal Acetate for the Management of Fibroid-Related Acute Abnormal Uterine Bleeding. *Journal of Obstetrics and Gynaecology Canada*, 38(1), 80–83. doi:10.1016/j.jogc.2015.11.005

Bradley, L. D., Gueye, N. A. (2016). The medical management of abnormal uterine bleeding in reproductive-aged women. *American Journal of Obstetrics and Gynecology*, 214(1), 31–44. doi:10.1016/j.ajog.2015.07.044

Chatrath V, Khetarpal R, A. J. (2015). Fluid management in patients with trauma: Restrictive versus liberal approach. *Journal of Anaesthesiology, Clinical Pharmacology*., 31(3), 308–316. doi:10.4103/0970-9185.161664

March, C.M. (1998). Bleeding problems and treatment. *Clin Obstet Gynecol*, 41, 928.

DGS. (2017). Abordagem da Transfusão Maciça no Adulto, 1–26.

Duchesne, J. C., McSwain, N. E., Cotton, B. A., Hunt, J. P., Dellavolpe, J., Lafaro, K., Rotondo, M. (2010). Damage Control Resuscitation: The New Face of Damage Control. *The Journal of Trauma: Injury, Infection, and Critical Care*, 69(4), 976–990. doi:10.1097/TA.0b013e3181f2abc9

Frith D, Davenport R, B. K. (2012). Acute traumatic coagulopathy. *Curr Opin Anaesthesiol., 25(2)229-234*. doi:*10.1097/MCC.0000000000000158.*

Gebhard F, H.-L. M. (2008). Polytrauma--pathophysiology and management principles. *Langenbecks Arch Surg*., 393:825–831. doi:10.1007/s00423-008-0334-2.

Mohri, H. (2002). High dose of tranexamic acid for treatment of severe menorrhagia in patients with von Willebrand disease. *J Thromb Thrombolysis,* 14, 255–257. doi:10.1023/A:102501321.

Borhart, J. (2013). Emergency department management of vaginal bleeding in the nonpregnant patient. *Emergency Medicine Practice*, 15(8), 1–20.

James, A. H., Kouides, P. A., Abdul-Kadir, R., Dietrich, J. E., Edlund, M., Federici, A. B., . . . Winikoff, R. (2011). Evaluation and management of acute menorrhagia in women with and without underlying bleeding disorders: Consensus from an international expert panel. *European Journal of Obstetrics Gynecology and Reproductive Biol*ogy. doi:10.1016/j.ejogrb.2011.04.025

Kalkwarf, K.J.(2017). Resuscitation for Hypovolemic Shock. *Surgical Clinics of North America. 97(6*), 1307–1321. doi:10.1016/j.suc.2017.07.011

Kaunitz, A.M., Meredith, S., Inki, P., Kubba, A., Sanchez-Ramos, L. (2009). Levonorgestrel-releasing intrauterine system and endometrial ablation in heavy menstrual bleeding: a systematic review and meta-analysis. *Obstet Gynecol,* 113, 1104–1116. doi: 10.1097/AOG.0b013e3181a1d3ce

Kirchhof, P., Benussi, S., Kotecha, D., et al. 2016 ESC Guidelines for the management of atrial fibrillation developed in collaboration with EACTS. (2016). *European Heart Journal*., 37(38), 2893–2962. doi: 10.1093/eurheartj/ehw210

Kouides, P. A., Conard, J., Peyvandi, F., Lukes, A., Kadir, R. (2005). Hemostasis and menstruation: Appropriate investigation for underlying disorders of hemostasis in women with excessive menstrual bleeding. *Fertility and Sterility,* 84(5), 1345–1351. doi:10.1016/j.fertnstert.2005.05.035

Lethaby, A.E., Cooke, I., Rees, M. (2005). Progesterone or progesterone-releasing intrauterine systems for heavy menstrual bleeding. *Cochrane Database Syst Rev*, 4(CD002126)

Lethaby, A., Farquhar, C., Cooke, I. (2000). Antifibrinolytics for heavy menstrual bleeding. *Cochrane Database Syst Rev.* ;, (4)(CD000249)

Lindoff, C., Rybo, G., Astedbt, B. (1993). Treatment with tranexamic acid during pregnancy, and the risk of thrombo-embolic complications. *Thromb Haemost, Aug 2*(70(2)), 238–240.

Maas, A.H., Euler, M., Bongers, M.Y., Rolden HJ, Grutters JP, Ulrich, L., Schenck-Gustafsson, K. (2015). Practice points in gynecardiology: Abnormal uterine bleeding in premenopausal women taking oral anticoagulant or antiplatelet therapy. *Maturitas, 82*(4), 335–359.

Meißner, A., Schlenke, P. (2012). Massive Bleeding and Massive Transfusion. *Transfusion Medicine and Hemotherapy, 39(2)*, 13–84. doi: 10.1159/000337250

Munro, Malcolm, T. S. C. P. M. G. (2013). Acute Uterine Bleeding Unrelated to Pregnancy: A Southern California Permanente Medical Group Practice Guideline. *The Permanente Journal, 17(*3), 43–56. doi:10.7812/TPP/13-018

Munro, M. (2013). Acute Uterine Bleeding Unrelated to Pregnancy: A Southern California Permanente Medical Group Practice Guideline. *The Permanente Journal, 17*(3), 43–56. doi.org/10.7812/TPP/13-018

Munro, M. G., Critchley, H. O. D., Broder, M. S., & Fraser, I. S. (2011). FIGO classification system (PALM-COEIN) for causes of abnormal uterine bleeding in nongravid women of reproductive age. *International Journal of Gynecology and Obstetrics,* 113(1), 3–13. doi.org/10.1016/j.ijgo.2010.11.011

Munro, M.G., Mainor, N., Basu, R., Brisinger, M., Barreda, L. (2006). Oral medroxyprogesterone acetate and combination oral contraceptives for acute uterine bleeding: a randomized controlled trial. *Obstet Gynecol.* 2006, 108(4), 924-929.doi:10.1097/01.AOG.0000238343.62063.22

Nichols, W..L, Hultin, M.B., James, A.H., et al. (2008). von Willebrand disease (VWD): evidence-based diagnosis and management guidelines, the National Heart, Lung, and Blood Institute (NHLBI). *Expert Panel Report (USA). Haemophilia., 14*(2),171-232. doi: 10.1111/j.1365-2516.2007.01643

National Institute for Health and Clinical Excellence. (2007). Heavy menstrual bleeding. *National Clinical Guideline 44.* https://doi.org/10.3399/bjgp08X277258

Perlman, S.E., Nakajima, S.T., Hertweck, S.T. (2004). Clinical protocols in pediatric and adolescent gynecology: Informa; 2004.

McCormack, P.L. (2012). Tranexamic acid: a review of its use in the treatment of hyperfibrinolysis. *Drugs,*72(5),585-617. doi:

10.2165/11209070-000000000-00000

Rossaint, R., Bouillon, B., Cerny, V., Coats, T. J., Duranteau, J., Fernández-Mondéjar, E., Spahn, D. R. (2016). The European guideline on management of major bleeding and coagulopathy following trauma: Fourth edition. *Critical Care*, 20(1), 1–55. doi:10.1186/s13054-016-1265-x

Salazar GM, Petrozza JC, Walker, T.G. (2009). Transcatheter endovascular techniques for management of obstetrical and gynecologic emergencies. *Techniques in Vascular and Interventional Radiology, 12*(2), 139–147. doi:10.1053/j.tvir.2009.08.004

Shakur H, Roberts I, Bautista R, et al. (2010).Effects of tranexamic acid on death, vascular occlusive events, and blood transfusion in trauma patients with significant hemorrhage (CRASH-2): a randomised, placebo-controlled trial. *Lancet,* 376 (9734),23-32. doi: 10.1016/S0140-6736(10)60835-5

Singh, S., Best, C., Dunn, S., Leyland, N., Wolfman, W. L. (2013). Clinical Practice – Gynaecology Committee, Society of Obstetricians and Gynaecologists of Canada. Abnormal uterine bleeding in pre-menopausal women. *Journal of Obstetrics and Gynaecology Canada,35*(5), 473–479. doi:10.1016/j.ogc.2014.09.006

Singleton, T., Kruse-Jarres, R., Leissinger, C. (2010). Emergency department care for patients with hemophilia and von Willebrand disease. *J Emerg Med.*, 39 (2),158-65. doi: 10.1016/j.jemermed.2007.12.024

Sociedade Portuguesa de Ginicologia. (2001). Consenso sobre hemorragias uterinas anormais, 1–12.

Spahn, D.R., Bouillon, B., Cerny, V., et al. (2013). Management of bleeding and coagulopathy following major trauma: an updated European guideline. *Critical Care,* 17(2), R76. doi: 10.1186/cc12685

Thim, T., Krarup, N.H.V., Grove, E.L., Rohde, C.V., Lofgren, B. (2012). Initial assessment and treatment with the Airway, Breathing, Circulation, Disability, Exposure (ABCDE) approach. *International Journal of General Medicine*, 5, 117–121. doi:10.2147/IJGM.S28478

Capítulo 3

HUA: Orientação por faixa etária — da puberdade à idade reprodutiva

Coordenadora: Fátima Faustino
Relator: José Lourenço Reis

Ana Cláudia Rodrigues
Ana Sofia Fernandes
Cristina Costa
Helena Leite
Helena Solheiro
Laura Sampaio
Nuno Oliveira

ADOLESCÊNCIA (ATÉ AOS 18 ANOS)

Etiologia e fisiopatologia

As HUA são mais frequentes nas adolescentes do que na população em geral, afetando cerca de 37-40% das mesmas (Haamid, Sass, & Dietrich, 2017; Karaman et al., 2016).

Constituem uma importante causa de anemia neste grupo etário e, em casos severos, podem afetar significativamente a qualidade de vida ou mesmo conduzir a hospitalizações e a necessidade de transfusões (Deligeoroglou, Karountzos, & Creatsas, 2013; Karaman et al., 2016).

As HUA na puberdade podem ser multifatoriais (Zia & Rajpurkar, 2016).

Todas as causas de HUA incluídas na classificação de PALM-COEIN da FIGO (M. G. Munro, Critchley, Broder, et al., 2011a) podem estar presentes na puberdade. No entanto, nesta faixa etária, são mais comuns as causas não estruturais, nomeadamente a disfunção ovulatória fisiológica e as coagulopatias (Karaman et al., 2016). As HUA estruturais são raras na adolescência (Deligeoroglou et al., 2013; Gray & Emans, 2007; Marczak & Gomez-Lobo, 2017).

Pólipos

Os pólipos são extremamente raros na puberdade. No entanto, estão publicados casos clínicos em adolescentes e, por isso, esta hipótese deve ser considerada no diagnóstico diferencial de HUA nesta faixa etária (Noorhasan & Weiss, 2008; Zajer & Pomes, 2009).

Adenomiose

A adenomiose é uma condição benigna caraterizada pela presença ectópica de glândulas ou estroma endometriais no miométrio. Esta afeta 20% das mulheres e, embora mais prevalente entre multíparas e perimenopáusicas, existem alguns casos descritos em adolescentes.

Nesta faixa etária, deve ser considerada na presença de HUA associada a dismenorreia refratária ao tratamento médico convencional (anti-inflamatórios não esteroides e CHC) (Dietrich, 2010; Itam, Ayensu-Coker, Sanchez, Zurawin, & Dietrich, 2009).

Leiomiomas

Os leiomiomas são os tumores sólidos mais comuns do aparelho genital feminino. A sua prevalência global é de 4-11%, elevando-se para 35% em mulheres em idade reprodutiva. Antes dos 20 anos, são raros.

Malignidade e hiperplasia

A causa mais rara de HUA na adolescência são as lesões malignas e pré-malignas. Entre 2009 e 2013 a ocorrência de cancro uterino abaixo dos 20 anos foi de 0,2/100 000 mulheres (Howlader N, Noone AM, Krapcho M, 2016). O risco é maior em adolescentes obesas, com HUA com 2-3 anos de evolução e ausência de resposta ao tratamento médico (ACOG *Committee on Practice Bulletins-Gynecology*., 2013).

Coagulopatia

As HUAs por distúrbios da coagulação são comuns nas adolescentes, representando a se-

gunda etiologia mais frequente neste grupo etário (Karaman et al., 2016; Marczak & Gomez-Lobo, 2017; Melkozerova, Bashmakova, Volkova, Tretyakova, & Tsyvian, 2016). O risco de coagulopatia é de 20% em adolescentes com HUA aguda, especialmente quando esta ocorre na menarca, se hemoglobina inferior a 10mg/dl ou necessidade transfusional (Claessens & Cowell, 1981a). Em algumas séries este risco pode ultrapassar os 40% (Karaman et al., 2016).

Muitas adolescentes com ciclos anovulatórios têm concomitantemente um distúrbio da coagulação e, por isso, esta etiologia deve ser considerada antes de se estabelecer o diagnóstico de disfunção ovulatória (Haamid et al., 2017).

Em condições normais após a disrupção dos vasos endometriais na menstruação, segue-se a sua rápida restauração devido à ação das plaquetas e fatores de coagulação. Na presença de uma coagulopatia ou uso de medicamentos anti-coagulantes este mecanismo pode estar comprometido, resultando em HUA (*ACOG Committee on Practice Bulletins-Gynecology*., 2013).

A doença de Von Willebrand é a coagulopatia mais frequente na mulher, com uma prevalência na população geral de 1% (James et al., 2009). Em adolescentes com HUA está presente em 5-36% dos casos (Haamid et al., 2017; Karaman et al., 2016; Marczak & Gomez-Lobo, 2017).

Os distúrbios funcionais das plaquetas são um grupo heterogéneo de doenças presentes em 2-44% das adolescentes com HUA. A trombastenia de Glanzmann e a síndrome de Bernard--Soulier são os mais frequentes (Zia & Rajpurkar, 2016).

Outras coagulopatias a considerar são a trombocitopenia e as deficiências de fatores de coagulação, sendo o défice de fator XI a mais frequente. A prevalência destas em adolescentes com HUA é de 13-20% e 8-9%, respetivamente (Creatsas & Creatsas, 2014; Haamid et al., 2017; Karaman et al., 2016).

Do mesmo modo, doenças que cursam com trombocitopenia, disfunção plaquetar e alterações da coagulação, tais como leucemia, anemia aplástica, púrpura trombocitopénica, mielossupressão secundária a citostáticos, sépsis grave, hiperesplenismo, insuficiência renal e insuficiência hepática podem ser causa de HUA nesta faixa etária (Creatsas & Creatsas, 2014).

Porém, estima-se que em 50% dos casos a patologia subjacente ao distúrbio da coagulação seja desconhecida (Karaman et al., 2016; Rajpurkar et al., 2016).

Disfunção ovulatória

A disfunção ovulatória é a causa mais frequente de HUA na puberdade.

Trata-se de um diagnóstico de exclusão, cuja etiologia pode ser:

Fisiológica

Nesta faixa etária, a causa mais frequente de disfunção ovulatória é fisiológica por imaturidade do eixo hipotálamo-hipófise-ovário, representando 74% dos casos (Claessens & Cowell, 1981b). No primeiro ano após a menarca 50% dos ciclos menstruais são anovulatórios (Marczak & Gomez-Lobo, 2017).

A duração normal de um ciclo menstrual em mulheres adultas é de 24 a 38 dias. Nos primeiros cinco a sete anos após a menarca, os ciclos menstruais tendem a apresentar maior variabilidade em relação à mulher adulta, caraterizando-se por interlúnios entre 21 e 45 dias, cataménios de 2 a 7 dias e perda de sangue menstrual média de 35 ml por ciclo (máximo 80ml) (ACOG *Committee on Adolescent Health Care*, 2015; Haamid et al., 2017).

Nos primeiros 12 a 18 meses após a menarca, a disfunção ovulatória é geralmente fisiológica devido à imaturidade do eixo hipotálamo-hipófise-ovário, resultando em ciclos irregulares. A duração dos ciclos anovulatórios está diretamente relacionada com o aumento da idade da menarca. No entanto, qualquer condição que afete o eixo hipotálamo-hipófise-ovário pode causar anovulação e deve ser excluída.

Independentemente da etiologia, na ausência de ovulação não se forma o corpo lúteo e não há produção de progesterona, com consequente exposição do endométrio aos estrogénios não oposta pela progesterona (Creatsas & Creatsas, 2014; Deligeoroglou et al., 2013; Gray & Emans, 2007).

Nestas condições, o endométrio sofre proliferação, sem adequado suporte estromal e vascular, tornando-se frágil e instável, com consequente necrose focal e descamação parcial e não uniforme, pelo que o padrão menstrual deixa de ser cíclico e passa a ser inconsistente no volume e duração (*ACOG Committee on Practice Bulletins-Gynecology*., 2013).

A anovulação por períodos superiores a dois anos condiciona a nível endometrial um estímulo estrogénico, que não é oposto pela ação da progesterona, o que a médio ou longo prazo poderá induzir hiperplasia endometrial e carcinoma do endométrio tipo 1.

Patológica

Esta etiologia inclui o hiperandrogenismo (SOP, hiperplasia congénita da suprarrenal, tumores produtores de androgénios), a hiperprolactinémia, a disfunção hipotalâmica (stress, distúrbios alimentares, obesidade, desnutrição ou variações rápidas de peso, exercício físico intenso), a patologia da tiróide, a patologia hipofisária, a insuficiência ovárica prematura, iatrogenia (medicamentos, radioterapia ou quimioterapia) (ACOG *Committee on Practice Bulletins-Gynecology*., 2013).

Endometrial

A disfunção endometrial resulta do aumento da atividade fibrinolítica e de alterações na síntese de prostaglandinas e fatores de crescimento endometrial e angiogénicos. O eixo hipotálamo-hipófise-ovário está intato e o perfil hormonal é normal (Hill, Levens, & DeCherney, 2012).

Durante a menstruação existe um equilíbrio entre prostaglandinas vasodilatadoras (PGE2 e PGI2) e vasoconstritoras (PGF2a). Nestes casos verifica-se uma diminuição do ratio PGF2a/PGE2, com predomínio de prostaglandinas vasodilatadoras (Creatsas & Creatsas, 2014; Deligeoroglou et al., 2013). São situações que cursam com ciclos ovulatórios e não são específicas da fase da adolescência.

Iatrogénica

Os medicamentos hormonais, anticoagulantes, salicilatos, corticoesteróides, citostáticos, anticonvulsivantes e plantas (ginseng, gingko, derivados da soja) podem causar HUA.

Nesta faixa etária, destacam-se as HUA secundárias aos anticoncecionais hormonais (Creatsas & Creatsas, 2014).

As HUA são um efeito secundário esperado nos primeiros meses de utilização de um anticoncecional hormonal. Até 30-40% das mulheres têm hemorragia intermenstrual no primeiro ciclo de utilização de um anticoncecional oral combinado (Rosenberg, Burnhill, Waugh, Grimes, & Hillard, 1995). Estes episódios de podem ser potenciados por esquecimentos da toma. As adolescentes esquecem-se de tomar em média três pílulas por mês (Balassone, 1989).

Outras causas

Nas adolescentes deverá ser excluída gravidez, corpo estranho, traumatismos sexuais e infeções sexualmente transmissíveis.

As adolescentes sexualmente ativas têm taxas mais elevadas de infeção por *Chlamydia trachomatis* e, por conseguinte de doença inflamatória pélvica, que qualquer outra faixa etária (Minjarez, 2003). A cervicite e a endometrite de causa infeciosa podem condicionar HUA, nomeadamente se HUA associada a dor pélvica (Creatsas & Creatsas, 2014; Deligeoroglou et al., 2013; Gray & Emans, 2007).

Estratégia diagnóstica

A HUA na adolescente é fundamentalmente de causa anovulatória, relacionada com a imaturidade do eixo hipotálamo-hipófise-ovário.

A abordagem diagnóstica e terapêutica deve ser efetuada de acordo com o especificado no capítulo 1, destacando-se nesta faixa etária algumas particularidades, nomeadamente no que se refere à **história clínica**:

- Desenvolvimento pubertário
- Menarca espontânea ou induzida
- Calendário menstrual ou PBCA *(pictorial blood assessment chart)*/aplicações *online*
- Corrimento vaginal
- Atividade sexual e contraceção

Considerando o **exame físico**, destacam-se alguns aspetos na adolescência:

- Exame geral (fenótipo, IMC, classificação de Tanner, coloração da pele e mucosas, presença de petéquias e sufusões hemorrágicas, sinais de hiperandrogenismo)
- Exame mamário (galactorreia)
- Exame ginecológico: genitais externos (avaliação da integridade himenial, lesão traumática, infeção genital, sinais de virilização) (Benjamins, 2009). O exame pélvico deve ser realizado a todas as jovens sexualmente ativas (De Silva, 2007; Strickland & Wall, 2003). Poderá haver necessidade de ser efetuado sob anestesia.

Os exames laboratoriais e imagiológicos a realizar em situação de HUA encontram-se sistematizados na tabela 4 do capítulo 1.

MCDTs de primeira linha na HUA da adolescência

- Hemograma e contagem de plaquetas
- Ferritina (exceto na fase aguda)
- Tempo de protrombina, tempo de tromboplastina ativado
- Teste de gravidez (urina ou ß-HCG)
- Ecografia pélvica
- RM se exame ginecológico e ecografia pélvica não esclarecedores.

Situações especiais

Adolescentes com HUA grave: Painel de rastreio da Doença de von Willebrand: Ag vWF, cofactor ristocetina e atividade do factor VIII (Benjamins, 2009; Haamid et al., 2017; Halimeh, 2012; Seravalli et al., 2013)

Suspeita de infeção: Pesquisa de DNA da *Chlamydia trachomatis* e *Neisseria gonorrhoeae* (adolescente sexualmente ativa)

Suspeita de endocrinopatia: TSH, PRL, FSH, LH, Estradiol, Progesterona, Testosterona Total, Testosterona livre, Androstenediona, SDHEA; Cortisol, 17-OHP (Deligeoroglou et al., 2013)

Tratamento

Nas adolescentes as linhas de orientação para o tratamento incluem o tratamento da hemorragia aguda, especificada no capítulo 2.

Na hemorragia por disfunção ovulatória, pretende-se prevenir a recorrência e as consequências da anovulação (De Silva, 2017).

A abordagem terapêutica deve ser efetuada de acordo com a intensidade da hemorragia classificada como: ligeira, moderada e grave.

HUA ligeira

Hemoglobina ≥ 12gr

Fluxo aumentado/prolongado e/ou ciclos curtos

- Esclarecimento e tranquilização
- Calendário menstrual
- Atitude expectante e reavaliação (seguimento em consulta de Ginecologia a cada três a seis meses ou mais cedo se a HUA persistir ou se ocorrer agravamento)
- A prescrição de anti-inflamatórios não esteroides (AINEs) poderá estar indicada, uma vez que para além da melhoria da dismenorreia, alguns estudos demonstram redução do fluxo menstrual (Anne Lethaby, Duckitt, & Farquhar, 2013a). Constituem alternativas o naproxeno (250 a 500 mg 2 vezes/dia), o ibuprofeno (600 a 1200 mg/dia) e o ácido mefenâmico (500mg de 8/8h). Os AINEs podem afetar a função plaquetar e aumentar a

hemorragia pelo que não devem ser utilizados nas doentes com suspeita de coagulopatia
- A prescrição de CHC justifica-se perante a necessidade de contraceção (De Silva, 2017).

HUA moderada

Hemoglobina 10-12 g/dl

Sem hemorragia ativa
- COC monofásica (30-35 µg de EE)
- Progestativo cíclico 10 a 14 dias por mês, durante três a seis meses, detalhado na Tabela 1 (Bennett & Gray, 2014; Gray & Emans, 2012)
- Na adolescente é fundamental estabelecer dias fixos do mês para iniciar o tratamento
- Tratar a anemia conforme abordado no capítulo 5.

TABELA 1
Progestativos e doses disponíveis para administração na HUA

Progestativo	Dose diária
Acetato de medroxiprogesterona (MPA)	10 mg
Acetato de noretisterona	5 mg
Progesterona micronizada	200 mg
Didrogesterona	10 mg

Com hemorragia ativa
- O tratamento encontra-se especificado no capítulo 2, Tabela 3.
- Manter disponibilidade de contacto
- Como tratamento durante 3-6 meses recomenda-se:
  - COC cuja administração contínua promove uma mais rápida recuperação da anemia.
  - Progestativo cíclico, se a terapêutica com estrogénios está contraindicada.
- Se desejo de contraceção considerar as várias opções: CHC, DLIU com libertação de levonorgestrel 52 mg (LNG), progestativo contínuo, implante de etonogesterel (estes últimos podem estar associados a hemorragias irregulares) (ACOG *Committee on Gynecologic Practice*, 2013).

HUA grave

Hemoglobina < 10gr /dl

Critérios de internamento:
- Hgb < 7g/dl
- Hgb 8 a 10 g/dl se apresentar hemorragia ativa
- Instabilidade hemodinâmica
- Anemia sintomática
- Necessidade de terapêutica IV
- Necessidade de intervenção cirúrgica (De Silva, 2017)

- Considerar transfusão de sangue de acordo com os critérios descritos no capítulo 5
- As terapêuticas hormonais estão indicadas de acordo com o esquema especificado no capítulo 2.

Hemorragia refratária ao tratamento

Se uma adolescente não responde à terapêutica médica em 24-72 horas ou tem anemia grave deve ser submetida a estudo adicional, alertando-se para a possibilidade de um distúrbio hemorrágico subjacente), o que implica uma intervenção multidisciplinar (Hematologia/ Imunohemoterapia) (ACOG *Committee on Adolescent Health Care*, 2009).

Considera-se a instituição de uma série de medidas terapêuticas adicionais como fármacos anti-fibrinolíticos e outros procedimentos especificados no capítulo 2.

Tratamento de manutenção

Tratamento de manutenção encontra-se especificado na Tabela 2.

O DLIU-LNG pode ser também utilizado nas adolescentes cuja abordagem inicial das HUA foi efetuada com COC, uma vez que é considerado como uma opção válida nesta faixa etária (Anne Lethaby, Hussain, Rishworth, & Rees, 2015a; Mullins et al., 2015; Paterson, Ashton, & Harrison-Woolrych, 2009; Zia & Rajpurkar, 2016). Em algumas adolescentes com HUA graves associadas a coagulopatias o DLIU-LNG tem-se revelado eficaz no controle da patologia hemorrágica (Chi, Pollard, Tuddenham, & Kadir, 2010; Stalnaker & Esquivel, 2015).

Os agonistas GnRH, especialmente indicados em doentes oncológicos a efetuar quimioterapia e nas doenças hematológicas (Moon et al., 2017).

TABELA 2

Tratamento de manutenção da HUA nas adolescentes

Abordagem inicial com COC	Hg < 10g/dl	COC contínua durante 3 meses Controlar mensalmente até Hg> 10 g/dl e depois 3 a 6 meses até Hg >12 g/dl Manter COC cíclica mais 6 meses. Se a adolescente desejar contraceção manter a pílula
	Hg > 10g/dl	Manter COC monofásica cíclica durante 3 a 6 meses Monitorizar a Hg cada 3-6 meses até Hg >12 g/dl Se a adolescente desejar contraceção manter a pílula
Abordagem inicial com progestativo	Sem desejo de contraceção	Regime com progestativo cíclico: Acetato de noretisterona: 5 mg nos primeiros 10 dias de cada mês Didrogesterona 10 mg nos primeiros 10 dias de cada mês Progesterona micronizada 200 mg nos primeiros 12 dias de cada mês
	Com desejo de contraceção	Desogestrel DLIU-LNG

Recomendações	Qualidade da evidência	Recomendação
A COC é o tratamento de primeira linha na fase aguda da HUA grave na adolescente, incluindo nos casos de doença de von Willebrand	Moderada	Forte
O progestativo isolado é uma opção alternativa eficaz na fase aguda da HUA, estando particularmente indicado quando há contraindicação à utilização de estrogénios	Elevada	Forte
O DLIU-LNG 52 mg é um tratamento eficaz nas HUA, constituindo uma opção válida nas adolescentes que desejam um método contracetivo de longa duração	Moderada	Forte
A adição de terapêutica antifibrinolítica pode ser necessária, se a HUA persiste após 24 h de terapêutica hormonal	Baixa	Forte

Referências

ACOG Committee on Adolescent Health Care. (2009). ACOG Committee Opinion No. 451: Von Willebrand Disease in Women. *Obstetrics & Gynecology*, *114*(6), 1439–1443. https://doi.org/10.1097/AOG.0b013e3181c6f975

ACOG Committee on Adolescent Health Care. (2015). ACOG Committee Opinion No. 651: Menstruation in Girls and Adolescents: Using the Menstrual Cycle as a Vital Sign. *Obstetrics & Gynecology*, *126*(6), e143–e146. https://doi.org/10.1097/AOG.0000000000001215

ACOG Committee on Gynecologic Practice. (2013). ACOG committee opinion no. 557: Management of acute abnormal uterine bleeding in nonpregnant reproductive-aged women. *Obstetrics and Gynecology*, *121*(4), 891–896. https://doi.org/10.1097/01.AOG.0000428646.67925.9a

ACOG Committee on Practice Bulletins—Gynecology. (2013). Practice bulletin no. 136: Management of abnormal uterine bleeding associated with ovulatory dysfunction. *Obstetrics & Gynecology*, *122*(1), 176–185. https://doi.org/10.1097/01.AOG.0000431815.52679.bb

Balassone, M. Lou. (1989). Risk of contraceptive discontinuation among adolescents. *Journal of Adolescent Health Care*, *10*(6), 527–533. https://doi.org/10.1016/0197-0070(89)90016-8

Benjamins, L. J. (2009). Practice Guideline : Evaluation and Management of Abnormal Vaginal Bleeding in Adolescents. *Journal of Pediatric Health Care*, *23*(3), 189–193. https://doi.org/10.1016/j.pedhc.2009.02.003

Bennett, A. R., & Gray, S. H. (2014). What to do when she's bleeding through. *Current Opinion in Pediatrics*, 26(4), 413–419. https://doi.org/10.1097/MOP.0000000000000121

Chi, C., Pollard, D., Tuddenham, E. G. D., & Kadir, R. A. (2010). Menorrhagia in adolescents with inherited bleeding disorders. *Journal of Pediatric and Adolescent Gynecology*, 23(4), 215–222. https://doi.org/10.1016/j.jpag.2009.11.008

Claessens, E. A., & Cowell, C. A. (1981a). Acute adolescent menorrhagia. *American Journal of Obstetrics and Gynecology*, *139*(3), 277–280. https://doi.org/10.1016/0002-9378(81)90009-0

Claessens, E. A., & Cowell, C. A. (1981b). Dysfunctional uterine bleeding in the adolescent. *Pediatric Clinics of North America*, *28*(2), 369–378. https://doi.org/10.1016/S0031-3955(16)34002-0

Creatsas, M., & Creatsas, G. K. (2014). *Frontiers in Gynecological Endocrinology*. (A. R. Genazzani & M. Brincat, Eds.). Cham: Springer International Publishing. https://doi.org/10.1007/978-3-319-03494-2

De Silva, N. (2007). Abnormal uterine bleeding in adolescents: Evaluation and Approach to diagnosis. Retrieved January 16, 2018, from https://www.uptodate.com/contents/abnormal-uterine-bleeding-in-adolescents-evaluation-and-approach-to-diagnosis/print?source=see_link

De Silva, N. (2017). Abnormal uterine bleeding in adolescents: Management. Retrieved January 16, 2018, from https://www.uptodate.com/contents/abnormal-uterine-bleeding-in-adolescents-management/print?source=see_link

Deligeoroglou, E., Karountzos, V., & Creatsas, G. (2013). Abnormal uterine bleeding and dysfunctional uterine bleeding in pediatric and adolescent gynecology. *Gynecological Endocrinology*, 29(1), 74–78. https://doi.org/10.3109/09513590.2012.705384

Dietrich, J. E. (2010). An update on adenomyosis in the adolescent. *Current Opinion in Obstetrics and Gynecology*, *22*(5), 388–392. https://

doi.org/10.1097/GCO.0b013e32833cefaf

Dowlut-McElroy, T., Williams, K. B., Carpenter, S. L., & Strickland, J. L. (2015). Menstrual Patterns and Treatment of Heavy Menstrual Bleeding in Adolescents with Bleeding Disorders. *Journal of Pediatric and Adolescent Gynecology, 28*(6), 499–501. https://doi.org/10.1016/j.jpag.2015.03.001

Fritz, M., & Speroff, L. (2011). Abnormal uterine bleeding. In *Clinical Gynecologic Endocrinology and Infertility* (8th ED., pp. 591–620). Philadelphia: Wolters Kluwer, Lippincott Williams & Wilkins.

Gray, S. H., & Emans, S. J. (2007). Abnormal vaginal bleeding in adolescents. Pediatrics in Review / *American Academy of Pediatrics, 28*(5), 175–182. https://doi.org/10.1542/pir.28-5-175

Gray, S. H., & Emans, S. J. (2012). Abnormal vaginal bleeding in the adolescent. In S. Emans & M. Laufer (Eds.), *Emans, Laufer, Goldstein's Pediatric and Adolescent Gynecology* (6th Ed., pp. 159–167). Philadelphia: Lippincott Williams & Wilkins.

Haamid, F., Sass, A. E., & Dietrich, J. E. (2017). Heavy Menstrual Bleeding in Adolescents. *Journal of Pediatric and Adolescent Gynecolo*gy, 30(3), 335–340. https://doi.org/10.1016/j.jpag.2017.01.002

Halimeh, S. (2012). Menorrhagia and bleeding disorders in adolescent females. *Hämostaseologie, 32*(1), 45–50. https://doi.org/10.5482/ha-1181

Hickey, M., Higham, J., & Fraser, I. (2012). Progestogens with or without oestrogen for irregular uterine bleeding associated with anovulation (Review). *Cochrane Database of Systematic Reviews,* (9), CD001895. https://doi.org/10.1002/14651858.CD001895.pub3.www.cochranelibrary.com

Hill, M., Levens, E., & DeCherney, A. (2012). Practice Bulletin No. 128. *Obstetrics & Gynecology, 120*(1), 197–206. https://doi.org/10.1097/AOG.0b013e318262e320

Howlader N, Noone AM, Krapcho M, et al. (2016). SEER Cancer Statistics Review, 1975-2013. In National Cancer Institute. *Bethesda, MD.* Retrieved from http://seer.cancer.gov/csr/1975_2013/

Huguelet, P. S., Buyers, E. M., Lange-Liss, J. H., & Scott, S. M. (2016). Treatment of Acute Abnormal Uterine Bleeding in Adolescents: What Are Providers Doing in Various Specialties? *Journal of Pediatric and Adolescent Gynecology, 29*(3), 286–291. https://doi.org/10.1016/j.jpag.2015.10.021

Itam, S. P., Ayensu-Coker, L., Sanchez, J., Zurawin, R. K., & Dietrich, J. E. (2009). Adenomyosis in the adolescent population: a case report and review of the literature. *Journal of Pediatric and Adolescent Gynecology*, 22(5), e146–e147. https://doi.org/10.1016/j.jpag.2009.01.067

James, A. H., Kouides, P. A., Abdul-Kadir, R., Dietrich, J. E., Edlund, M., Federici, A. B., . . . Winikoff, R. (2011). Evaluation and management of acute menorrhagia in women with and without underlying bleeding disorders: consensus from an international expert panel. *European Journal of Obstetrics & Gynecology and Reproductive Biology,* 158(2), 124–134. https://doi.org/10.1016/j.ejogrb.2011.04.025

James, A. H., Kouides, P. A., Abdul-Kadir, R., Edlund, M., Federici, A. B., Halimeh, S., . . . Winikoff, R. (2009). Von Willebrand disease and other bleeding disorders in women: consensus on diagnosis and management from an international expert panel. *American Journal of Obstetrics and Gynecology, 201*(1), 12.e1-12.e8. https://doi.org/10.1016/j.ajog.2009.04.024

Karaman, K., Ceylan, N., Karaman, E., Akbayram, S., Akbayram, H. T., Kaba, S., . . . Öner, A. F. (2016). Evaluation of the Hemostatic Disorders in Adolescent Girls with Menorrhagia: Experiences from a Tertiary Referral Hospital. *Indian Journal of Hematology and Blood Transfusion*, 32(3), 356–361. https://doi.org/10.1007/s12288-015-0583-5

Lethaby, A., Duckitt, K., & Farquhar, C. (2013). Non-steroidal anti-inflammatory drugs for heavy menstrual bleeding. *Cochrane Database of Systematic Reviews,* (1), CD000400. https://doi.org/10.1002/14651858.CD000400.pub3

Lethaby, A., Hussain, M., Rishworth, J. R., & Rees, M. C. (2015). Progesterone or progestogen-releasing intrauterine systems for heavy menstrual bleeding. *Cochrane Database of Systematic Reviews*, (4), CD002126. https://doi.org/10.1002/14651858.CD002126.pub3

Marczak, T. D., & Gomez-Lobo, V. (2017). Heavy menstrual bleeding in the adolescent. *Naspag Knowledges™*, (April), 40–44.

Matteson, K. A., Rahn, D. D., Wheeler, T. L., Casiano, E., Siddiqui, N. Y., Harvie, H. S., . . . Sung, V. W. (2013). Nonsurgical Management of Heavy Menstrual Bleeding. *Obstetrics & Gynecology, 121*(3), 632–643. https://doi.org/10.1097/AOG.0b013e3182839e0e

Melkozerova, O. A., Bashmakova, N. V., Volkova, E. V., Tretyakova, T. B., & Tsyvian, P. B. (2016). The molecular and genetic aspects of adolescent girls anomalous uterine bleeding: the role of endothelial dysfunction syndrome. *Gynecological Endocrinology, 32*(S2), S23–S26. https://doi.org/10.1080/09513590.2016.1232232

Minjarez, D. A. (2003). Abnormal Bleeding in Adolescents. *Seminars in Reproductive Medicine, 21*(4), 363–373. https://doi.org/10.1055/s-2004-815592

Moon, L. M., Perez-Milicua, G., & Dietrich, J. E. (2017). Evaluation and management of heavy menstrual bleeding in adolescents. *Current Opinion in Obstetrics and Gynecology, 29*(5), 328–336. https://doi.org/10.1097/GCO.0000000000000394

Motta, T., Laganà, A. S., Valenti, G., La Rosa, V. L., Noventa, M., Vitagliano, A., . . . Vitale, S. G. (2017). Differential diagnosis and management of abnormal uterine bleeding in adolescence. *Minerva Ginecologica, 69*(6), 618–630. https://doi.org/10.23736/S0026-4784.17.04090-4

Mullins, T. L. K., Miller, R. J., & Mullins, E. S. (2015). Evaluation and Management of Adolescents with Abnormal Uterine Bleeding. Pediatric Annals, 44(9), e218–e222. https://doi.org/10.3928/00904481-20150910-09

Munro, M. G., Critchley, H. O. D., Broder, M. S., & Fraser, I. S. (2011). FIGO classification system (PALM-COEIN) for causes of abnormal uterine bleeding in nongravid women of reproductive age. International Journal of *Gynecology and Obstetrics, 113*(1), 3–13. https://doi.org/10.1016/j.ijgo.2010.11.011

Munro, M. G., Mainor, N., Basu, R., Brisinger, M., & Barreda, L. (2006). Oral medroxyprogesterone acetate and combination oral contraceptives for acute uterine bleeding: A randomized controlled trial. *Obstetrics and Gynecology,* 108(4), 924–929. https://doi.org/10.1097/01.AOG.0000238343.62063.22

Noorhasan, D., & Weiss, G. (2008). Endometrial Polyp as a Cause of Dysfunctional Uterine Bleeding In Adolescence. *Journal of Pediatric and Adolescent Gynecology, 21*(2), 75–76. https://doi.org/10.1016/j.jpag.2008.01.027

Paterson, H., Ashton, J., & Harrison-Woolrych, M. (2009). A nationwide cohort study of the use of the levonorgestrel intrauterine device in New Zealand adolescents. *Contraception, 79*(6), 433–438. https://doi.org/10.1016/j.contraception.2008.12.001

Polis, R. L., & Hertweck, S. P. (2016). Treatment Options for the Adolescent Patient Experiencing Abnormal Uterine Bleeding. *Current Treatment Options in Pediatrics, 2*(3), 184–195. https://doi.org/10.1007/s40746-016-0054-8

Rajpurkar, M., O'Brien, S. H., Haamid, F. W., Cooper, D. L., Gunawardena, S., & Chitlur, M. (2016). Heavy Menstrual Bleeding as a Common Presenting Symptom of Rare Platelet Disorders: Illustrative Case Examples. *Journal of Pediatric and Adolescent Gynecology, 29*(6), 537–541. https://doi.org/10.1016/j.jpag.2016.02.002

Rosenberg, M. J., Burnhill, M. S., Waugh, M. S., Grimes, D. A., & Hillard, P. J. A. (1995). Compliance and oral contraceptives: A review. *Contraception, 52*(3), 137–141. https://doi.org/10.1016/0010-7824(95)00161-3

Santos, M., Hendry, D., Sangi-Haghpeykar, H., & Dietrich, J. E. (2014). Retrospective review of norethindrone use in adolescents. *Journal of Pediatric and Adolescent Gynecology, 27*(1), 41–44. https://doi.org/10.1016/j.jpag.2013.09.002

Seravalli, V., Linari, S., Peruzzi, E., Dei, M., Bi, E. P., & Bruni, V. (2013). Prevalence of Hemostatic Disorders in Adolescents with Abnormal Uterine Bleeding. *Journal of Pediatric and Adolescent Gynecology, 26*(5), 285–289. https://doi.org/10.1016/j.jpag.2013.06.003

Sociedade Portuguesa de Ginecologia. (2001). Consenso sobre Hemorragias Uterinas Anormais.

Srivaths, L. V, Dietrich, J. E., Yee, D. L., Sangi-Haghpeykar, H., & Mahoney, D. (2015). Oral Tranexamic Acid versus Combined Oral Contraceptives for Adolescent Heavy Menstrual Bleeding: A Pilot Study. *Journal of Pediatric and Adolescent Gynecology, 28*(4), 254–257. https://doi.org/10.1016/j.jpag.2014.12.012

Stalnaker, M., & Esquivel, P. (2015). Managing menorrhagia in a familial case of factor v deficiency. *Journal of Pediatric and Adolescent Gynecology, 28*(1), e9–e12. https://doi.org/10.1016/j.jpag.2014.03.007

Strickland, J. L., & Wall, J. W. (2003). Abnormal uterine bleeding in adolescents. *Obstetrics and Gynecology Clinics of North America, 30*(2), 321–335. https://doi.org/10.1016/S0889-8545(03)00029-9

Wilkinson, J. P., & Kadir, R. A. (2010). Management of Abnormal Uterine Bleeding in Adolescents. *Journal of Pediatric and Adolescent Gynecology, 23*(6), S22–S30. https://doi.org/10.1016/j.jpag.2010.08.007

Zajer, C., & Pomes, C. (2009). Endometrial Polyp: A Rare Cause of Metrorrhagia in Adolescents. *Journal of Pediatric and Adolescent Gynecology, 22*(2), e40. https://doi.org/10.1016/j.jpag.2009.01.026

Zia, A., & Rajpurkar, M. (2016). Challenges of diagnosing and managing the adolescent with heavy menstrual bleeding. *Thrombosis Research, 143*, 91–100. https://doi.org/10.1016/j.thromres.2016.05.001

IDADE REPRODUTIVA

Etiologia e Fisiopatologia

Na abordagem etiológica da HUA, dever-se-á ter em consideração que em cada mulher podem coexistir várias causas de HUA e, por vezes, alterações uterinas estruturais ou patologias sistémicas passíveis de provocar hemorragia, que cursam de forma assintomática.

Se considerarmos esta faixa etária as causas mais frequentes de HUA são: alterações uterinas estruturais (leiomiomas e pólipos), anovulação, uso de contraceção hormonal e hiperplasia endometrial (ACOG, 2012).

Pólipos

A maioria são assintomáticos, no entanto, se sintomáticos manifestam-se mais frequentemente sob a forma de hemorragia intermenstrual (Lieng, Istre, Sandvik, & Qvigstad, 2009) (Clark & Stevenson, 2017a). O mecanismo é desconhecido, no entanto pensa-se que a base da hemorragia será:

- Uma resposta alterada à ação dos estrogénios em relação ao endométrio adjacente;
- Alterações inflamatórias;
- Distúrbios da angiogénese.

Adenomiose

A relação entre adenomiose e HUA não está esclarecida (Naftalin et al., 2014), provavelmente pela ausência de uniformização dos critérios de diagnóstico (imagiológicos e histológicos) e pela coexistência de outras alterações estruturais como pólipos ou leiomiomas. (Peric & Fraser, 2006). No entanto, o aumento da superfície endometrial secundária à configuração uterina globosa poderá ser responsável pelo fluxo menstrual aumentado.

Leiomiomas

A relação entre leiomioma e HUA pode estar associada a:

- aumento da superfície endometrial (M. G. Munro, 2012);
- aumento da vascularização uterina (Lasmar & Lasmar, 2017a);
- interferência na normal contractilidade uterina (Lasmar & Lasmar, 2017a);
- ulceração endometrial nos leiomiomas submucosos (Lasmar & Lasmar, 2017a);
- degenerescência leiomiomatosa (Lasmar & Lasmar, 2017a);
- ectasia venosa endometrial secundária à compressão do plexo venoso uterino (Lasmar & Lasmar, 2017a);
- presença de vasos ingurgitados e frágeis na superfície do leiomioma (M. G. Munro, 2012), com fluxo aumentado (Stewart & Nowak, 1996);
- alteração da normal função do endométrio (Stewart & Nowak, 1996) (Doherty, Mutlu, Sinclair, & Taylor, 2014);
- alteração na expressão de fatores angiogénicos (Doherty et al., 2014), da coagulação (Stewart & Nowak, 1996) (Sinclair, Mastroyannis, & Taylor, 2011) e inflamatórios (Wegienka, Day Baird, Cooper, Woodcroft, & Havstad, 2013).

Há uma correlação entre a hemorragia e o tamanho, bem como o grau de penetração do leiomioma na cavidade uterina, sendo os leiomiomas submucosos aqueles que mais frequentemente se associam a hemorragia (Wegienka et al., 2003). Estes condicionam alterações na normal contractilidade uterina com subsequente impacto na hemostase (Nishino et al., 2005).

Os leiomiomas intramurais também podem manifestar-se por perda hemática, por hipoteticamente, causarem alterações vasculares uterinas, disfunção hemostática endometrial ou desregulação de fatores angiogénicos (Puri, Famuyide, Erwin, Stewart, & Laughlin-Tommaso, 2014).

Malignidade e hiperplasia

Carcinoma do colo ou endométrio, sarcomas, neoplasia gestacional do trofoblasto e metástases uterinas podem manifestar-se por hemorragia uterina anómala.

Coagulopatia

Qualquer distúrbio da hemostase pode condicionar HUA. No entanto, desconhece-se a frequência das coagulopatias na génese das HUA.

Disfunção ovulatória

São causas de anovulação: hiperandrogenismo (SOP, hiperplasia congénita da supra-renal, tumores produtores de androgénios), hipotiroidismo, hiperprolactinemia, obesidade, disfunção hipotalâmica (anorexia), doença hipofisária primária, falência ovárica prematura, excesso de exercício físico, iatrogenia (radiação e quimioterapia) e fármacos (hormonoterapia, antidepressivos com impacto no metabolismo da dopamina).

Também se incluem nesta categoria as hemorragias associadas a ciclos ovulatórios. Nestas, a função do eixo hipotálamo-hipófise-gónadas está intacta e os níveis hormonais são normais, ocorrendo hemorragia, provavelmente por síntese anormal ou excesso de regulação dos recetores de progesterona (S. K. Smith, 1981) (S. K. Smith, Abel, Kelly, & Baird, 1981), atividade fibrinolítica local ou ativador do plasminogénio local aumentados (Dockeray, Sheppard, Daly, & Bonnar, 1987) (N. Gleeson, Devitt, Sheppard, & Bonnar, 1993). Outra hipótese na génese da hemorragia será os denominados eventos LOOP *(lutheal out-of phase)* (Hale, Hughes, Burger, Robertson, & Fraser, 2009). Nestes eventos ocorre um recrutamento precoce de folículos com produção de estrogénio ainda na fase lútea do ciclo menstrual. Os elevados níveis de estrogénio endógeno causam hemorragia.

Endometrial

Alterações endometriais podem estar na base de HUAs em mulheres com ciclos ovulatórios, útero de normal estrutura e ausência de alterações da coagulação, devendo ser um diagnóstico de exclusão (Livingstone & Fraser, 2006) (Critchley & Maybin, 2011).

Em particular, se se manifesta por hemorragia uterina abundante, é provável a existência de uma disfunção da regulação local da hemostase endometrial: deficiente produção de

vasoconstritores (endotelina 1 e prostaglandina F2α) (Lois A Salamonsen, 1999) (S. K. Smith et al., 1981) (Maybin & Critchley, 2015); produção excessiva de ativador do plasminogénio com formação de coágulos pouco estáveis (N. C. Gleeson, 1994) e aumento da produção de substâncias vasodilatadoras (prostaglandina E2 e prostaciclina) (S. K. Smith et al., 1981) (S. K. Smith, 1981).

Inflamação, infeção ou angiogénese anómala, poderão originar deficientes mecanismos moleculares de reparação endometrial (Maybin & Critchley, 2015), que se traduzem mais frequentemente em hemorragia intermenstrual ou menstrual prolongada.

Iatrogénica

Na origem estão fármacos/dispositivos com interferência direta no endométrio (como os SERMs, SPRMs, DIU e DLIU), na coagulação ou no eixo hipotálamo-hipófise-gónadas.

Tabaco, uso concomitante de fármacos com interferência na metabolização dos contracetivos hormonais ou uso irregular dos mesmos, podem diminuir os níveis séricos hormonais dos contracetivos. Como consequência, ocorre desenvolvimento folicular com produção de estrogénio endógeno que estimula de forma irregular o endométrio, originando hemorragia *breakthrough*(Endrikat J , gerlinger C, 2003).

No caso particular dos progestativos de longa duração, a hemorragia também se pode associar ao desenvolvimento de vasos endometriais de paredes finas e frágeis (Fraserab & Hickey, 2000).

Os fármacos que interferem com a recaptação da serotonina têm impacto na libertação da prolactina com subsequente alteração da função ovárica (Haddad & Wieck, 2004).

Não classificável

Inclui um conjunto de patologias mal definidas ou até agora desconhecidas. São exemplo as malformações arteriovenosas, os pseudoaneurismas endometriais, o istmocelo, a hipertrofia uterina e a endometrite crónica (não secundária a DIU). (Whitaker & Critchley, 2016).

Estratégia Diagnóstica

A história clínica e o exame objetivo poderão ajudar a estabelecer a causa da HUA, a direcionar a investigação e a orientar opções terapêuticas.

História clínica

A história clinica deve incluir os parâmetros já referidos no capítulo 1.

Avaliar a quantidade, frequência, regularidade da hemorragia; a presença de hemorragia pós-coital ou intermenstrual e sintomas pré-menstruais ou dismenorreia associados, podem ajudar a distinguir hemorragia anovulatória de ovulatória ou a sugerir causas anatómicas (Singh, Best, Dunn, Wolfman, et al., 2013)(M. G. Munro, 2017b).

Exame físico
O exame geral e ginecológico deve incluir as avaliações já descritas no capítulo 1.

Exames complementares de diagnóstico
Os exames são requisitados em função da especificidade de cada caso. A avaliação da intensidade das perdas hemáticas deve ser orientada de acordo com o capítulo 2. Também é fundamental a exclusão de gravidez e suas complicações. Avaliação do estudo da coagulação e suas especificações de acordo com a orientação do capítulo 1 e 2.

A ordem e a abrangência da investigação com exames imagiológicos podem variar, procurando ser o mais adequado à situação clínica. A avaliação pode revelar mais do que um fator etiológico na origem da HUA.

Ecografia
A ecografia com sonda vaginal é o exame de imagem de primeira linha em mulheres com HUA para identificação de anomalias estruturais. A avaliação do miométrio permite identificar e caraterizar anomalias como adenomiose, adenomiomas, leiomiomas, malformações arterio-venosas e istmocelo que poderão estar na origem da HUA. Relativamente à presença de leiomiomas, deve ser documentado o número, localização, tamanho e classificação da FIGO. Quanto ao diagnóstico de adenomiose, a aplicação de um conjunto de critérios objetivos, aproximou a acuidade diagnóstica da ecografia à da ressonância magnética, com uma sensibilidade de cerca de 80% e especificidade semelhante (Van Den Bosch et al., 2015).

A ecografia deve realizar-se preferencialmente na fase proliferativa inicial (4º - 6º dias do ciclo). A espessura do endométrio, neste grupo de mulheres, mostrou ter valor limitado como fator preditor de achados anormais, algumas caraterísticas morfológicas poder-se-ão revelar úteis a prever patologia endometrial (Leone, Timmerman, Bourne, Valentin, Epstein, Goldstein, Marret, Parsons, Gull, Istre, Sepulveda, Ferrazzi, & Van Den Bosch, 2010).

A avaliação com Doppler, que permite uma melhor caracterização dos padrões vasculares das lesões endometriais e miometriais, particularmente útil na identificação de malformações arteriovenosas (Dueholm & Hjorth, 2017a).

Histerossonografia
Apesar de ser menos específica que a histeroscopia, tem uma taxa de deteção de pólipos e miomas submucosos semelhante e permite a visualização concomitante dos ovários e miométrio. Por outro lado, é especialmente útil na avaliação da relação dos leiomiomas com miométrio e identificação da serosa, fatores importantes para programação de eventuais procedimentos cirúrgicos (Maheux-Lacroix, Li, Laberge, & Abbott, 2016).

Ressonância magnética pélvica

Pode ser útil para definir a cartografia dos leiomiomas, ajudando a planear a terapêutica e para avaliar o endométrio e o canal cervical quando a ecografia transvaginal não pode ser realizada (Singh, Best, Dunn, Wolfman, et al., 2013). Em casos selecionados contribui para a deteção de adenomiose e ajuda a distinguir adenomiomas de leiomiomas (Munro, 2017).

Histeroscopia

Possibilita o diagnóstico de pólipos endometriais/endocervicais, hiperplasia endometrial, leiomiomas, carcinoma do endométrio e atrofia (Matthews, 2015b). Nas situações benignas é, muitas vezes, possível a terapêutica cirúrgica histeroscópica.

É significativamente superior à ecografia e histerossonografia a detetar lesões endometriais e intracavitárias. Está assim indicada em mulheres com HUA com achados ecográficos não conclusivos (Fox, 2012).

Biópsia endometrial

Deve-se considerar a realização de biópsia endometrial não dirigida, em mulheres com HUA, nas seguintes situações: mais de 45 anos; hemorragia uterina que não responde à terapêutica médica; idade jovem e fatores de risco para carcinoma do endométrio (obesidade, nuliparidade, SOP, diabetes e HNPCC) (Singh, Best, Dunn, Wolfman, et al., 2013) (Munro, 2017).

Nos casos em que a amostra conseguida desta forma é satisfatória e os resultados são tranquilizadores, se os sintomas persistirem, sugere-se a realização de histeroscopia com obtenção de biópsia dirigida, excisão de pólipos ou outras lesões identificadas durante o procedimento (M. G. Munro, 2017b).

Dilatação e curetagem

Não é considerado, atualmente, um procedimento adequado para avaliação inicial do endométrio, dado tratar-se de um procedimento "cego" com erros de amostragem e riscos e complicações associados, nomeadamente perfuração uterina, infeção, laceração cervical e criação de falsos trajetos (Singh, Best, Dunn, Wolfman, et al., 2013).

Tratamento

O tratamento da HUA reveste-se de particular importância, dado tratar-se de uma queixa frequente e que afeta negativamente aspetos físicos, emocionais, sexuais e profissionais da qualidade de vida da mulher.

O tratamento das causas estruturais de HUA (PALM da classificação FIGO) é realizado mediante o tratamento específico de cada uma das patologias. Os pólipos devem ser excisados por via histeroscópica. O tratamento dos miomas uterinos e das lesões neoplásicas está documentado noutros consensos da SPG.

Neste consenso abordaremos a terapêutica da HUA de causas não estruturais (COEIN da classificação FIGO), sistematizado na Tabela 1. Em mulheres sem fatores de risco para neoplasia endometrial e com exames de diagnóstico que excluam causas estruturais, o tratamento deve ser farmacológico em 1ª linha. Nestes casos, o objetivo é atuar na estabilidade endometrial ou no controlo dos fatores associados ao processo de renovação endometrial (Benetti-Pinto et al., 2017), contribuindo para a regularização dos ciclos em mulheres com hemorragia intermenstrual e redução do volume de perda sanguínea em mulheres com hemorragia menstrual excessiva (Matthews, 2015b).

A terapêutica médica poderá, também, ser utilizada como primeira opção na hemorragia uterina relacionada com algumas causas estruturais como sejam a adenomiose ou os miomas uterinos que não tenham distorção significativa da cavidade, nomeadamente em mulheres que pretendam manter a fertilidade e/ou não pretendem histerectomia.

Podemos dividir o tratamento da hemorragia menstrual excessiva em hormonal e não hormonal. A escolha depende da preferência da doente, da eventual necessidade de contraceção, da tolerabilidade ao método e de eventuais comorbilidades associadas (Matthews, 2015b).

TABELA 1

Opções terapêuticas na HUA por disfunção ovulatória na pré-menopausa

Tratamento médico
Hormonal • Dispositivo de libertação intrauterina (DLIU) • Progestativos orais cíclicos ou contínuos • Estroprogestativos **Não hormonal** • Anti-inflamatórios não-esteroides • Anti-fibrinolíticos
Tratamento cirúrgico
Ablação endometrial **Histerectomia**

Tratamento hormonal

Dispositivo de libertação intrauterina

No que respeita à primeira linha de tratamento hormonal temos a considerar o DLIU, os CHC e os progestativos orais quando utilizados em ciclos longos (Heikinheimo & Fraser, 2017). Os tratamentos hormonais são os mais utilizados na HUA de causa não estrutural, em que a etiologia mais frequente é a anovulação. A reposição do equilíbrio hormonal permite o controlo da hemorragia menstrual excessiva ou da hemorragia intermenstrual (Matthews, 2015b).

O DLIU-LNG é hoje aceite como uma terapêutica de 1ª linha na hemorragia menstrual excessiva, com múltiplos estudos a demonstrarem uma redução do fluxo menstrual superior a 80%, o que permitiu a sua aprovação no tratamento da hemorragia uterina anómala de causa não estrutural. O mecanismo de ação subjacente à redução do fluxo menstrual é multifatorial. Verifica-se uma supressão marcada do epitélio e glândulas endometriais, reação decidual do estroma, *downregulation* dos recetores de estrogénio e progesterona no epitélio e estroma endometriais. O aumento da expressão da enzima endometrial 17β-hidroxiesteroide desidrogenase tipo 2, responsável pela conversão de estradiol em estrona leva a uma diminuição do efeito proliferativo do estradiol no endométrio.

Irvine et al (Irvine et al., 1998) conduziram um estudo randomizado em 44 mulheres que apresentavam hemorragia menstrual excessiva e compararam o tratamento com DLIU-LNG e com noretisterona 5mg 3xdia entre os dias 5 e 26 do ciclo, durante um período de 3 meses. O primeiro *outcome* analisado foi a perda hemática menstrual avaliada pelo método da hematina alcalina. Aos 3 meses a redução da perda hemática foi significativa em ambos os grupos, 94% (p <0,001) e 87% (p <0,001) respetivamente. No grupo tratado com DLIU-LNG 77% das mulheres manifestaram vontade em continuar com o método, enquanto que no grupo tratado com noretisterona apenas 22%.

Reid e Virtanen-Kari (Reid & VirtanenKari, 2005) realizaram um estudo randomizado controlado com 51 mulheres com hemorragia menstrual excessiva e compararam o tratamento com DLIU-LNG e ácido mefenâmico 500 mg 3 vezes/dia nos primeiros 4 dias de menstruação. A perda hemática menstrual foi objetivada pelo método da hematina alcalina. Em ambos os grupos verificou-se uma redução significativa da hemorragia menstrual, mas maior e com diferença estatisticamente significativa no grupo tratado com DLIU-LNG.

Um estudo de referência multicêntrico randomizado de Kaunitz et al. (A. M. Kaunitz, 2010) comparou a eficácia do DLIU-LNG com medroxiprogesterona em mulheres com hemorragia mestrual excessiva. O DLIU-LNG foi inserido nos primeiros 7 dias de menstruação e a medroxiprogesterona foi administrada em 10 mg/dia do 16º ao 25º dia do ciclo. O sucesso do tratamento foi definido como hemorragia < 80 mL/ ciclo e redução > 50% na hemorragia menstrual. Ao final de 6 ciclos o grupo tratado com DLIU-LNG comparativamente com o grupo tratado com medroxiprogesterona teve uma maior redução na hemorragia menstrual (estatisticamente significativa), tendo o tratamento sido considerado bem-sucedido em 85% das doentes.

Shaaban et al (Shaaban, Shabaan, Zakherah, El-Nashar, & Sayed, 2011) conduziu um estudo randomizado em 112 mulheres, comparando o tratamento com DLIU-LNG e um estroprogestativo contendo 30 mcg de etinilestradiol e 150 mcg de levonorgestrel. O volume de hemorragia menstrual foi avaliado pelo método da hematina alcalina. Verificou-se uma redução significativa da hemorragia menstrual em ambos os grupos, mas maior no grupo tratado com DLIU-LNG, 87% comparativamente com 35%. Ao final de 12 meses a taxa de falha do tratamento foi significativamente menor no grupo tratado com DLIU-LNG.

Milsom et al (Milsom, Andersson, Andersch, & Rybo, 1991) num estudo não randomizado, comparou 20 mulheres tratadas com DLIU-LNG, com 15 tratadas com flurbiprofeno 100 mg 2xdia durante 5 dias e 15 medicadas com ácido tranexâmico 1,5g 3 vezes/dia durante 3 dias, seguido de 1 mg 2 vezes/dia por 2 dias. A redução de fluxo menstrual foi estatisticamente significativa aos 3, 9 e 12 meses em todos os grupos, mas maior com o DLIU-LNG comparativamente com o flurbiprofeno (P<0,001) e com o ácido tranexâmico (P<0,01).

Kilic et al (Kilic et al., 2009) conduziram um estudo randomizado em 40 mulheres com hemorragia menstrual excessiva secundária à toma de anticoagulantes orais após cirurgia valvular. As doentes foram randomizadas para inserção do DLIU-LNG ou nenhuma intervenção.

O número de dias de hemorragia menstrual diminuiu e os níveis de hemoglobina e ferritina subiram significativamente aos 3 e 6 meses no grupo de mulheres tratadas com o DLIU-LNG.

Um outro estudo de referência de Gupta et al. (Gupta et al., 2013) multicêntrico e randomizado, comparou a utilização do DLIU-LNG com as outras terapêuticas médicas convencionais para a hemorragia uterina excessiva, como sejam contracetivos hormonais combinados, progestativos, ácido tranexâmico e ácido mefenâmico.

A medida de *outcome* primária definida como MMAS (Menorrhagia Multi-Attribute Scale) avaliou as repercussões da hemorragia uterina em 6 aspetos da vida diária (dificuldades práticas, vida social, impacto psicológico e físico, trabalho e rotina diária, relações familiares), medidas com um score entre 0 (severamente afetada) e 100 (não afetada), aos 6, 12 e 24 meses. O estudo concluiu que houve melhoria do score em ambos os grupos, mas o aumento foi significativamente maior no grupo tratado com DLIU-LNG. Adicionalmente os índices de qualidade de vida e continuação do método aos 2 anos, foram superiores no grupo tratado com DLIU-LNG (64% vs 38%).

O DLIU-LNG tem sido ainda comparado em diversos estudos com a histerectomia no tratamento da hemorragia mestrual excessiva. Uma revisão recente da Cochrane (Marjoribanks, Lethaby, & Farquhar, 2016) comparou o tratamento médico com o tratamento cirúrgico (histerectomia e ressecção endometrial), sendo que 11 estudos avaliaram o DLIU-LNG. A revisão concluiu que a 1 ano o tratamento cirúrgico era mais eficaz no controlo da hemorragia uterina, no entanto os indicadores de qualidade de vida a 5 e 10 anos não apresentavam diferenças estatisticamente significativas entre o tratamento com DLIU-LNG e o tratamento cirúrgico.

Contracetivos hormonais combinados

Os CHC associam-se a uma diminuição do fluxo menstrual de 35 a 72%, em mulheres com hemorragia menstrual excessiva, assumindo-se como superior ao placebo mas menos eficazes que o DLIU-LNG (Uhm & Perriera, 2014). O mecanismo de ação passa pela *downregulation* dos recetores endometriais de estrogénio resultando numa atrofia glandular endometrial (Dinh, Sriprasert, Williams, & Archer, 2015). Outra estratégia terapêutica usada com frequência na prática clínica passa pela utilização de CHC em regime contínuo, para controlo da hemorragia uterina excessiva, no entanto não existem estudos randomizados que validem esta prática.

CHC contendo etinilestradiol (EE)

Shaaban e colaboradores (Shaaban et al., 2011) conduziram um estudo randomizado que reportou uma redução de 35% no volume de hemorragia menstrual em mulheres tratadas com estroprogestativo contendo 30 mcg de EE e 150 mcg de LNG.

Num outro estudo multicêntrico Canadiano a utilização de um contracetivo oral contendo 20 µg de EE e 1 mg de noretisterona teve como resultado a redução média do fluxo menstrual em 68% ao final de 1 ano (Endrikat et al., 2009).

Também o anel vaginal foi avaliado num estudo randomizado que incluiu 95 mulheres com hemorragia uterina excessiva (definida como score > 185 na tabela do (PBAC) *Pictorial Blood Loss Assessment Chart)*, e que comparou o anel vaginal contendo 15µg de EE e 120µg de etonogestrel com a noretisterona 5 mg 3 vezes/dia em ciclo longo (do 5º ao 26º dia), verificando-se que a média de redução do score PBAC foi de 69% e 70% respetivamente, registando-se melhorias dos níveis médios de hemoglobina e ferritina em ambos os grupos e sem diferença estatisticamente significativa entre eles. No entanto o anel vaginal foi significativamente melhor tolerado e com uma melhor taxa de continuação do tratamento (77%). (Abu Hashim, Alsherbini, & Bazeed, 2012)

CHC contendo estradiol

Jensen et al (Jensen, Parke, Mellinger, MacHlitt, & Fraser, 2011) conduziu um estudo multicêntrico randomizado, duplamente cego, em 47 centros nos Estados Unidos e Canadá, que incluiu 190 mulheres com hemorragia menstrual excessiva e que foram acompanhadas por um período de 196 dias, comparando o valerato de estradiol/ dienogest com placebo. O *outcome* primário foi a completa resolução das alterações menstruais. Os *outcomes* secundários incluíram a resolução do quadro de hemorragia uterina excessiva usando o método da hematina alcalina, avaliação dos valores de hemoglobina e da ferritina. A taxa de sucesso no grupo que fez terapêutica foi maior que o grupo placebo, com diferença estatisticamente significativa. Nas mulheres que apresentavam hemorragia menstrual excessiva, a taxa de doentes que passou a ter menstruações de volume normal foi de 56% no grupo medicado e de 27% no grupo placebo, no final do período em estudo, diferença esta estatisticamente significativa. A redução média do volume de hemorragia menstrual foi de 64% no grupo com terapêutica e de 8% no grupo placebo, sendo que apenas no 1º grupo se verificou um aumento significativo médio dos níveis de hemoglobina e ferritina.

Fraser et al (I. S. Fraser et al., 2011) realizou um estudo comparável ao anterior em 34 centros na Europa e Austrália, sendo os resultados em linha com os anteriormente documentados, nomeadamente em mulheres com hemorragia uterina excessiva a redução do volume de hemorragia menstrual foi de 63% no grupo com terapêutica e 15% no grupo controlo.

Não há estudos randomizados que comparem a eficácia dos contracetivos hormonais contendo EE *versus* estradiol.

Progestativos

Os progestativos orais quando utilizados em ciclos longos (por exemplo do 5º ao 26º dia do ciclo) contribuem para reduções do fluxo menstrual em mais de 80% das doentes apresentando, no entanto, baixa tolerância e alta taxa de abandono, o que torna esta opção pouco atrativa em tratamentos longos (Irvine et al., 1998).

Existem estudos que comparam a administração de noretisterona 5 mg 3 vezes/dia em ciclos longos (5º ao 26º dia do ciclo) com o DLIU-LNG (Irvine et al., 1998) e com o anel vaginal (Jensen et al., 2011). No 1º estudo a utilização de noretisterona durante 3 meses associou-se a uma redução de 87% no fluxo menstrual em mulheres com hemorragia uterina excessi-

va. No entanto a tolerância foi reduzida o que motivou uma baixa taxa de continuação do tratamento (22%). O 2º estudo, que comparou a terapêutica com progestativo com o anel vaginal revelou conclusões similares, com fracas taxas de aceitação e de continuação do tratamento no grupo medicado com progestativo em ciclo longo, motivado por efeitos secundários como mastalgia, cefaleias, hemorragia intermenstrual, edema ou acne.

Kuçuk e Ertan (Küçük & Ertan, 2008) conduziram um estudo não randomizado em que dividiram 132 mulheres com hemorragia menstrual excessiva em 3 grupos de 44. No 1º grupo ofereceram como terapêutica o DLIU-LNG aplicado no 2º ou 3º dia do ciclo. No 2º grupo foi administrado medroxiprogesterona IM no 1º dia do ciclo. No 3º grupo foi administrado medroxiprogesterona 5 mg/dia iniciado no 1º dia. O sucesso terapêutico foi definido como a obtenção de um PBAC score < 185 e estabilização ou aumento dos valores de hemoglobina. A resposta terapêutica foi globalmente positiva, havendo uma redução estatisticamente significativa na hemorragia uterina ao 2º ciclo nos 3 grupos. A redução foi maior no grupo tratado com DLIU-LNG comparativamente aos outros 2 grupos ($P < 0.01$), não existindo diferença estatisticamente significativa na comparação entre a medroxiprogesterona oral ou intramuscular ($P > 0,05$).

A administração de progestativo na fase lútea (10 a 14 dias por mês) tem sido largamente utilizada na prática clínica no controlo da hemorragia uterina excessiva, no entanto estudos que comparam este tratamento com outros fármacos, como sejam AINEs, ácido tranexâmico ou DLIU-LNG revelam que esta terapêutica tem pouco ou nenhum efeito na redução do fluxo sanguíneo e como tal não deve ser considerada na terapêutica da hemorragia uterina excessiva (A Lethaby, Irvine, & Cameron, 1998).

Os progestativos em regime cíclico poderão ter interesse em mulheres com HUA por ciclos anovulatórios, em que se pretende a regularização dos ciclos.

Tratamento não hormonal

Anti-inflamatórios não esteroides

Os AINEs atuam pela inibição da ciclo-oxigenase, a enzima responsável pela transformação do ácido araquidónico em prostaglandinas e tromboxano. Estudos que comparam mulheres com hemorragia menstrual normal e excessiva mostram que níveis elevados de inflamação endometrial estão associados com maior hemorragia menstrual, constituindo este dado a base para a utilização dos AINEs no tratamento da hemorragia menstrual excessiva. Podem ser usados isoladamente ou em associação com terapêutica hormonal.

Uma revisão da Cochrane (Lethaby et al. 2013) (Anne Lethaby, Duckitt, & Farquhar, 2013b) comparou os AINEs com outros tratamentos médicos da hemorragia uterina anómala e concluiu que estes eram mais eficazes que o placebo no controlo da hemorragia, mas menos que o ácido tranexâmico e o DLIU-LNG. Os AINEs foram ainda comparados com o Danazol, sendo que este último é mais eficaz, mas com mais efeitos secundários. Os dados existentes que comparam os diferentes AINEs são poucos e sugerem que a eficácia entre o naproxeno e o ácido mefenâmico é semelhante.

Antifibrinolíticos

Os fármacos antifibrinoliticos, sendo o mais estudado o ácido tranexâmico, inibem os ativadores do plasminogénio. Os ativadores do plasminogénio são enzimas que promovem a fibrinólise e a degradação dos coágulos sanguíneos, encontrando-se numa concentração elevada no endométrio de doentes com hemorragia uterina excessiva. Os antifibrinolíticos, ao inibirem esta enzima, diminuem a fibrinólise e aumentam a formação de coágulos, reduzindo por esta via a hemorragia menstrual.

O ácido tranexâmico é geralmente bem tolerado, sendo os efeitos secundários mais frequentes náuseas e tonturas. O uso prolongado não foi associado a maior incidência de trombose comparado com o risco de trombose espontânea em mulheres não tratadas. Dada a sua semivida curta deve ser administrado 3 a 4 vezes/dia, de acordo com a (EMA) European Medicines Agency, 1g 3 vezes/dia até 4 dias, podendo a dose ser aumentada, mas mantendo a dose máxima diária de 4 g (atualmente não se encontra comercializado em Portugal na forma oral).

Numa revisão da Cochrane (Lethaby et al, 2000) (Anne Lethaby, Farquhar, & Cooke, 2000) que incluiu na meta-análise quatro estudos randomizados e controlados, os antifibrinolíticos diminuíram de forma estatisticamente significativa o fluxo menstrual em mulheres com hemorragia menstrual excessiva (40-50%), quando comparado com placebo.

O ácido tranexâmico foi comparado com a noretisterona administrada na fase lútea e com o ácido mefenâmico, evidenciando em ambos os casos uma redução estatisticamente significativa do volume médio de perda sanguínea. Não foram reportados mais efeitos secundários comparativamente com a noretisterona ou mais abandonos terapêuticos devido aos efeitos secundários quando comparado com o ácido mefenâmico. O ácido tranexâmico foi estatisticamente superior ao progestativo oral em termos de melhoria do índice de qualidade de vida.

Outros fármacos

Os flavenóides micronizados podem ser uma alternativa ao tratamento convencional da HUA, no entanto não existem estudos com amostras representativas ou prospetivos e aleatorizados que comprovem a sua evidência nesta indicação (Mukherjee, Gajaraj, Mathias, & Marya, 2005).

Outros efeitos benéficos da terapêutica médica

Numa revisão de 26 estudos randomizados e controlados para determinar a eficácia da terapêutica médica no tratamento da HUA, Matteson et al. (Matteson, Rahn, Wheeler, Casiano, Siddiqui, Harvie, Mamik, Balk, Sung, et al., 2013) encontrou outros outcomes secundários de interesse em 11 desses estudos (insuficientes para produzir níveis de evidência).

Sendo assim, o tratamento com DLIU-LNG e estroprogestativos melhoraram significativamente os indicadores de Qualidade de Vida, numa fase inicial mais evidente com o DLIU-LNG, mas a 1 ano com resultados comparáveis. Os progestativos na fase luteínica não demonstraram melhoria.

Tratamento cirúrgico

A terapêutica cirúrgica na HUA de causa não estrutural pode ter indicação em casos de falha ou contraindicação ao tratamento médico ou ser esta uma opção inicial das doentes. As opções cirúrgicas são a ablação endometrial e a histerectomia.

A ablação endometrial é uma alternativa menos invasiva. Esta técnica tem por base a destruição da camada basal do endométrio no sentido de evitar a sua regeneração. Tem bons resultados quando a histerometria é inferior a 10 cm. Várias técnicas de destruição endometrial podem ser usadas, todas com taxas de sucesso similares, na ordem dos 40-50% a um ano. A ablação endometrial histeroscópica é considerada a 1ª geração, sendo a via não histeroscópica através de balões térmicos, considerada a 2ª geração. Os resultados são similares aos da ablação histeroscópica, mas a histeroscopia tem a vantagem de permitir a colheita de material para avaliação histológica.

A histerectomia, sendo uma terapêutica de última linha nas situações de HUA de causa não estrutural, tem, no entanto, uma alta taxa de satisfação a médio e longo prazo dado tratar-se de uma técnica curativa (Livingstone & Fraser, 2002).

Tratamento cirúrgico versus tratamento médico

Marjoribanks J. at al., Cochrane 2016) (Marjoribanks et al., 2016) considerou 15 estudos randomizados e controlados (1289 mulheres), comparando terapêutica médica com terapêutica cirúrgica no tratamento da hemorragia menstrual excessiva. As intervenções cirúrgicas incluíram ablação, ressecção endometrial ou histerectomia. As terapêuticas médicas incluíram DLIU-LNG e medicação oral.

A ressecção endometrial foi mais eficaz no controlo da hemorragia uterina aos 4 meses e aos 2 anos. Aos 5 anos a diferença foi anulada, não se verificando diferença significativa. A satisfação com o tratamento foi maior no grupo cirúrgico a 2 anos, anulando-se essa diferença aos 5 anos. A interpretação requer precaução já que 77% das mulheres que iniciaram no grupo de terapêutica médica acabaram por realizar cirurgia até aos 5 anos.

A histerectomia evidenciou um maior controlo da hemorragia a 1 ano comparativamente com o DLIU-LNG. Não se verificou diferença em termos de indicadores da qualidade de vida aos 5 e 10 anos, mas mais uma vez é necessária precaução na análise dos dados já que 46% das mulheres inicialmente tratadas com DLIU-LNG acabaram por fazer histerectomia até aos 10 anos. As complicações da histerectomia incluíram lesões urológicas, do intestino e fístulas vesico-vaginais, enquanto que os efeitos adversos mais frequentes no grupo DLIU-LNG foram os relacionados com efeitos hormonais e a manutenção da hemorragia.

Quando a comparação foi entre a cirurgia conservadora e o DLIU-LNG, verificou-se que o grupo da cirurgia apresentou melhor controlo da hemorragia a 1 ano, mas aos 2 anos a taxa de satisfação foi igual nos 2 grupos.

Recomendações	Qualidade da evidência	Recomendação
O DLIU-LNG é a terapêutica médica mais eficaz no controlo da hemorragia menstrual excessiva	Elevada	Forte
Os estroprogestativos, quer incluam EE ou estradiol, são mais eficazes que o placebo no controlo da hemorragia uterina excessiva	Moderada	Forte
Os progestativos orais, apenas se utilizados em ciclos longos, são eficazes no controlo da hemorragia uterina excessiva, no entanto têm baixo perfil de tolerância	Baixa	Fraca
Os AINEs são mais eficazes que o placebo e podem ser uteis em mulheres com dismenorreia associada	Moderada	Forte
Os antifibrinolíticos são mais eficazes que o placebo no controlo da hemorragia uterina excessiva	Moderada	Forte
A ressecção endometrial é mais eficaz no controlo da hemorragia comparativamente com a terapêutica oral aos 4 meses (1) e 2 anos (2), anulando-se essa diferença aos 5 anos (3)	(1) Moderada (2) Baixa (3) Muito baixa	Fraca
A histerectomia tem maior controlo da hemorragia a 1 ano comparativamente com o DLIU-LNG, mas aos 5 e 10 anos não se verificou diferença nos indicadores de qualidade de vida	Moderada	Forte

Referências

Abu Hashim, H., Alsherbini, W., & Bazeed, M. (2012). Contraceptive vaginal ring treatment of heavy menstrual bleeding: A randomized controlled trial with norethisterone. *Contraception*, *85*(3), 246–252. https://doi.org/10.1016/j.contraception.2011.07.012

ACOG, P. B. (2012). P R AC T I C E BUL L E T I N CLINICAL MANAGEMENT GUIDELINES FOR OBSTETRICIAN – GYNECOLOGISTS Diagnosis of Abnormal Uterine Bleeding, 120(1), 197–206.

Benetti-Pinto, C. L., De Sá Rosa-E-Silva, A. C. J., Yela, D. A., & Júnior, J. M. S. (2017). Sangramento uterino anormal. *Revista Brasileira de Ginecologia E Obstetricia*, *39*(7), 358–368. https://doi.org/10.1055/s-0037-1603807

Clark, T. J., & Stevenson, H. (2017). Endometrial Polyps and Abnormal Uterine Bleeding (AUB-P): What is the relationship, how are they diagnosed and how are they treated? *Best Practice and Research: Clinical Obstetrics and Gynaecology*, *40*, 89–104. https://doi.org/10.1016/j.bpobgyn.2016.09.005

Critchley, H., & Maybin, J. (2011). Molecular and Cellular Causes of Abnormal Uterine Bleeding of Endometrial Origin. *Seminars in Reproductive Medicine*, *29*(5), 400–409. https://doi.org/10.1055/s-0031-1287664

Dinh, A., Sriprasert, I., Williams, A. R., & Archer, D. F. (2015). A review of the endometrial histologic effects of progestins and progesterone receptor modulators in reproductive age women. *Contraception*, *91*(5), 360–367. https://doi.org/10.1016/j.contraception.2015.01.008

Dockeray, C. J., Sheppard, B. L., Daly, L., & Bonnar, J. (1987). The fibrinolytic enzyme system in normal menstruation and excessive uterine bleeding and the effect of tranexamic acid. *European Journal of Obstetrics and Gynecology and Reproductive Biology*, *24*(4), 309–318. https://doi.org/10.1016/0028-2243(87)90156-0

Doherty, L., Mutlu, L., Sinclair, D., & Taylor, H. (2014). Uterine fibroids: Clinical manifestations and contemporary management. *Reproductive Sciences*, *21*(9), 1067–1092. https://doi.org/10.1177/1933719114533728

Dueholm, M., & Hjorth, I. M. D. (2017). Structured imaging technique in the gynecologic office for the diagnosis of abnormal uterine bleeding. *Best Practice and Research: Clinical Obstetrics and Gynaecology*, *40*, 23–43. https://doi.org/10.1016/j.bpobgyn.2016.09.010

Endrikat, J., Shapiro, H., Lukkari-Lax, E., Kunz, M., Schmidt, W., & Fortier, M. (2009). A Canadian, Multicentre Study Comparing the Efficacy of a Levonorgestrel-releasing Intrauterine System to an Oral Contraceptive in Women With Idiopathic Menorrhagia. *Journal of Obstetrics and Gynaecology Canada, 31*(4), 340–347. https://doi.org/10.1016/S1701-2163(16)34151-2

Endrikat J , gerlinger C, P. K. et al. (2003). A metaanylysis on correlation between ovarian activity and incidance of intrmenstrual bleeding during low dose oral contraceptive use. *Gynecol Endocrinol, 17*(2)(107–14), 107–114.

Fox, K. E. (2012). Management of heavy menstrual bleeding in general practice. *Current Medical Research and Opinion, 28*(9), 1517–1525. https://doi.org/10.1185/03007995.2012.716030

Fraser, I. S., Römer, T., Parke, S., Zeun, S., Mellinger, U., MacHlitt, A., & Jensen, J. T. (2011). Effective treatment of heavy and/or prolonged menstrual bleeding with an oral contraceptive containing estradiol valerate and dienogest: A randomized, double-blind Phase III trial. *Human Reproduction, 26*(10), 2698–2708. https://doi.org/10.1093/humrep/der224

Fraserab, I. S., & Hickey, M. (2000). Endometrial vascular changes and bleeding disturbances with long-acting progestins. *Steroids, 65*(10–11), 665–670. https://doi.org/10.1016/S0039-128X(00)00188-4

Gleeson, N. C. (1994). Cyclic changes in endometrial tissue plasminogen activator and plasminogen activator inhibitor type 1 in women with normal menstruation and essential menorrhagia. A*merican Journal of Obstetrics and Gynecology*, *171*(1), 178–183. https://doi.org/10.1016/0002-9378(94)90466-9

Gleeson, N., Devitt, M., Sheppard, B. L., & Bonnar, J. (1993). Endometrial fibrinolytic enzymes in women with normal menstruation and dysfunctional uterine bleeding. *BJOG: An International Journal of Obstetrics & Gynaecology, 100(8)*, 768–771. https://doi.org/10.1111/j.1471-0528.1993.tb14272.x

Gupta, J., Kai, J., Middleton, L., Pattison, H., Gray, R., & Daniels, J. (2013). Levonorgestrel Intrauterine System versus Medical Therapy for Menorrhagia. *New England Journal of Medicine*, *368*(2), 128–137. https://doi.org/10.1056/NEJMoa1204724

Haddad, P. M., & Wieck, a. (2004). Antipsychotic-induced hyperprolactinaemia: mechanisms, clinical features and management. *Drugs, 64*(20), 2291–2314. https://doi.org/http://dx.doi.org/10.2165/00003495-200464200-00003

Hale, G. E., Hughes, C. L., Burger, H. G., Robertson, D. M., & Fraser, I. S. (2009). Atypical estradiol secretion and ovulation patterns caused by luteal out-of-phase (LOOP) events underlying irregular ovulatory menstrual cycles in the menopausal transition. *Menopause, 16*(1), 50–59. https://doi.org/10.1097/gme.0b013e31817ee0c2

Heikinheimo, O., & Fraser, I. (2017). The current status of hormonal therapies for heavy menstrual bleeding. Best Practice and Research: *Clinical Obstetrics and Gynaecology*, *40*, 111–120. https://doi.org/10.1016/j.bpobgyn.2017.01.001

Irvine, G. A., Campbell-Brown, M. B., Lumsden, M. A., Heikkilä, A., Walker, J. J., & Cameron, I. T. (1998). Randomised comparative trial of the levonorgestrel intrauterine system and norethisterone for treatment of idiopathic menorrhagia. *British Journal of Obstetrics and Gynaecology, 105*(6), 592–598. Retrieved from http://www.ncbi.nlm.nih.gov/pubmed/9647148

Jensen, J. T., Parke, S., Mellinger, U., MacHlitt, A., & Fraser, I. S. (2011). Effective treatment of heavy menstrual bleeding with estradiol valerate and dienogest: A randomized controlled trial. *Obstetrics and Gynecology, 117*(4), 777–787. https://doi.org/10.1097/AOG.0b013e3182118ac3

Kaunitz, A. M. (2010). Levonorgestrel-Releasing Intrauterine System or Medroxyprogesterone for Heavy Menstrual Bleeding: A Randomized Controlled Trial. *Obstetrics & Gynecology, 116*(6), 1456. https://doi.org/10.1097/AOG.0b013e3181ff7331

Kilic, S., Yuksel, B., Doganay, M., Bardakci, H., Akinsu, F., Uzunlar, O., & Mollamahutoglu, L. (2009). The effect of levonorgestrel-releasing intrauterine device on menorrhagia in women taking anticoagulant medication after cardiac valve replacement. *Contraception, 80*(2), 152–157. https://doi.org/10.1016/j.contraception.2009.02.007

Kouides, P. A., Conard, J., Peyvandi, F., Lukes, A., & Kadir, R. (2005). Hemostasis and menstruation: Appropriate investigation for underlying disorders of hemostasis in women with excessive menstrual bleeding. *Fertility and Sterility, 84*(5), 1345–1351. https://doi.org/10.1016/j.fertnstert.2005.05.035

Küçük, T., & Ertan, K. (2008). Continuous oral or intramuscular medroxyprogesterone acetate versus the levonorgestrel releasing intrauterine system in the treatment of perimenopausal menorrhagia: a randomized, prospective, controlled clinical trial in female smokers. *Clinical and Experimental Obstetrics & Gynecology, 35*(1), 57–60. Retrieved from http://www.ncbi.nlm.nih.gov/pubmed/18390083

Lasmar, R. B., & Lasmar, B. P. (2017). The role of leiomyomas in the genesis of abnormal uterine bleeding (AUB). Best Practice and Research: *Clinical Obstetrics and Gynaecology*, *40*, 82–88. https://doi.org/10.1016/j.bpobgyn.2016.09.008

Leone, F. P. G., Timmerman, D., Bourne, T., Valentin, L., Epstein, E., Goldstein, S. R., . . . Van Den Bosch, T. (2010). Terms, definitions and measurements to describe the sonographic features of the endometrium and intrauterine lesions: A consensus opinion from the International Endometrial Tumor Analysis (IETA) group. *Ultrasound in Obstetrics and Gynecology, 35*(1), 103–112. https://doi.org/10.1002/uog.7487

Lethaby, A., Duckitt, K., & Farquhar, C. (2013). Non-steroidal anti-inflammatory drugs for heavy menstrual bleeding. *Cochrane Database of Systematic Reviews*. https://doi.org/10.1002/14651858.CD000400.pub3

Lethaby, A., Farquhar, C., & Cooke, I. (2000). Antifibrinolytics for heavy menstrual bleeding. Cochrane Database of Systematic Reviews. https://doi.org/10.1002/14651858.CD000249

Lethaby, A., Irvine, G., & Cameron, I. (1998). Cyclical progestogens for heavy menstrual bleeding. In A. Lethaby (Ed.), *Cochrane Database of Systematic Reviews*. Chichester, UK: John Wiley & Sons, Ltd. https://doi.org/10.1002/14651858.CD001016

Lieng, M., Istre, O., Sandvik, L., & Qvigstad, E. (2009). Prevalence, 1-Year Regression Rate, and Clinical Significance of Asymptomatic Endometrial Polyps: Cross-sectional Study. *Journal of Minimally Invasive Gynecology*, 16(4), 465–471. https://doi.org/10.1016/j.jmig.2009.04.005

Livingstone, M., & Fraser, I. S. (2002). Mechanisms of abnormal uterine bleeding. *Human Reproduction Update, 8*(1), 60–67. Retrieved from http://www.ncbi.nlm.nih.gov/pubmed/11866241

Livingstone, M., & Fraser, I. S. (2006). Mechanisms of abnormal uterine bleeding. *Human Reproduction Update, 8*(1), 60–67. https://doi.org/10.1093/humupd/8.1.60

Lois A Salamonsen, M. M. M. and J. K. F. P. (1999). ENDOMETRIAL ENDOTHELIN: REGULATOR OFUTERINE BLEEDING AND ENDOMETRIAL REPAIR. *Clinical and Experimental Pharmacology and Physiology*, (January 1998), 149–153.

Maheux-Lacroix, S., Li, F., Laberge, P. Y., & Abbott, J. (2016). Imaging for Polyps and Leiomyomas in Women with Abnormal Uterine Bleeding: A Systematic Review. *Obstetrics and Gynecology, 128(*6), 1425–1436. https://doi.org/10.1097/AOG.0000000000001776

Marjoribanks, J., Lethaby, A., & Farquhar, C. (2016). Surgery versus medical therapy for heavy menstrual bleeding. *Cochrane Database of Systematic Reviews*. https://doi.org/10.1002/14651858.CD003855.pub3

Matteson, K. A., Rahn, D. D., Wheeler, T. L. 2nd, Casiano, E., Siddiqui, N. Y., Harvie, H. S., . . . Group, S. of G. S. S. R. (2013). Nonsurgical management of heavy menstrual bleeding: a systematic review. *Obstetrics & Gynecology, 121*(3), 632–643. Retrieved from http://ovidsp.ovid.com/ovidweb.cgi?T=JS&CSC=Y&NEWS=N&PAGE=fulltext&D=medl&AN=23635628%5Cnhttp://godot.lib.sfu.ca:7888/godot/hold_tab.cgi?sid=OVID:medline&genre=article&id=pmid:23635628&id=doi:10.1097/AOG.0b013e3182839e0e&issn=0029-7844&isbn=&volume=121&is

Matthews, M. L. (2015). Abnormal Uterine Bleeding in Reproductive-aged Women. *Obstetrics and Gynecology Clinics of North America, 42*(1), 103–115. https://doi.org/10.1016/j.ogc.2014.09.006

Maybin, J. A., & Critchley, H. O. D. (2015). Menstrual physiology: Implications for endometrial pathology and beyond. *Human Reproduction Update, 2*1(6), 748–761. https://doi.org/10.1093/humupd/dmv038

Milsom, I., Andersson, K., Andersch, B., & Rybo, G. (1991). A comparison of flurbiprofen, tranexamic acid, and a levonorgestrel-releasing intrauterine contraceptive device in the treatment of idiopathic menorrhagia. *American Journal of Obstetrics and Gynecology, 164*(3), 879–883. https://doi.org/10.1016/S0002-9378(11)90533-X

Munro, M. G. (2012). Classification of menstrual bleeding disorders. *Reviews in Endocrine and Metabolic Disorders, 13*(4), 225–234. https://doi.org/10.1007/s11154-012-9220-x

Munro, M. G. (2017). Practical aspects of the two FIGO systems for management of abnormal uterine bleeding in the reproductive years. *Best Practice and Research: Clinical Obstetrics and Gynaecology, 40*(c), 3–22. https://doi.org/10.1016/j.bpobgyn.2016.09.011

Mukherjee, G. G., Gajaraj, A. J., Mathias, J., & Marya, D. (2005). Treatment of abnormal uterine bleeding with micronized flavonoids. *International Journal of Gynecology and Obstetrics, 89*(2), 156–157. https://doi.org/10.1016/j.ijgo.2004.11.032

Naftalin, J., Hoo, W., Pateman, K., Mavrelos, D., Foo, X., & Jurkovic, D. (2014). Is adenomyosis associated with menorrhagia? *Human Reproduction, 29*(3), 473–479. https://doi.org/10.1093/humrep/det451

Nishino, M., Togashi, K., Nakai, A., Hayakawa, K., Kanao, S., Iwasaku, K., & Fujii, S. (2005). Uterine contractions evaluated on cine MR imaging in patients with uterine leiomyomas. *European Journal of Radiology, 53*(1), 142–146. https://doi.org/10.1016/j.ejrad.2004.01.009

Percy, L., Mansour, D., & Fraser, I. (2017). Iron deficiency and iron deficiency anaemia in women. *Best Practice and Research: Clinical Obstetrics and Gynaecology*, 40, 55–67. https://doi.org/10.1016/j.bpobgyn.2016.09.007

Peric, H., & Fraser, I. S. (2006). The symptomatology of adenomyosis. *Best Practice and Research: Clinical Obstetrics and Gynaecology*, *20*(4), 547–555. https://doi.org/10.1016/j.bpobgyn.2006.01.006

Puri, K., Famuyide, A. O., Erwin, P. J., Stewart, E. A., & Laughlin-Tommaso, S. K. (2014). Submucosal fibroids and the relation to heavy menstrual bleeding and anemia. *American Journal of Obstetrics and Gynecology, 210*(1), 38.e1-38.e7. https://doi.org/10.1016/j.ajog.2013.09.038

Reid, P. C., & VirtanenKari, S. (2005). Randomised comparative trial of the levonorgestrel intrauterine system and mefenamic acid for the

treatment of idiopathic menorrhagia: a mutiple analysis using total menstrual fluid loss, menstrual blood loss and pictorial blood loss assessment charts. *British Journal of Obstetrics and Gynaecology: And International Journal of Obstetrics and Gynaecology, 112*(8), 1121–1125. Retrieved from http://ovidsp.ovid.com/ovidweb.cgi?T=JS&CSC=Y&NEWS=N&PAGE=fulltext&D=cctr&AN=CN-00549682%5Cnhttp://godot.lib.sfu.ca:7888/godot/hold_tab.cgi?sid=OVID:cctrdb&genre=article&id=pmid:&id=doi:&issn=&isbn=&volume=112&issue=8&spage=1121&pages=1121-5&date=2005&tit

Shaaban, M. M., Shabaan, M. M., Zakherah, M. S., El-Nashar, S. A., & Sayed, G. H. (2011). Levonorgestrel-releasing intrauterine system compared to low dose combined oral contraceptive pills for idiopathic menorrhagia: a randomized clinical trial. *Contraception, 83*(1), 48–54. https://doi.org/10.1016/j.contraception.2010.06.011

Sinclair, D. C., Mastroyannis, A., & Taylor, H. S. (2011). Leiomyoma simultaneously impair endometrial BMP-2-mediated decidualization and anticoagulant expression through secretion of TGF-β3. *Journal of Clinical Endocrinology and Metabolism, 96*(2), 412–421. https://doi.org/10.1210/jc.2010-1450

Singh, S., Best, C., Dunn, S., Wolfman, W. L., Leyland, N., Wolfman, W., . . . Rittenberg, D. (2013). Abnormal Uterine Bleeding in Pre--Menopausal Women. *Journal of Obstetrics and Gynaecology Canada,* 35(5), S1–S3. https://doi.org/10.1016/S1701-2163(15)30732-5

Smith, S. K. (1981). A Role For Prostacyclin (PGI2) in Excessive Menstrual Bleeding, 522–524.

Smith, S. K., Abel, M. H., Kelly, R. W., & Baird, D. T. (1981). Prostaglandin synthesis in the endometrium of women with ovular dysfunctional uterine bleeding. *Br J Obstet Gynaecol, 88*(4), 434–442. https://doi.org/10.1111/j.1471-0528.1981.tb01009.x

Stewart, E. A., & Nowak, R. A. (1996). Leiomyoma-related bleeding: A classic hypothesis updated for the molecular era. Human Reproduction Update, 2(4), 295–306. https://doi.org/10.1093/humupd/2.4.295

Uhm, S., & Perriera, L. (2014). Hormonal contraception as treatment for heavy menstrual bleeding: A systematic review. *Clinical Obstetrics and Gynecology, 57*(4), 694–717. https://doi.org/10.1097/GRF.0000000000000061

Van Den Bosch, T., Dueholm, M., Leone, F. P. G., Valentin, L., Rasmussen, C. K., Votino, A., . . . Timmerman, D. (2015). *Terms, definitions and measurements to describe sonographic features of myometrium and uterine masses: A consensus opinion from the Morphological Uterus Sonographic Assessment (MUSA) group. Ultrasound in Obstetrics and Gynecology* (Vol. 46). https://doi.org/10.1002/uog.14806

Wegienka, G., Baird, D. D., Hertz-Picciotto, I., Harlow, S. D., Steege, J. F., Hill, M. C., . . . Hartmann, K. E. (2003). Self-reported heavy bleeding associated with uterine leiomyomata. *Obstetrics and Gynecology, 101*(3), 431–437. https://doi.org/10.1016/S0029-7844(02)03121-6

Wegienka, G., Day Baird, D., Cooper, T., Woodcroft, K. J., & Havstad, S. (2013). Cytokine Patterns Differ Seasonally between Women with and without Uterine Leiomyomata. *American Journal of Reproductive Immunology, 70*(4), 327–335. https://doi.org/10.1111/aji.12127

Whitaker, L., & Critchley, H. O. D. (2016). Abnormal uterine bleeding. *Best Practice & Research Clinical Obstetrics & Gynaecology*, 34, 54–65. https://doi.org/10.1016/j.bpobgyn.2015.11.012

Capítulo 4

HUA: Orientação por faixa etária — peri e pós-menopausa

Coordenadora: Fernanda Geraldes
Relatora: Maria João Carvalho

Alexandra Pregal
Ana Fatela
Cristina Nogueira Silva
Elsa Nunes
Filipa Nunes
João Pedro Prata
Joaquim Neves
Mariana Miranda

PERIMENOPAUSA

Etiologia e fisiopatologia

A perimenopausa refere-se ao período de transição entre a vida reprodutiva e a menopausa, secundária à falência ovárica, com duração média entre os 4 e os 11 anos (estádios -2 a +1a da classificação STRAW + 10). Caracteriza-se, numa fase inicial (estádio -2), por maior variabilidade na duração dos interlúnios, definida como uma diferença de 7 ou mais dias na duração de ciclos consecutivos. Em termos hormonais, associa-se a aumento variável da hormona foliculoestimulante (FSH) e baixos níveis de hormona antimülleriana. Segue-se o estádio -1 com períodos de amenorreia com duração de 60 ou mais dias, secundários a maior prevalência de anovulação, níveis superiores de FSH e de estradiol, com diminuição relativa dos níveis de progesterona. O estádio +1a, definido pelos 12 meses que se seguem à última menstruação, associa-se a progressivo aumento da FSH e diminuição dos níveis de estradiol (Harlow et al., 2012).

A prevalência da HUA, nomeadamente a hemorragia menstrual intensa, aumenta com a idade, atingindo o seu pico durante a perimenopausa (Duckitt, 2010). Na verdade, a HUA é o principal motivo de consulta ginecológica (> 70%) nas mulheres na perimenopausa (Lasmar & Lasmar, 2017b). Na mulher perimenopáusica deve sempre ser considerada a possibilidade de gravidez, por ausência de uso de método contracetivo eficaz ou por falha do método contracetivo, e consecutivamente a possibilidade de hemorragia prolongada ou intensa relacionada com a gravidez.

À semelhança das causas de HUA durante a vida reprodutiva, na perimenopausa a etiologia pode ser classificada segundo o acrónimo PALM-COEIN. A desregulação do eixo hipotálamo-hipófise-ovário característica desta faixa etária, aumenta a incidência das causas orgânicas de HUA (PALM) (Clark & Stevenson, 2017b). A sua fisiopatologia não está totalmente esclarecida, acreditando-se estar associadas ao desequilíbrio da relação estrogénios-progesterona. Os possíveis mecanismos fisiopatológicos podem incluir alterações focais da expressão da aromatase e rearranjos genéticos.

Pólipos

Os pólipos endometriais, maioritariamente benignos, são causa frequente de hemorragia intermenstrual, prolongada ou menstrual abundante, com séries que avaliaram a patologia endometrial como causa de HUA na perimenopausa, referindo-os como fator etiológico em 10 a 11,2% dos casos (Doraiswami et al., 2011; Nicula & Costin, 2015; Rezk, Masood, & Dawood, 2015).

Adenomiose

A adenomiose é também causa de HUA, principalmente de hemorragia menstrual abundante, embora a sua prevalência seja difícil de definir dado o diagnóstico definitivo ser histológico, após histerectomia (Abbott, 2017; Duckitt, 2010). De qualquer forma, muitos estudos sugerem uma prevalência de 20 a 35% em séries histológicas (Abbott, 2017), com aumento da prevalência com a idade (Levy-Zauberman, Pourcelot, Capmas, & Fernandez, 2017).

Leiomiomas

Os leiomiomas uterinos ocorrem em cerca de 40% das mulheres com 35 anos e quase 70% aos 50 anos. Embora frequentemente assintomáticos (> 50% das mulheres), os leiomiomas são causa importante de HUA abundante ou prolongada. A associação dos leiomiomas com a HUA pode estar relacionada com vários fatores, desde alterações locais de substâncias vasoativas e angiogénicas, a alterações na contratilidade uterina (Lasmar & Lasmar, 2017b).

Malignidade e hiperplasia

Devido ao ambiente hormonal na perimenopausa, a hiperplasia endometrial é uma causa relevante de HUA irregular ou menstrual abundante, podendo o risco de hiperplasia endometrial exceder os 30% das mulheres nesta fase. A classificação revista (2015) da OMS compreende a hiperplasia (simples ou complexa) sem atipia com risco diminuto de progressão para carcinoma (< 5%) e a hiperplasia atípica/neoplasia endometrial intra-epitelial, esta com risco de 25-59% de carcinoma endometrial invasor concomitante (Emons, Beckmann, Schmidt, Mallmann, & Uterus commission of the Gynecological Oncology Working Group (AGO), 2015). De facto, o excesso relativo de estrogénios com défice de progesterona cria o ambiente hormonal ideal para a proliferação desorganizada do endométrio (Nicula & Costin, 2015). Assim, são causa comum de HUA, o endométrio proliferativo desorganizado e a hiperplasia endometrial. Uma série que estudou o endométrio como causa de HUA, reportou 20,5% dos casos com endométrio proliferativo e 6,1% dos casos com hiperplasia endometrial (Doraiswami et al., 2011; Nicula & Costin, 2015). De igual forma, o cancro do endométrio é causa de HUA, sendo atualmente o cancro ginecológico mais comum no mundo desenvolvido. Cerca de 14% das mulheres com cancro endometrial são pré-menopáusicas, apresentando fatores de risco associados a excesso de estrogénios exógenos ou endógenos, tais como obesidade, diabetes ou anovulação (Adams & Denny, 2017b). De referir que na perimenopausa, apesar da maioria das causas de hemorragia genital ser benigna, a hemorragia genital anormal é um sintoma relevante de um possível processo neoplásico ginecológico (endométrio, colo, vagina, vulva, ovário ou trompas de Falópio), devendo a sua etiologia ser sempre investigada (Adams & Denny, 2017b).

Coagulopatia

Menos frequentemente podem ser causa de hemorragia menstrual abundante as coagulopatias adquiridas, tais como leucemias, trombocitopenias ou disfunção hepática.

Disfunção ovulatória

Nesta faixa etária assume particular importância a etiologia ovulatória. De facto, a ovulação intermitente ou anovulação crónica, secundária ao progressivo declínio da função ovárica, é uma das principais causas de HUA. Em ciclos anovulatórios, os estrogénios estimulam continuamente a proliferação endometrial, enquanto ocorre diminuição dos níveis de progesterona. O endométrio apresenta-se frágil, sem suporte estromal e espessado para além da vascularização, ocorrendo necrose focal, instabilidade endometrial e consequente hemorragia (Duckitt, 2010; Nicula & Costin, 2015).

Endometrial

A endometrite crónica, embora menos frequente, é um diagnóstico a considerar principalmente em mulheres com antecedentes de doença inflamatória pélvica ou com dispositivos intrauterinos de cobre. Diversos estudos referem incidências variando entre os 4,2% e os 20,7% dos casos (Doraiswami et al., 2011; Nicula & Costin, 2015; Rezk et al., 2015).

Iatrogénica

Uma outra causa de hemorragia é a utilização inadequada de contraceção hormonal oral ou distúrbios de absorção (M. G. Munro, 2012).

Estratégia diagnóstica

Numa mulher na perimenopausa com HUA o objetivo da avaliação é definir o padrão, a gravidade e a etiologia da hemorragia para delinear estratégia de orientação da terapêutica.

A abordagem diagnóstica incluiu a história clínica, exame físico, exames laboratoriais e de imagem, quando indicados, de acordo com o capítulo 1 e 3.

Na perimenopausa pode ser pertinente a realização de alguns exames laboratoriais adicionais, nomeadamente:

TSH Se a história sugere doença tiroideia. Hipotiroidismo e hipertiroidismo podem estar associados a HUA, embora o hipotiroidismo seja mais comum (Attia et al., 2007; Krassas, 2000). Apesar do doseamento da TSH ser razoável (Committee on Practice Bulletins—Gynecology, 2012), algumas sociedades internacionais não recomendam a sua avaliação sistemática na ausência de história ou sinais clínicos de disfunção (Marret et al., 2010; Singh, Best, Dunn, Leyland, et al., 2013b);

Prolactina Deve ser doseada em mulheres com hemorragia anovulatória, com galactorreia ou que façam medicação que possa provocar hiperprolactinémia;

Níveis de androgénios Mulheres com sinais de hiperandrogenismo clínico.

Estudo histológico

Nos casos de falha da terapêutica médica ou na mulher com idade maior ou igual a 45 anos a biópsia endometrial está indicada, de acordo com especificação no capítulo 1 (Ash, Farrell, & Flowerdew, 1996; C. M. Farquhar, Lethaby, Sowter, Verry, & Baranyai, 1999; Pennant et al., 2017).

Tratamento

A abordagem terapêutica das causas orgânicas de HUA (PALM) na perimenopausa é semelhante à da idade reprodutiva e foi objeto de outros documentos de consenso da SPG (C. Ginecológico, 2016; Miomas, 2014).

Após exclusão de patologia orgânica, nas mulheres na perimenopausa que apresentam

frequentemente disfunção ovulatória, o tratamento pode ser conseguido através de várias abordagens, conforme o representado na Tabela 1.

O tratamento médico é recomendado como primeira linha (American College of Obstetricians and Gynecologists, 2013; *Committee on Practice Bulletins-Gynecology*., 2013; Marret et al., 2010; NICE, 2017; Singh, Best, Dunn, Leyland, et al., 2013b). Os objetivos principais são a redução do fluxo menstrual e consequentemente a prevenção ou resolução da anemia associada, a regularização dos ciclos menstruais até à menopausa, a prevenção da patologia endometrial e a melhoria da qualidade de vida. A explicação da fisiopatologia subjacente à hemorragia e o seu entendimento por parte da doente, são fundamentais para uma boa adesão à terapêutica ou eventualmente para uma atitude expectante.

TABELA 1

Opções terapêuticas na HUA por disfunção ovulatória na perimenopausa

Tratamento médico
Hormonal • Dispositivo de libertação intrauterina (DLIU) • Progestativos orais cíclicos ou contínuos • Estroprogestativos • Agonistas GnRH
Não hormonal • Anti-inflamatórios não-esteroides • Anti-fibrinolíticos
Tratamento cirúrgico • Ablação endometrial • Histerectomia

Tratamento hormonal

Dispositivo de libertação intrauterina

O DLIU (com 52 mg levonorgestrel), através da sua ação que promove a atrofia do endométrio, é comprovadamente eficaz no tratamento da hemorragia uterina na perimenopausa, sendo recomendado como terapêutica de primeira linha (Marret et al., 2010; *National Institute for Health and Clinical Excellence*, 2007b; Singh, Best, Dunn, Leyland, et al., 2013b). Os estudos randomizados controlados que o comparam aos progestativos orais, estroprogestativos e AINEs mostram que o DLIU é superior na redução da hemorragia, melhoria da qualidade de vida e adesão ao tratamento (Anne Lethaby, Hussain, Rishworth, & Rees, 2015b).

Comparativamente à ablação endometrial, não é claro que o DLIU seja superior na redução da hemorragia, apresentam ambos uma taxa de satisfação semelhante, sendo o DLIU mais custo-efetivo. A histerectomia é superior ao DLIU na redução da hemorragia, embora ambos melhorem a qualidade de vida de forma similar e este último apresente maior custo-efetividade (Anne Lethaby et al., 2015b).

Progestativos orais cíclicos ou em regime prolongado

Tal como o DLIU, a sua ação baseia-se na atrofia endometrial. No entanto a eficácia na redução da hemorragia é inferior ao DLIU com efeitos secundários menos aceitáveis (A Lethaby, Irvine, & Cameron, 2008). São uma alternativa em mulheres com alterações anatómicas que impedem a colocação do DLIU ou que recusam a sua colocação. De igual modo, são uma alternativa aos estroprogestativos em mulheres com contraindicação à utilização de estrogénios. A sua utilização em regime cíclico, na fase lútea, regulariza o ciclo menstrual e poderá contribuir para controlo da HUA na disfunção ovulatória, mas é mais eficaz a utilização em regime prolongado, do 5º ao 26º dia do ciclo (A Lethaby et al., 2008; Matteson, 2017).

Estroprogestativos

Nas mulheres em perimenopausa existem muitas vezes patologias associadas que condicionam a utilização dos estroprogestativos orais. No entanto, na ausência de contraindicações, têm sido utilizados com sucesso no tratamento da hemorragia uterina anormal, não obstante não existam dados suficientes de estudos randomizados controlados que determinem o seu valor comparativamente a outras terapêuticas (C. Farquhar & Brown, 2009). Qualquer que seja o modo de administração (via oral, transdérmica ou vaginal), o regime de administração contínua reduz o número de episódios de hemorragia e o seu volume, de acordo com a maioria dos estudos (Edelman, Micks, Gallo, Jensen, & Grimes, 2014).

Agonistas GnRH

Os agonistas GnRH induzem hipogonadismo e consequente hemorragia menstrual ausente pelo que poderão ser utilizados no tratamento da HUA-O. No entanto, apresentam efeitos secundários que condicionam a sua utilização (perda de densidade mineral óssea e sintomatologia vasomotora). Se utilizados por mais de 6 meses deve ser adicionada terapêutica hormonal *add back* (Thomas, 1996).

Tratamento não Hormonal

Os **anti-inflamatórios** não esteroides (AINEs) associam-se a uma redução de 33% a 55% do volume da hemorragia em comparação com o placebo. Não existem diferenças comprovadas em relação aos diferentes tipos de AINEs utilizados (naproxeno ou ácido mefenâmico) (Anne Lethaby, Penninx, Hickey, Garry, & Marjoribanks, 2013).

Os **anti-fibrinolíticos** revelam uma redução do fluxo menstrual de 34 a 59% em relação ao placebo (A Lethaby, Shepperd, Cooke, & Farquhar, 2000). Tal como os AINEs, a sua utilização limita-se ao período menstrual. O ácido aminocapróico é um anti-fibrinolítico disponível em Portugal há longa data, tem sido utilizado com algum sucesso, embora não existam estudos que comprovem a sua eficácia.

Tratamento cirúrgico

A **ablação endometrial** pode ser considerada no tratamento da HUA na perimenopausa, uma vez que nesta fase da vida da mulher não se colocam as questões relacionadas com a preservação da fertilidade. É uma alternativa à histerectomia em mulheres com risco cirúrgi-

co elevado, que apresentaram falha da terapêutica médica. Existem técnicas de 1ª geração, sob visualização do endométrio ou histeroscópicas e técnicas de 2ª geração, sem visualização do endométrio, com dispositivos que libertam diferentes tipos de energia (crioterapia, circulação de fluido aquecido, balão térmico, radiofrequência, microondas e laser). Não foi demonstrada superioridade de nenhuma técnica específica e todas apresentaram uma taxa de satisfação elevada, embora as técnicas de 2ª geração sejam de mais rápida execução e passíveis de serem realizadas sem recurso a anestesia geral (Anne Lethaby, Penninx, et al., 2013).

Recomenda-se reservar a **histerectomia** para situações de falha de outras terapêuticas, médicas ou cirúrgicas (*Committee on Practice Bulletins-Gynecology*, 2013; Marret et al., 2010; *National Institute for Health and Clinical Excellence*, 2007b; Singh, Best, Dunn, Leyland, et al., 2013b).

Recomendações	Qualidade da evidência	Recomendação
Os AINEs são uma opção não hormonal com eficácia não superior a outras terapêuticas médicas	Moderada	Fraca
O DLIU deve ser a terapêutica médica de primeira linha na HUA-O na perimenopausa	Elevada	Forte
Devem ser considerados os progestativos em regime prolongado em detrimento do regime cíclico	Moderada	Forte
Os estroprogestativos reduzem o fluxo menstrual, pelo que são uma opção na ausência de contraindicações	Moderada	Forte
Na utilização de agonistas GnRH a longo prazo deve ser adicionada terapêutica hormonal *add back*	Elevada	Forte
A ablação endometrial parece ser tão eficaz quanto o DLIU	Baixa	Fraca
A histerectomia deve ser reservada para situações de falha de outras terapêuticas, médicas ou cirúrgicas	Elevada	Forte

PÓS-MENOPAUSA

Etiologia e Fisiopatologia

A menopausa, que corresponde à última menstruação resultante do esgotamento do património folicular funcionante do ovário, é um biomarcador da transição da idade reprodutiva para a senescência ovárica. Os anos que se seguem (Pós-menopausa, Estadios STRAW +1b e +2) caracterizam-se por profundas alterações no organismo da mulher, que se traduzem a nível morfológico, metabólico e funcional (Harlow et al., 2012). O desaparecimento do capital folicular ovárico implica que, por definição, deixe de ocorrer a hemorragia uterina típica das alterações endometriais provocadas pelo ciclo menstrual.

Na pós-menopausa observa-se uma diminuição acentuada dos níveis séricos de estradiol de origem ovárica, que se acompanha do aumento das concentrações de gonadotrofinas, especialmente da FSH (Chakravarti et al., 1976). Este hipoestrogenismo fisiológico é, em parte, responsável por modificações estruturais e histológicas a nível do útero, que regride de tamanho e se torna menos elástico. O miométrio sofre infiltração de tecido conjuntivo (Neves, 2012), os leiomiomas uterinos diminuem habitualmente de diâmetro e o endométrio apresenta uma involução marcada, exibindo características atróficas (A Ferenczy & Bergeon, 1991).

A hemorragia de origem uterina que ocorre na pós-menopausa (sem exposição a terapêutica hormonal) deve ser sempre considerada um "sinal de alarme" já que traduz com probabilidade patologia orgânica, nomeadamente a presença de um carcinoma do endométrio, subjacente em cerca de 10% casos (Prendergast, Misch, Chou, Roston, & Patel, 2014). No entanto, as causas mais frequentes de hemorragia uterina pós-menopausa são a atrofia endometrial (59%) (Van den Bosch, Ameye, Van Schoubroeck, Bourne, & Timmerman, 2015) e os pólipos endometriais (Goodman, 2018).

Atrofia endometrial

A atrofia endometrial é a causa mais frequente de hemorragia pós-menopausa, associando-se a outros sinais e sintomas da síndrome génito-urinária da menopausa igualmente resultantes do estado de hipoestrogenismo que caracteriza este período. A pequena quantidade ou mesmo total ausência de fluido intracavitário que ocorre nesta fase etária promove a fricção das paredes uterinas, causando microerosões no epitélio de superfície e uma subsequente reação inflamatória crónica que pode culminar em hemorragia uterina, habitualmente escassa (A Ferenczy & Bergeon, 1991). Postula-se ainda que o bloqueio de vénulas pelas glândulas hiperdistendidas típicas do endométrio com atrofia cística possa contribuir para a presença de hemorragia (Berek, 2007), assim como a esclerose de arteríolas do miométrio (Martha Hickey & Fraser, 2000).

Pólipos endometriais

Os pólipos endometriais são proliferações focais do endométrio de etiologia pouco clara, frequentemente assintomáticos. Podem associar-se a hemorragia uterina decorrente da lesão mecânica por fricção do seu epitélio de superfície, embora em pólipos de grandes

dimensões possa também ocorrer necrose da extremidade distal em consequência de trombose dos vasos terminais ou mesmo por torção parcial ou intermitente do pedículo vascular (Alex Ferenczy, 2003). Os pólipos endometriais podem aumentar por influência de estimulação estrogénica e uso de tamoxifeno. Numa revisão sistemática (Lieng, Istre, & Qvigstad, 2010) em que a prevalência de alterações histológicas pré-malignas e malignas variou entre 0,2-23,8% e 0-12,9%, o risco de ocorrência destas alterações foi maior nas mulheres pós-menopáusicas sintomáticas.

Leiomiomas

Apesar do leiomioma se tratar do tumor pélvico mais comum na mulher, a sua prevalência neste grupo etário está francamente diminuída em comparação com a fase pré-menopausa. É, então, uma causa possível, mas menos provável, pelo que perante a hemorragia associada à presença de leiomiomas, deverão ser consideradas outras hipóteses etiológicas, ainda que mais raras, nomeadamente os sarcomas uterinos. A superfície dos leiomiomas com componente intracavitário é habitualmente recoberta por uma camada de endométrio atrófico, que sofre a mesma cascata de eventos descrita para a atrofia (microerosões/reação inflamatória/fragilidade capilar), podendo provocar hemorragia. É ainda fator adjuvante o efeito compressivo que o leiomioma exerce sobre a parede uterina contralateral, promovendo isquemia tecidular e lesão epitelial e vascular prolongadas, perpetuando o ciclo (Alex Ferenczy, 2003).

Hiperplasia e Neoplasia Maligna do Endométrio

Ainda que a atrofia endometrial decorrente da cessação da atividade folicular ovárica seja uma característica fisiológica típica dos anos que se seguem à menopausa, nem o endométrio (mesmo o atrófico) nem o ovário são desprovidos de atividade biológica na pós-menopausa. De facto, as células endometriais mantêm a expressão de recetores de estrogénio e progesterona à sua superfície, e os mecanismos intracelulares que se seguem à sua ativação mantêm-se intactos (Noci et al., 1996). Cerca de metade das mulheres assintomáticas com atrofia endometrial apresentam padrões histológicos compatíveis com atividade proliferativa (ainda que baixa), tanto de uma forma focal como difusa (Sivridis, 2004).

A presença de estrogénios endógenos circulantes após a menopausa foi também já descrita, podendo ter diversas origens. Em resposta aos altos níveis de FSH, o estroma ovárico produz androgénios, maioritariamente testosterona e androstenediona, sendo esta última também produzida pelas glândulas suprarrenais. Os androgénios são convertidos nos tecidos periféricos (especialmente pelos adipócitos) em estrona, num processo mediado pela enzima aromatase e que é mais acentuado em mulheres obesas e de idade mais avançada (Probst-Hensch, 1999). Assim, nestas circunstâncias e dependendo da intensidade de aromatização a nível dos adipócitos, pode verificar-se uma contínua estimulação dos recetores de estrogénios das células endometriais, promovendo o abandono do estado de quiescência em que estas células geralmente se encontram. O aumento da atividade proliferativa desta forma desencadeada pode ser ainda mediado por outros fatores como a hiperinsulinémia e sobrexpressão local de EGFR e Ki-67 (Sivridis, 2004). As implicações destes achados são

claras. Sob a influência de níveis relativamente altos de estrogénios não contrabalançados pela progesterona, o endométrio na pós-menopausa pode desenvolver alterações moderadas típicas do endométrio proliferativo ou apresentar graus mais elevados de atipias arquiteturais e citológicas que se podem manifestar sob a forma de hiperplasia ou carcinoma endometriais (Elkholi & Nagy, 2015).

A hiperplasia do endométrio corresponde a uma proliferação endometrial que histologicamente se traduz por um aumento da razão células glandulares/células do estroma. A classificação das hiperplasias encontra-se especificada no capítulo perimenopausa. A hiperplasia sem atipia atinge um pico de prevalência entre os 50-54 anos, enquanto a atípica é mais comum entre os 60-64 anos, à semelhança do que ocorre para o carcinoma endometrial (Reed et al., 2009).

O adenocarcinoma do endométrio é a neoplasia ginecológica mais frequente após os 45 anos. Entre 5-10% das mulheres com hemorragia pós-menopausa têm cancro do endométrio (Prendergast et al., 2014), incidência essa que aumenta com a idade e outros fatores de risco (um estudo mostrou 87% risco hiperplasia complexa/neoplasia em doentes com mais de 70 anos, nulíparas e diabéticas versus 3% em mulheres sem essas características (M. G. Munro, 2014b).

Outras neoplasias

Os sarcomas do estroma endometrial e os leiomiossarcomas são tipos histológicos raros. Nestes tumores, a histologia endometrial pode ser normal, o que realça a importância da suspeição clínica. Fatores étnicos, radioterapia pélvica prévia e uso de tamoxifeno, para além de doenças hereditárias raras, constituem fatores de risco para a ocorrência de sarcomas.

Terapêutica hormonal da pós-menopausa

Nas mulheres sob terapêutica hormonal e de acordo com o regime adotado, pode ocorrer hemorragia cíclica ou intermitente. No regime de TH contínua combinada não é expectável que ocorra hemorragia. Deve ser apropriadamente investigada qualquer alteração a estes padrões nomeadamente na frequência e volume desta hemorragia cíclica.

Radioterapia

A hemorragia uterina pode ser consequência tardia da radioterapia pélvica. Por coalescência vaginal e cervical, pode ocorrer hemorragia uterina sem exteriorização com formação de hematometra.

Outras etiologias

As alterações da coagulação e o uso de terapêutica anticoagulante podem associar-se a hemorragia uterina. A utilização de suplementos alimentares de forma prolongada e excessiva (por exemplo soja, fitoestrogénios, entre outros) podem também associar-se a estimulação endometrial (Unfer et al., 2004; van Hunsel & Kampschöer, 2012), embora haja controvérsia na literatura (Krebs, Ensrud, MacDonald, & Wilt, 2004). As infeções (endometrite) são causas rara de hemorragia pós-menopausa.

Estratégia diagnóstica

No caso das mulheres pós-menopausa, a avaliação deve orientar-se para a exclusão de patologia maligna do endométrio. A estratégia diagnóstica envolve fundamentalmente a ecografia transvaginal, a histeroscopia e a biopsia endometrial.

Estudo imagiológico

Ecografia

A ecografia ginecológica, preferencialmente por via transvaginal, é o exame imagiológico de eleição para avaliação inicial da hemorragia uterina pós-menopausa, dado o seu elevado valor preditivo negativo para patologia endometrial maligna (Gull, Karlsson, Milsom, & Granberg, 2003; Karlsson et al., 1995).

A espessura endometrial deve ser avaliada no plano sagital e o endométrio deve ser caracterizado morfologicamente de acordo com as orientações do grupo internacional para análise de tumores endometriais. Salienta-se que no caso de existir líquido intracavitário, a espessura do eco líquido não deve ser incluída na espessura endometrial (Leone, Timmerman, Bourne, Valentin, Epstein, Goldstein, Marret, Parsons, Gull, Istre, Sepulveda, Ferrazzi, & Van den Bosch, 2010).

Quanto maior a espessura endometrial maior a probabilidade de existência de patologia endometrial. Por outro lado, mulheres com hemorragia pós-menopausa com endométrio fino têm um risco muito baixo de hiperplasia ou neoplasia (Gull et al., 2003; Karlsson et al., 1995). Com exceção das mulheres com hemorragia recorrente, este grupo não tem indicação para investigação adicional (Dueholm & Hjorth, 2017b; M. G. Munro, 2014b; Ronghe & Gaudoin, 2010).

Vários limiares de espessura endometrial ecográfica têm sido propostos para avaliar a necessidade de realização de biópsia ou outro estudo endometrial. Quanto mais baixo o limiar utilizado, maior a sensibilidade para hiperplasia e neoplasia, mas menor a especificidade, conduzindo a mais intervenções desnecessárias. Segundo a meta-análise publicada por Timmermans et al. em 2010, utilizando um limiar de 5mm para espessura endometrial, a sensibilidade de deteção de cancro do endométrio é de 90% com especificidade de 54%. Utilizando um limiar de 4 e 3mm, a sensibilidade aumenta para 95 e 98% respetivamente, com diminuição da especificidade para cerca de 47 e 35% (Timmermans et al., 2010). Há, no entanto, alguma evidência de que a ecografia transvaginal pode ser menos sensível na deteção de carcinomas endometriais tipo 2 (Wang et al., 2006). Atualmente, defende-se a utilização de um limiar de 4mm para avaliação da necessidade de realização de investigação complementar (Dueholm & Hjorth, 2017b; M. G. Munro, 2014b).

A presença de líquido intracavitário anecogénico com espessura endometrial igual ou inferior a 3mm é um achado com alta probabilidade de benignidade (Debby, Malinger, Glezerman, & Golan, 2006; Schmidt et al., 2005). Se o líquido for ecogénico há risco de malignidade e outros meios diagnósticos devem ser adotados com objetivo de obter amostra endometrial para análise histológica (Takacs et al., 2005).

A avaliação doppler permite caracterizar o grau e o padrão de vascularização endometrial, podendo auxiliar no diagnóstico diferencial, aumentando ou diminuindo o grau de suspeição maligna (Epstein & Valentin, 2006; Leone, Timmerman, Bourne, Valentin, Epstein, Goldstein, Marret, Parsons, Gull, Istre, Sepulveda, Ferrazzi, & Van den Bosch, 2010).

Não há evidência que justifique a utilização por rotina de ecografia tridimensional (M. G. Munro, 2014b; Rossi, Forzano, Romanello, Fachechi, & Marchesoni, 2012).

O significado do achado incidental de uma espessura endometrial superior a 4mm numa mulher sem hemorragia não foi ainda estabelecido. Este achado não necessita de investigação adicional, embora uma avaliação individual baseada nas características da doente e nos fatores de risco seja apropriada. A ecografia transvaginal não é um método de rastreio oncológico apropriado nas mulheres sem hemorragia (Breijer et al., 2012).

Histerossonografia

Conforme previamente abordado, melhora a capacidade diagnóstica de lesões focais que envolvam a cavidade endometrial como pólipos endometriais e leiomiomas uterinos, não existindo evidência de que seja superior em relação à ecografia no diagnóstico de malignidade (Werbrouck et al., 2011). A utilização de imagem tridimensional pode melhorar discretamente a eficácia no diagnóstico de pólipos e leiomiomas mas raramente acrescenta informação importante que altere a conduta terapêutica na prática clínica diária (Nieuwenhuis et al., 2014).

Ressonância magnética

Deve ser encarada como investigação complementar à ecografia, podendo ser incluída na abordagem diagnóstica quando a imagem ecográfica é insuficiente para obter um diagnóstico, e para caracterizar patologia miometrial e anexial.

Estudo histológico

As amostras podem ser obtidas por biopsia aspirativa, biopsia dirigida por histeroscopia ou, excecionalmente, por curetagem (M. G. Munro, 2014b).

Mulheres com biopsias endometriais insatisfatórias ou não diagnósticas devem ser avaliadas com ecografia ginecológica transvaginal, nos casos que esta não foi previamente realizada, histerossonografia, histeroscopia ou uma combinação destes procedimentos (Giusa-Chiferi et al., 1996; van Doorn et al., 2007).

Histeroscopia

Deverá ser requisitada sempre que haja suspeita de patologia intracavitária, permitindo a realização de biopsia endometrial dirigida bem como a excisão de pólipos e miomas. As biopsias devem ser realizadas nas áreas de maior suspeição, com a noção de que pólipos, hiperplasia e cancro podem coexistir e que o cancro do endométrio pode assumir formas localizadas (Dueholm & Hjorth, 2017b). Ressalva-se que, a histeroscopia diagnóstica isolada, sem biópsia dirigida, é relativamente imprecisa no diagnóstico de hiperplasia com atipia ou carcinoma (Elfayomy, Habib, Elkablawy, & Alkabalawy, 2012).

No passado existiram algumas preocupações relativas à utilização de meios de distensão com pressão e à capacidade de poder existir disseminação retrógrada de células malignas para a cavidade peritoneal (Polyzos et al., 2010). A evidência atual sugere que a realização de histeroscopia não altera o prognóstico do carcinoma do endométrio, principalmente nos casos de carcinoma endometrióide bem diferenciado em estádio inicial (Chang, Zhang, Wang, Wang, & Duan, 2011).

Situações Especiais

Mulheres sob terapêutica hormonal

Nas mulheres pós-menopáusicas sob TH estroprogestativa com hemorragia anormal, deve ser feita uma avaliação da adesão à terapêutica e excluir distúrbios da absorção gastrointestinal, interações medicamentosas, defeitos de coagulação ou alterações hepáticas.

Mulheres sob TH sequencial com hemorragia cíclica próxima ou após término do componente progestativo não necessitam de avaliação. O mesmo se aplica às mulheres sob TH contínua que apresentam hemorragia não abundante nos primeiros 6 meses de utilização (Fritz MA, 2011; M. G. Munro, 2014b). Nos restantes casos deve ser realizada investigação adicional, devendo a avaliação ecográfica nas mulheres sob terapêutica sequencial ser realizada 5-10 dias após o término do componente progestativo (Leone, Timmerman, Bourne, Valentin, Epstein, Goldstein, Marret, Parsons, Gull, Istre, Sepulveda, Ferrazzi, & Van den Bosch, 2010).

A investigação deve ser sobreponível à preconizada previamente para as mulheres pós-menopausa não utilizadoras de TH. Embora se admita que o limiar ecográfico possa ser superior na TH sequencial ao definido para as mulheres que não utilizam TH, não existe evidência que suporte essa noção. O limar de 4mm definido para a pós-menopausa, associa-se a sensibilidade sobreponível, mas menor especificidade (Fritz MA, 2011; Granberg, Ylöstalo, Wikland, & Karlsson, 1997; P. P. Smith, Connor, Gupta, & Clark, 2018). Não existe razão para descontinuar a TH antes da investigação clínica da hemorragia (M. G. Munro, 2014b).

Mulheres sob tamoxifeno

As mulheres com hemorragia pós-menopausa sob tamoxifeno devem ser avaliadas com biópsia endometrial. Tendo em conta as alterações endometriais induzidas pelo tamoxifeno, é comum a existência de espessamento endometrial, muitas vezes com alterações quísticas subendometriais difusas, que nem sempre traduzem presença de hiperplasia ou neoplasia (Polin & Ascher, 2008). Por este motivo, a ecografia para avaliação da espessura endometrial não é útil em mulheres sob tamoxifeno com hemorragia uterina anómala. Recomenda-se a avaliação da cavidade por histeroscopia (Abdaal et al., 2018). Existe evidência de que a histerossonografia nestas doentes é superior à biopsia endometrial não dirigida mas é inferior à histeroscopia na deteção de lesões focais (Garuti et al., 2002; Hann et al., 2003).

As doentes sob tamoxifeno com hemorragia uterina persistente mas sem evidência de lesões focais, com avaliação adequada tanto da cavidade endometrial como do canal cervical

com imagem e biopsia endometrial negativa, devem ser avaliadas com biopsia endometrial anual (M. G. Munro, 2014b).

Hemorragia recorrente

Não há evidência suficiente para recomendar uma estratégia específica para nova investigação de mulheres com hemorragia recorrente na presença de ecografia transvaginal normal e biopsia endometrial satisfatória e negativa. No entanto, considerando a taxa de falsos negativos, deverá ser ponderada a repetição da ecografia e da biopsia endometrial ou investigação adicional com histerossonografia ou histeroscopia (M. G. Munro, 2014b; Ronghe & Gaudoin, 2010).

Tratamento

A opção por uma terapêutica médica ou cirúrgica deverá ter em conta a etiologia da hemorragia uterina da pós-menopausa e o risco de malignidade.

Hiperplasia endometrial sem atipia

O risco de progressão em 20 anos da hiperplasia endometrial sem atipia para cancro do endométrio é inferior a 5% (Lacey et al., 2010) e na maioria dos casos há regressão espontânea durante a vigilância destas doentes (Terakawa et al., 1997). Na presença de fatores de risco identificados, as doentes devem ser aconselhadas a adotar estilos de vida saudáveis.

Embora, quando são identificados fatores de risco reversíveis, uma atitude expectante seja aceitável (Terakawa et al., 1997), o tratamento com progestativos apresenta maiores taxas de regressão ao modificar os efeitos proliferativos dos estrogénios no endométrio, diminuindo o risco de progressão para cancro e a necessidade de histerectomia. Por outro lado, o tratamento médico está indicado nas doentes com hiperplasia endometrial sem atipia sintomáticas ou em que a regressão da hiperplasia não ocorra (Gallos, Krishan, Shehmar, Ganesan, & Gupta, 2013c).

O DLIU é considerado o tratamento médico de primeira linha por estar associado a uma maior taxa de regressão e a menos efeitos secundários (Abu Hashim, Ghayaty, & El Rakhawy, 2015). O tratamento com progestativos contínuos – medroxiprogesterona 10 a 20mg/dia ou noretisterona 10 a 15mg/dia - deve ficar reservado para mulheres que recusem o DLIU (Gallos, Krishan, Shehmar, Ganesan, & Gupta, 2013a) (Abdelaziz et al., 2013). O tratamento com outros progestativos sintéticos ou progesterona natural, podendo ser uma opção, não tem estudos que suportem a sua utilização.

A duração do tratamento deve ser no mínimo de 6 meses para se conseguir regressão histológica. Na ausência de efeitos secundários o DLIU pode permanecer até 5 anos. Estão ainda a decorrer estudos relativamente ao tratamento com progestativos orais, por um período superior a 6 meses (Gallos, Krishan, Shehmar, Ganesan, & Gupta, 2013b; Scarselli et al., 2011).

A vigilância endometrial deve ser individualizada e ter em conta os fatores de risco presentes e eventuais alterações da situação clínica. Embora a periodicidade da vigilância adequada

não esteja definida, os estudos observacionais existentes suportam que deve ser realizada uma biópsia endometrial com intervalos mínimos de 6 meses e que depois de interrompido o tratamento a vigilância deve ser mantida durante pelo menos 2 anos. Nas mulheres com maior risco de recidiva, nomeadamente aquelas com IMC igual ou superior a 35 e as tratadas com progestativos orais, pode ser considerada uma vigilância a mais longo prazo (Gallos et al., 2013b; Scarselli et al., 2011).

A histerectomia não deve ser considerada tratamento de primeira linha uma vez que a remissão histológica e sintomática é conseguida com a terapêutica médica referida e sem a morbilidade associada à cirurgia. Esta técnica cirúrgica encontra-se, no entanto, indicada em determinadas situações, nomeadamente, progressão para hiperplasia com atipia durante a vigilância, ausência de regressão histológica após 12 meses de tratamento, recorrência da hiperplasia após tratamento com progestativo, HUA persistente, recusa em manter vigilância endometrial e/ou terapêutica médica ou mulheres não elegíveis para terapêutica hormonal (RCOG, 2016). Após 12 meses de tratamento com progestativo, se não há evidência de regressão da hiperplasia, deve ser oferecida histerectomia (Gallos et al., 2013c). Num estudo de coorte a taxa de cancro em doentes sem evidência de regressão foi de 23,1% (Gallos et al., 2013b). Nos doentes que recidivaram após resposta inicial ao progestativo, a taxa de carcinoma na peça de histerectomia foi de 11,7% (Gallos et al., 2013c).

A decisão da histerectomia deve considerar fatores de risco para cancro, coexistência de morbilidade médicas e a preferência da doente. Nas mulheres pós-menopáusicas, a anexectomia bilateral deve ser realizada juntamente com a histerectomia total. A histerectomia supracervical deve ser evitada de modo a garantir que não persiste nenhum tipo de lesão pré-neoplásica (American College of Obstetricians and Gynecologists, 2007).

A ablação endometrial não está recomendada por rotina para o tratamento da hiperplasia endometrial (RCOG, 2016). A ablação associou-se a maior taxa de regressão da hiperplasia sem atipia em comparação com os progestativos (Järvelä & Santala, 2005). No entanto não garante destruição endometrial completa e persistente, algumas técnicas não fornecem material histológico e a formação de aderências pode dificultar a vigilância futura (Edris et al., 2007).

Quando o diagnóstico de hiperplasia endometrial sem atipia se encontra confinado a um pólipo, após remoção do pólipo, o tratamento deve ser feito de acordo com a classificação histológica da hiperplasia endometrial (Kelly, Dobbs, & McCluggage, 2007; RCOG, 2016).

Situações particulares

Nas mulheres sob TH com hiperplasia endometrial, verificou-se que a suspensão da TH associada ao tratamento com progestativos orais apresentou regressão de 94% (Williams, Voigt, Fu, Schoenfeld, & Judd, 1994). Nas que optarem por manter TH, embora sejam necessários mais estudos, deve ser privilegiada a TH combinada contínua ou a colocação de um DLIU (Furness, Roberts, Marjoribanks, & Lethaby, 2012; Sturdee et al., 2000).

Na mulher que se encontre a fazer terapêutica adjuvante para o cancro da mama, o tamo-

xifeno, aumenta o risco de hiperplasia e de cancro do endométrio (Fisher et al., 2005). As doentes devem ser esclarecidas da necessidade de reportar hemorragia uterina. Perante o diagnóstico de hiperplasia, a necessidade de manter o tamoxifeno deve ser discutida com o oncologista e a abordagem deve ser de acordo com a alteração histológica. O DLIU é considerado protetor endometrial embora não exista evidência suficiente em relação à sua segurança (Shi et al., 2014; Wong, Chan, Yeo, Yu, & Tam, 2013).

Os inibidores da aromatase não parecem estar associadas ao risco de patologia endometrial nem de HUA (Gibson, Lawrence, Dawson, & Bliss, 2009).

Neoplasia intraepitelial endometrial (Hiperplasia endometrial atípica)

A hiperplasia com atipia tem indicação para histerectomia total dado o risco de malignidade e progressão para cancro. O risco cumulativo descrito para cancro do endométrio foi de 8% aos 4 anos, 12,4% aos 9 anos e 27,5% aos 19 anos (Lacey et al., 2010). Também foi descrito que o risco de carcinoma concomitante é de 43% (Trimble et al., 2006). Os resultados referentes ao tratamento médico com progestativo reportam-se a doentes na pré-menopausa, no entanto esta pode ser uma opção em doentes com risco cirúrgico e contraindicação operatória (Penner et al., 2012).

No mesmo tempo operatório da histerectomia deve ser realizada a anexectomia bilateral nas mulheres pós-menopausas. Estão desaconselhadas a morcelação uterina e a histerectomia supra-cervical (RCOG, 2016).

Nos casos de neoplasia intra-epitelial endometrial/hiperplasia endometrial com atipia, tem sido recomendado o estudo intra-operatório do útero. A linfadenectomia pélvica e lombo-aórtica não deve ser realizada por rotina porque é um procedimento cirúrgico com risco desnecessário para a maioria das mulheres tendo em conta que, apesar da possibilidade de ocorrência de cancro do endométrio concomitante, estes tumores são habitualmente diagnosticados em estádio inicial e com baixo risco de doença extra-uterina (Trimble et al., 2006).

O estudo anatomopatológico perioperatório por secção da peça congelada pode não ser um indicador real da patologia final, com discordância histológica em relação ao estudo definitivo variável. Num estudo a discordância reportada foi de 61% (Indermaur, Shoup, Tebes, & Lancaster, 2007) e noutros a concordância foi superior a 90% (Stephan et al., 2014). Assim sendo, pode ser uma opção diferir para após o resultado histológico definitivo, a decisão de proceder a linfadenectomia sistemática conforme recomendações de outros consensos.

A ablação endometrial não está recomendada dado que pode haver persistência de tecido endometrial e a formação de aderências pode limitar a vigilância (Edris et al., 2007; Vilos, 1999).

Pólipos endometriais

O tratamento de eleição para os pólipos endometriais é a sua remoção e a polipectomia por histeroscopia é considerado o *"gold standard"* (Cravello, Stolla, Bretelle, Roger, & Blanc, 2000; Jiménez-Lopez, Miguel, Tejerizo-Garcia, Muñoz-Gonzalez, & Lopez-Gonzalez, 2015). Este procedimento permite estudo anatomopatológico e exclusão de malignidade (Schwär-

zler et al., 1998). Nalguns casos os pólipos podem ser recorrentes, com taxas de 15%, mas podem ser superiores em doentes sob tamoxifeno, atingindo taxas próximas dos 30% (Biron-Shental, Tepper, Fishman, Shapira, & Cohen, 2003; Dreisler, Stampe Sorensen, Ibsen, & Lose, 2009; Preutthipan & Herabutya, 2005).

Atrofia endometrial

Nas situações de hemorragia por atrofia endometrial o tratamento é na maioria dos casos desnecessário.

Endometrite

A endometrite pode ser causa de hemorragia pós-menopausa, cuja causa é maioritariamente desconhecida e recomenda-se antibioterapia empírica com doxiciclina (Johnston-MacAnanny et al., 2010). Se uma infeção por *Chlamydia trachomatis* for a causa de endometrite crónica o tratamento de primeira linha é a azitromicina (Geisler, 2015). O *Mycobacterium tuberculosis* pode também ser causa de endometrite crónica e nestes casos o tratamento de primeira linha é semelhante à localização pulmonar (Sharma, 2015).

Alterações da coagulação/Iatrogenia

Algumas coagulopatias ou medicações podem ser causa de hemorragia uterina pós-menopausa. Nestes casos a doença sistémica deve ser otimizada e o fármaco responsável deve ser identificado.

Cancro do endométrio e outros tumores do útero e do ovário

O tratamento deve ser orientado de acordo com as recomendações nacionais (C. Ginecológico, 2016).

Recomendações	Qualidade da evidência	Recomendação
Espessura endometrial superior a 4mm numa mulher com hemorragia uterina deve desencadear avaliação complementar	Moderada	Forte
Na hemorragia recorrente com estudo inicial negativo, é necessária avaliação adicional	Moderada	Forte
As mulheres sob TH cíclica com hemorragia fora do período expectável necessitam de avaliação adequada	Moderada	Forte
Em mulheres sob tamoxifeno com hemorragia uterina deve ser obtido um diagnóstico histológico	Elevada	Forte
O tratamento médico com DLIU deve ser a opção de primeira linha nas doentes com hiperplasia endometrial sem atipia sintomáticas ou em que a regressão espontânea da hiperplasia não ocorra	Moderada	Forte
O tratamento da hiperplasia endometrial sem atipia com progestativos orais contínuos deve ficar reservado para mulheres em que o DLIU não seja adequado	Moderada	Forte
A duração do tratamento médico da hiperplasia endometrial sem atipia deve ser no mínimo de 6 meses	Elevada	Fraca
A histerectomia não deve ser considerada tratamento de primeira linha na hiperplasia sem atipia	Moderada	Forte
Na hiperplasia com atipia está indicada a histerectomia total com anexectomia bilateral	Elevada	Forte
A ablação endometrial não é recomendada por rotina para o tratamento da hiperplasia endometrial	Baixa	Forte

Referências

Abbott, J. A. (2017). Adenomyosis and Abnormal Uterine Bleeding (AUB-A)—Pathogenesis, diagnosis, and management. *Best Practice and Research: Clinical Obstetrics and Gynaecology*, 40, 68–81. https://doi.org/10.1016/j.bpobgyn.2016.09.006

Abdaal, A., Mushtaq, Y., Khasati, L., Moneim, J., Khan, F., Ahmed, H., & Bolton, H. (2018). Post-menopausal bleeding - Is transvaginal ultrasound a useful first-line investigation in tamoxifen users? *Post Reproductive Health*, 2053369118755190. https://doi.org/10.1177/2053369118755190

Abu Hashim, H., Ghayaty, E., & El Rakhawy, M. (2015). Levonorgestrel-releasing intrauterine system vs oral progestins for non--atypical endometrial hyperplasia: a systematic review and metaanalysis of randomized trials. *American Journal of Obstetrics and Gynecology*, *213*(4), 469–78. https://doi.org/10.1016/j.ajog.2015.03.037

Adams, T., & Denny, L. (2017). Abnormal vaginal bleeding in women with gynaecological malignancies. *Best Practice and Research:*

Clinical Obstetrics and Gynaecology, 40, 134–147. https://doi.org/10.1016/j.bpobgyn.2016.09.014

American College of Obstetricians and Gynecologists. (2007). ACOG Committee Opinion No. 388 November 2007: supracervical hysterectomy. *Obstetrics and Gynecology*, 110(5), 1215–7. https://doi.org/10.1097/01.AOG.0000291564.32956.de

American College of Obstetricians and Gynecologists. (2013). ACOG committee opinion no. 557: Management of acute abnormal uterine bleeding in nonpregnant reproductive-aged women. *Obstetrics and Gynecology*, 121(4), 891–6. https://doi.org/10.1097/01.AOG.0000428646.67925.9a

Ash, S. J., Farrell, S. A., & Flowerdew, G. (1996). Endometrial biopsy in DUB. *The Journal of Reproductive Medicine*, 41(12), 892–6. Retrieved from http://www.ncbi.nlm.nih.gov/pubmed/8979202

Attia, A. H., Youssef, D., Hassan, N., El-Meligui, M., Kamal, M., & Al-Inany, H. (2007). Subclinical hyperthyroidism as a potential factor for dysfunctional uterine bleeding. *Gynecological Endocrinology*, 23(2), 65–68. https://doi.org/10.1080/09513590601095061

Beaumont, H., Augood, C., Duckitt, K., & Lethaby, A. (2007). Danazol for heavy menstrual bleeding. *The Cochrane Database of Systematic Reviews*, (3), CD001017. https://doi.org/10.1002/14651858.CD001017.pub2

Berek, J. (2007). *Berek & Novak's Gynecology*. (Lippincott Williams & Wilkins, Ed.) (fourteenth). philadelphia.

Biron-Shental, T., Tepper, R., Fishman, A., Shapira, J., & Cohen, I. (2003). Recurrent endometrial polyps in postmenopausal breast cancer patients on tamoxifen. *Gynecologic Oncology, 90*(2), 382–6. Retrieved from http://www.ncbi.nlm.nih.gov/pubmed/12893204

Breijer, M. C., Peeters, J. A. H., Opmeer, B. C., Clark, T. J., Verheijen, R. H. M., Mol, B. W. J., & Timmermans, A. (2012). Capacity of endometrial thickness measurement to diagnose endometrial carcinoma in asymptomatic postmenopausal women: a systematic review and meta-analysis. *Ultrasound in Obstetrics & Gynecology: The Official Journal of the International Society of Ultrasound in Obstetrics and Gynecology, 40*(6), 621–9. https://doi.org/10.1002/uog.12306

C.Ginecológico. (2016). SPG - Cancro ginecológico.

Chakravarti, S., Collins, W. P., Forecast, J. D., Newton, J. R., Oram, D. H., & Studd, J. W. (1976). Hormonal profiles after the menopause. *British Medical Journal, 2*(6039), 784–7. Retrieved from http://www.ncbi.nlm.nih.gov/pubmed/974609

Chang, Y.-N., Zhang, Y., Wang, Y.-J., Wang, L.-P., & Duan, H. (2011). Effect of hysteroscopy on the peritoneal dissemination of endometrial cancer cells: a meta-analysis. *Fertility and Sterility, 96*(4), 957–61. https://doi.org/10.1016/j.fertnstert.2011.07.1146

Clark, T. J., & Stevenson, H. (2017). Endometrial Polyps and Abnormal Uterine Bleeding (AUB-P): What is the relationship, how are they diagnosed and how are they treated? *Best Practice and Research: Clinical Obstetrics and Gynaecology, 40*, 89–104. https://doi.org/10.1016/j.bpobgyn.2016.09.005

Committee on Practice Bulletins—Gynecology. (2012). Practice bulletin no. 128: diagnosis of abnormal uterine bleeding in reproductive-aged women. *Obstetrics and Gynecology*, 120(1), 197–206. https://doi.org/10.1097/AOG.0b013e318262e320

Committee on Practice Bulletins—Gynecology. (2013). Practice bulletin no. 136: management of abnormal uterine bleeding associated with ovulatory dysfunction. *Obstetrics & Gynecology, 136*(1), 176–185. https://doi.org/10.1097/01.AOG.0000431815.52679.bb

Cravello, L., Stolla, V., Bretelle, F., Roger, V., & Blanc, B. (2000). Hysteroscopic resection of endometrial polyps: a study of 195 cases. *European Journal of Obstetrics, Gynecology, and Reproductive Biology, 93*(2), 131–4. Retrieved from http://www.ncbi.nlm.nih.gov/pubmed/11074132

Debby, A., Malinger, G., Glezerman, M., & Golan, A. (2006). Intra-uterine fluid collection in postmenopuasal women with cervical stenosis. *Maturitas, 55*(4), 334–7. https://doi.org/10.1016/j.maturitas.2006.04.026

Dejouvencel, T., Doeuvre, L., Lacroix, R., Plawinski, L., Dignat-George, F., Lijnen, H. R., & Angles-Cano, E. (2010). Fibrinolytic cross--talk: a new mechanism for plasmin formation. *Blood, 115*(10), 2048–2056. https://doi.org/10.1182/blood-2009-06-228817

Doraiswami, S., Johnson, T., Rao, S., Rajkumar, A., Vijayaraghavan, J., & Panicker, V. K. (2011). Study of Endometrial Pathology in Abnormal Uterine Bleeding. *The Journal of Obstetrics and Gynecology of India*, 61(4), 426–430. https://doi.org/10.1007/s13224-011-0047-2

Dreisler, E., Stampe Sorensen, S., Ibsen, P. H., & Lose, G. (2009). Prevalence of endometrial polyps and abnormal uterine bleeding in a Danish population aged 20-74 years. *Ultrasound in Obstetrics & Gynecology : The Official Journal of the International Society of Ultrasound in Obstetrics and Gynecology*, *33*(1), 102–8. https://doi.org/10.1002/uog.6259

Duckitt, K. (2010). Managing perimenopausal menorrhagia. *Maturitas, 66*(3), 251–256. https://doi.org/10.1016/j.maturi-

tas.2010.03.013

Dueholm, M., & Hjorth, I. M. D. (2017). Structured imaging technique in the gynecologic office for the diagnosis of abnormal uterine bleeding. *Best Practice and Research: Clinical Obstetrics and Gynaecology, 40,* 23–43. https://doi.org/10.1016/j.bpobgyn.2016.09.010

Edelman, A., Micks, E., Gallo, M. F., Jensen, J. T., & Grimes, D. A. (2014). Continuous or extended cycle vs. cyclic use of combined hormonal contraceptives for contraception. *The Cochrane Database of Systematic Reviews*, (7), CD004695. https://doi.org/10.1002/14651858.CD004695.pub3

Edris, F., Vilos, G. A., AL-Mubarak, A., Ettler, H. C., Hollett-Caines, J., & Abu-Rafea, B. (2007). Resectoscopic surgery may be an alternative to hysterectomy in high-risk women with atypical endometrial hyperplasia. *Journal of Minimally Invasive Gynecology, 14*(1), 68–73. https://doi.org/10.1016/j.jmig.2006.08.007

Elfayomy, A. K., Habib, F. A., Elkablawy, M. A., & Alkabalawy, M. A. (2012). Role of hysteroscopy in the detection of endometrial pathologies in women presenting with postmenopausal bleeding and thickened endometrium. *Archives of Gynecology and Obstetrics, 285*(3), 839–43. https://doi.org/10.1007/s00404-011-2068-6

Elkholi, D. G. E., & Nagy, H. M. (2015). Unexplained postmenopausal uterine bleeding from atrophic endometrium: Histopathological and hormonal studies. *Middle East Fertility Society Journal, 20*(4), 262–270. https://doi.org/10.1016/j.mefs.2015.04.005

Emons, G., Beckmann, M. W., Schmidt, D., Mallmann, P., & Uterus commission of the Gynecological Oncology Working Group (AGO). (2015). New WHO Classification of Endometrial Hyperplasias. *Geburtshilfe Und Frauenheilkunde, 75*(2), 135–136. https://doi.org/10.1055/s-0034-1396256

Epstein, E., & Valentin, L. (2006). Gray-scale ultrasound morphology in the presence or absence of intrauterine fluid and vascularity as assessed by color Doppler for discrimination between benign and malignant endometrium in women with postmenopausal bleeding. *Ultrasound in Obstetrics & Gynecology : The Official Journal of the International Society of Ultrasound in Obstetrics and Gynecology, 28*(1), 89–95. https://doi.org/10.1002/uog.2782

Farquhar, C., & Brown, J. (2009). Oral contraceptive pill for heavy menstrual bleeding. *The Cochrane Database of Systematic Reviews*, (4), CD000154. https://doi.org/10.1002/14651858.CD000154.pub2

Farquhar, C. M., Lethaby, a., Sowter, M., Verry, J., & Baranyai, J. (1999). An evaluation of risk factors for endometrial hyperplasia in premenopausal women with abnormal menstrual bleeding. *American Journal of Obstetrics and Gynecology, 181*(3), 525–529. https://doi.org/10.1016/S0002-9378(99)70487-4

Ferenczy, A. (2003). Pathophysiology of endometrial bleeding. *Maturitas, 45*(1), 1–14. https://doi.org/10.1016/S0378-5122(03)00068-9

Ferenczy, A., & Bergeon, C. (1991). Histology of the Human Endometrium: From Birth to Senescence. *Annals of the New York Academy of Sciences, 622*(1 The Primate E), 6–27. https://doi.org/10.1111/j.1749-6632.1991.tb37847.x

Fisher, B., Costantino, J. P., Wickerham, D. L., Cecchini, R. S., Cronin, W. M., Robidoux, A., . . . Wolmark, N. (2005). Tamoxifen for the prevention of breast cancer: current status of the National Surgical Adjuvant Breast and Bowel Project P-1 study. *Journal of the National Cancer Institute, 97*(22), 1652–62. https://doi.org/10.1093/jnci/dji372

Fritz MA, S. L. (2011). *Clinical gynecologic endocrinology and infertility.* (L. W. & Wilkins, Ed.) (eighth). philadelphia.

Furness, S., Roberts, H., Marjoribanks, J., & Lethaby, A. (2012). Hormone therapy in postmenopausal women and risk of endometrial hyperplasia. *Cochrane Database of Systematic Reviews,* (2), 2009–2011. https://doi.org/10.1002/14651858.CD000402.pub4

Gallos, I. D., Krishan, P., Shehmar, M., Ganesan, R., & Gupta, J. K. (2013a). LNG-IUS versus oral progestogen treatment for endometrial hyperplasia: A long-term comparative cohort study. Human Reproduction, 28(11), 2966–2971. https://doi.org/10.1093/humrep/det320

Gallos, I. D., Krishan, P., Shehmar, M., Ganesan, R., & Gupta, J. K. (2013b). LNG-IUS versus oral progestogen treatment for endometrial hyperplasia: a long-term comparative cohort study. *Human Reproduction* (Oxford, England), *28*(11), 2966–71. https://doi.org/10.1093/humrep/det320

Gallos, I. D., Krishan, P., Shehmar, M., Ganesan, R., & Gupta, J. K. (2013c). Relapse of endometrial hyperplasia after conservative treatment: a cohort study with long-term follow-up. *Human Reproduction (Oxford, England), 28*(5), 1231–6. https://doi.org/10.1093/humrep/det049

Garuti, G., Cellani, F., Grossi, F., Colonnelli, M., Centinaio, G., & Luerti, M. (2002). Saline infusion sonography and office hysteroscopy

to assess endometrial morbidity associated with tamoxifen intake. *Gynecologic Oncology, 86*(3), 323–9. Retrieved from http://www.ncbi.nlm.nih.gov/pubmed/12217755

Geisler, W. M. (2015). Diagnosis and Management of Uncomplicated Chlamydia trachomatis Infections in Adolescents and Adults: Summary of Evidence Reviewed for the 2015 Centers for Disease Control and Prevention Sexually Transmitted Diseases Treatment Guidelines. *Clinical Infectious Diseases : An Official Publication of the Infectious Diseases Society of America, 61* Suppl 8, S774-84. https://doi.org/10.1093/cid/civ694

Gibson, L., Lawrence, D., Dawson, C., & Bliss, J. (2009). Aromatase inhibitors for treatment of advanced breast cancer in postmenopausal women. *The Cochrane Database of Systematic Reviews*, (4), CD003370. https://doi.org/10.1002/14651858.CD003370.pub3

Giusa-Chiferi, M. G., Gonçalves, W. J., Baracat, E. C., de Albuquerque Neto, L. C., Bortoletto, C. C., & de Lima, G. R. (1996). Transvaginal ultrasound, uterine biopsy and hysteroscopy for postmenopausal bleeding. *International Journal of Gynaecology and Obstetrics: The Official Organ of the International Federation of Gynaecology and Obstetrics*, 55(1), 39–44. Retrieved from http://www.ncbi.nlm.nih.gov/pubmed/8910081

Goodman, A. (2018). Postmenopausal uterine bleeding. *UpToDate.*

Granberg, S., Ylöstalo, P., Wikland, M., & Karlsson, B. (1997). Endometrial sonographic and histologic findings in women with and without hormonal replacement therapy suffering from postmenopausal bleeding. *Maturitas, 27*(1), 35–40. Retrieved from http://www.ncbi.nlm.nih.gov/pubmed/9158075

Gull, B., Karlsson, B., Milsom, I., & Granberg, S. (2003). Can ultrasound replace dilation and curettage? A longitudinal evaluation of postmenopausal bleeding and transvaginal sonographic measurement of the endometrium as predictors of endometrial cancer. *American Journal of Obstetrics and Gynecology, 188*(2), 401–8. Retrieved from http://www.ncbi.nlm.nih.gov/pubmed/12592247

Hann, L. E., Kim, C. M., Gonen, M., Barakat, R., Choi, P. H., & Bach, A. M. (2003). Sonohysterography compared with endometrial biopsy for evaluation of the endometrium in tamoxifen-treated women. *Journal of Ultrasound in Medicine : Official Journal of the American Institute of Ultrasound in Medicine, 22*(11), 1173–9. Retrieved from http://www.ncbi.nlm.nih.gov/pubmed/14620887

Harlow, S. D., Gass, M., Hall, J. E., Lobo, R., Maki, P., Rebar, R. W., … de Villiers, T. J. (2012). Executive Summary of the Stages of Reproductive Aging Workshop + 10: Addressing the Unfinished Agenda of Staging Reproductive Aging. *The Journal of Clinical Endocrinology & Metabolism, 97*(4), 1159–1168. https://doi.org/10.1210/jc.2011-3362

Hickey, M., & Fraser, I. S. (2000). Clinical implications of disturbances of uterine vascular morphology and function. *Best Practice & Research Clinical Obstetrics & Gynaecology, 14*(6), 937–951. https://doi.org/10.1053/beog.2000.0136

Indermaur, M. D., Shoup, B., Tebes, S., & Lancaster, J. M. (2007). The accuracy of frozen pathology at time of hysterectomy in patients with complex atypical hyperplasia on preoperative biopsy. *American Journal of Obstetrics and Gynecology, 196*(5), e40-2. https://doi.org/10.1016/j.ajog.2006.10.886

Järvelä, I. Y., & Santala, M. (2005). Treatment of non-atypic endometrial hyperplasia using thermal balloon endometrial ablation therapy. *Gynecologic and Obstetric Investigation, 59*(4), 202–6. https://doi.org/10.1159/000084142

Jiménez-Lopez, J. S., Miguel, A. G. S., Tejerizo-Garcia, A., Muñoz-Gonzalez, J. L., & Lopez-Gonzalez, G. (2015). Effectiveness of transcervical hysteroscopic endometrial resection based on the prevention of the recurrence of endometrial polyps in post-menopausal women. *BMC Women's Health, 15*(1), 1–6. https://doi.org/10.1186/s12905-015-0179-0

Johnston-MacAnanny, E. B., Hartnett, J., Engmann, L. L., Nulsen, J. C., Sanders, M. M., & Benadiva, C. A. (2010). Chronic endometritis is a frequent finding in women with recurrent implantation failure after in vitro fertilization. *Fertility and Sterility, 93*(2), 437–41. https://doi.org/10.1016/j.fertnstert.2008.12.131

Karlsson, B., Granberg, S., Wikland, M., Ylöstalo, P., Torvid, K., Marsal, K., & Valentin, L. (1995). Transvaginal ultrasonography of the endometrium in women with postmenopausal bleeding--a Nordic multicenter study. *American Journal of Obstetrics and Gynecology, 172*(5), 1488–94. Retrieved from http://www.ncbi.nlm.nih.gov/pubmed/7755059

Kelly, P., Dobbs, S. P., & McCluggage, W. G. (2007). Endometrial hyperplasia involving endometrial polyps: report of a series and discussion of the significance in an endometrial biopsy specimen. *BJOG : An International Journal of Obstetrics and Gynaecology, 114*(8), 944–50. https://doi.org/10.1111/j.1471-0528.2007.01391.x

Krassas, G. E. (2000). Thyroid disease and female reproduction. *Fertility and Sterility, 74*(6), 1063–1070. https://doi.org/10.1016/S0015-0282(00)01589-2

Krebs, E. E., Ensrud, K. E., MacDonald, R., & Wilt, T. J. (2004). Phytoestrogens for treatment of menopausal symptoms: a systematic

review. *Obstetrics and Gynecology, 104*(4), 824–36. https://doi.org/10.1097/01.AOG.0000140688.71638.d3

Lacey, J. V, Sherman, M. E., Rush, B. B., Ronnett, B. M., Ioffe, O. B., Duggan, M. A., . . . Langholz, B. (2010). Absolute risk of endometrial carcinoma during 20-year follow-up among women with endometrial hyperplasia. *Journal of Clinical Oncology : Official Journal of the American Society of Clinical Oncology, 28*(5), 788–92. https://doi.org/10.1200/JCO.2009.24.1315

Lasmar, R. B., & Lasmar, B. P. (2017). The role of leiomyomas in the genesis of abnormal uterine bleeding (AUB). Best Practice and Research: *Clinical Obstetrics and Gynaecology, 40,* 82–88. https://doi.org/10.1016/j.bpobgyn.2016.09.008

Leone, F. P. G., Timmerman, D., Bourne, T., Valentin, L., Epstein, E., Goldstein, S. R., . . . Van den Bosch, T. (2010). Terms, definitions and measurements to describe the sonographic features of the endometrium and intrauterine lesions: a consensus opinion from the International Endometrial Tumor Analysis (IETA) group. *Ultrasound in Obstetrics & Gynecology : The Official Journal of the International Society of Ultrasound in Obstetrics and Gynecology, 35*(1), 103–12. https://doi.org/10.1002/uog.7487

Lethaby, A., Hussain, M., Rishworth, J. R., & Rees, M. C. (2015). Progesterone or progestogen-releasing intrauterine systems for heavy menstrual bleeding. *The Cochrane Database of Systematic Reviews,* (4), CD002126. https://doi.org/10.1002/14651858.CD002126.pub3

Lethaby, A., Irvine, G., & Cameron, I. (2008). Cyclical progestogens for heavy menstrual bleeding. *The Cochrane Database of Systematic Reviews*, (1), CD001016. https://doi.org/10.1002/14651858.CD001016.pub2

Lethaby, A., Penninx, J., Hickey, M., Garry, R., & Marjoribanks, J. (2013). Endometrial resection and ablation techniques for heavy menstrual bleeding. *Cochrane Database of Systematic Reviews,* (8). https://doi.org/10.1002/14651858.CD001501.pub4

Lethaby, A., Shepperd, S., Cooke, I., & Farquhar, C. (2000). Endometrial resection and ablation versus hysterectomy for heavy menstrual bleeding. *The Cochrane Database of Systematic Reviews,* (2), CD000329. https://doi.org/10.1002/14651858.CD000329

Levy-Zauberman, Y., Pourcelot, A. G., Capmas, P., & Fernandez, H. (2017). Update on the management of abnormal uterine bleeding. *Journal of Gynecology Obstetrics and Human Reproduction*, 46(8), 613–622. https://doi.org/10.1016/j.jogoh.2017.07.005

Lieng, M., Istre, O., & Qvigstad, E. (2010). Treatment of endometrial polyps: a systematic review. *Acta Obstetricia et Gynecologica Scandinavica*, 89(8), 992–1002. https://doi.org/10.3109/00016349.2010.493196

Marret, H., Fauconnier, A., Chabbert-Buffet, N., Cravello, L., Golfier, F., Gondry, J., . . . Fernandez, H. (2010). Clinical practice guidelines on menorrhagia: Management of abnormal uterine bleeding before menopause. *European Journal of Obstetrics Gynecology and Reproductive Biology*, 152(2), 133–137. https://doi.org/10.1016/j.ejogrb.2010.07.016

Matteson, K. A. (2017). Menstrual questionnaires for clinical and research use. *Best Practice and Research: Clinical Obstetrics and Gynaecology, 40*, 44–54. https://doi.org/10.1016/j.bpobgyn.2016.09.009

Miomas, S.-. (2014). SPG - Miomas Uterinos.

Munro, M. G. (2012). Classification of menstrual bleeding disorders. *Reviews in Endocrine and Metabolic Disorders*, 13(4), 225–234. https://doi.org/10.1007/s11154-012-9220-x

Munro, M. G. (2014). Investigation of women with postmenopausal uterine bleeding: clinical practice recommendations. *The Permanente Journal, 18*(1), 55–70. https://doi.org/10.7812/TPP/13-072

National Institute for Health and Clinical Excellence. (2007). Heavy menstrual bleeding. *National Clinical Guideline 44.* https://doi.org/10.3399/bjgp08X277258

Neves, J. (2012). *Medicina da mulher na pós-menopausa*. (Lidel, Ed.).

NICE. (2017). Heavy menstrual bleeding o vy menstrual bleeding ov verview erview, (June). Retrieved from http://pathways.nice.org.uk/pathways/heavy-menstrual-bleeding

Nicula, R., & Costin, N. (2015). Management of endometrial modifications in perimenopausal women. *Clujul Medical, 88*(2), 101. https://doi.org/10.15386/cjmed-421

Nieuwenhuis, L. L., de Vaate, M. A. J. B., Hehenkamp, W. J. K., Heymans, M. W., van Baal, M. W. M., Brölmann, H. A. M., & Huirne, J. A. F. (2014). Diagnostic and clinical value of 3D gel installation sonohysterography in addition to 2D gel installation sonohysterography in the assessment of intrauterine abnormalities. *European Journal of Obstetrics, Gynecology, and Reproductive Biology*, 175, 67–74. https://doi.org/10.1016/j.ejogrb.2014.01.015

Noci, I., Borri, P., Scarselli, G., Chieffi, O., Bucciantini, S., Biagiotti, R., . . . Taddei, G. (1996). Uterus and endometrium: Morphological and functional aspects of the endometrium of asymptomatic post-menopausal women: does the endometrium really age? *Human Reproduction, 11*(10), 2246–2250. https://doi.org/10.1093/oxfordjournals.humrep.a019084

Pennant, M. E., Mehta, R., Moody, P., Hackett, G., Prentice, A., Sharp, S. J., & Lakshman, R. (2017). Premenopausal abnormal uterine bleeding and risk of endometrial cancer. *BJOG: An International Journal of Obstetrics and Gynaecology, 124*(3), 404–411. https://doi.org/10.1111/1471-0528.14385

Penner, K. R., Dorigo, O., Aoyama, C., Ostrzega, N., Balzer, B. L., Rao, J., . . . Holschneider, C. H. (2012). Predictors of resolution of complex atypical hyperplasia or grade 1 endometrial adenocarcinoma in premenopausal women treated with progestin therapy. *Gynecologic Oncology, 124*(3), 542–548. https://doi.org/10.1016/j.ygyno.2011.11.004

Polin, S. A., & Ascher, S. M. (2008). The effect of tamoxifen on the genital tract. *Cancer Imaging : The Official Publication of the International Cancer Imaging Society*, 8, 135–45. https://doi.org/10.1102/1470-7330.2008.0020

Polyzos, N. P., Mauri, D., Tsioras, S., Messini, C. I., Valachis, A., & Messinis, I. E. (2010). Intraperitoneal dissemination of endometrial cancer cells after hysteroscopy: a systematic review and meta-analysis. *International Journal of Gynecological Cancer : Official Journal of the International Gynecological Cancer Society, 20*(2), 261–7. Retrieved from http://www.ncbi.nlm.nih.gov/pubmed/20169669

Prendergast, E., Misch, E., Chou, Y., Roston, A., & Patel, A. (2014). Insufficient endometrial biopsy results in women with abnormal uterine bleeding. *Obstetrics and Gynecology, 123 Suppl*, 1S–198S. Retrieved from http://www.ncbi.nlm.nih.gov/pubmed/25756102

Preutthipan, S., & Herabutya, Y. (2005). Hysteroscopic polypectomy in 240 premenopausal and postmenopausal women. *Fertility and Sterility, 83*(3), 705–9. https://doi.org/10.1016/j.fertnstert.2004.08.031

Probst-Hensch, N. (1999). Aromatase and breast cancer susceptibility. *Endocrine Related Cancer, 6*(2), 165–173. https://doi.org/10.1677/erc.0.0060165

RCOG. (2016). Optimal management of endometrial hyperplasia. *Green-Top Guideline No. 67 RCOG/BSGE, 67*. https://doi.org/10.1053/beog.2000.0184

Reed, S. D., Newton, K. M., Clinton, W. L., Epplein, M., Garcia, R., Allison, K., . . . Weiss, N. S. (2009). Incidence of endometrial hyperplasia. *American Journal of Obstetrics and Gynecology, 200*(6), 678.e1-678.e6. https://doi.org/10.1016/j.ajog.2009.02.032

Rezk, M., Masood, A., & Dawood, R. (2015). Perimenopausal bleeding: Patterns, pathology, response to progestins and clinical outcome. *Journal of Obstetrics and Gynaecology, 35*(5), 517–521. https://doi.org/10.3109/01443615.2014.977781

Ronghe, R., & Gaudoin, M. (2010). Women with recurrent postmenopausal bleeding should be re-investigated but are not more likely to have endometrial cancer. *Menopause International, 16*(1), 9–11. https://doi.org/10.1258/mi.2010.010008

Rossi, A., Forzano, L., Romanello, I., Fachechi, G., & Marchesoni, D. (2012). Assessment of endometrial volume and vascularization using transvaginal 3D power Doppler angiography in women with postmenopausal bleeding. *International Journal of Gynaecology and Obstetrics: The Official Organ of the International Federation of Gynaecology and Obstetrics, 119*(1), 14–7. https://doi.org/10.1016/j.ijgo.2012.05.023

Scarselli, G., Bargelli, G., Taddei, G. L., Marchionni, M., Peruzzi, E., Pieralli, A., . . . Fambrini, M. (2011). Levonorgestrel-releasing intrauterine system (LNG-IUS) as an effective treatment option for endometrial hyperplasia: A 15-year follow-up study. *Fertility and Sterility, 95*(1), 420–422. https://doi.org/10.1016/j.fertnstert.2010.07.1044

Schmidt, T., Nawroth, F., Breidenbach, M., Hoopmann, M., Mallmann, P., & Valter, M. M. (2005). Differential indication for histological evaluation of endometrial fluid in postmenopause. *Maturitas, 50*(3), 177–81. https://doi.org/10.1016/j.maturitas.2004.05.016

Schwärzler, P., Concin, H., Bösch, H., Berlinger, A., Wohlgenannt, K., Collins, W. P., & Bourne, T. H. (1998). An evaluation of sonohysterography and diagnostic hysteroscopy for the assessment of intrauterine pathology. *Ultrasound in Obstetrics & Gynecology : The Official Journal of the International Society of Ultrasound in Obstetrics and Gynecology, 11*(5), 337–42. https://doi.org/10.1046/j.1469-0705.1998.11050337.x

Sharma, J. B. (2015). Current Diagnosis and Management of Female Genital Tuberculosis. *Journal of Obstetrics and Gynaecology of India, 65*(6), 362–71. https://doi.org/10.1007/s13224-015-0780-z

Shi, Q., Li, J., Li, M., Wu, J., Yao, Q., & Xing, A. (2014). The role of levonorgestrel-releasing intrauterine system for endometrial protection in women with breast cancer taking tamoxifen. *European Journal of Gynaecological Oncology, 35*(5), 492–8. Retrieved from http://www.ncbi.nlm.nih.gov/pubmed/25423691

Singh, S., Best, C., Dunn, S., Leyland, N., Wolfman, W. L., Clinical Practice – Gynaecology Committee, . . . Society of Obstetricians and Gynaecologists of Canada. (2013). Abnormal uterine bleeding in pre-menopausal women. *Journal of Obstetrics and Gynaecology Canada : JOGC = Journal D'obstétrique et Gynécologie Du Canada : JOGC, 35*(5), 473–9. https://doi.org/10.1016/j.ogc.2014.09.006

Sivridis, E. (2004). Proliferative activity in postmenopausal endometrium: the lurking potential for giving rise to an endometrial

adenocarcinoma. *Journal of Clinical Pathology, 57*(8), 840–844. https://doi.org/10.1136/jcp.2003.014399

Smith, P. P., Connor, S. O., Gupta, J., & Clark, T. J. (2018). Recurrent Postmenopausal Bleeding : a Prospective Cohort Study. *The Journal of Minimally Invasive Gynecology, 21*(5), 799–803. https://doi.org/10.1016/j.jmig.2014.03.007

Stephan, J.-M., Hansen, J., Samuelson, M., McDonald, M., Chin, Y., Bender, D., … Goodheart, M. J. (2014). Intra-operative frozen section results reliably predict final pathology in endometrial cancer. *Gynecologic Oncology, 133*(3), 499–505. https://doi.org/10.1016/j.ygyno.2014.03.569

Sturdee, D. W., Ulrich, L. G., Barlow, D. H., Wells, M., Campbell, M. J., Vessey, M. P., … Bragg, A. J. (2000). The endometrial response to sequential and continuous combined oestrogen-progestogen replacement therapy. *British Journal of Obstetrics and Gynaecology, 107*(11), 1392–1400. https://doi.org/10.1111/j.1471-0528.2000.tb11654.x

Takacs, P., De Santis, T., Nicholas, M. C., Verma, U., Strassberg, R., & Duthely, L. (2005). Echogenic endometrial fluid collection in postmenopausal women is a significant risk factor for disease. *Journal of Ultrasound in Medicine : Official Journal of the American Institute of Ultrasound in Medicine, 24*(11), 1477–81. Retrieved from http://www.ncbi.nlm.nih.gov/pubmed/16239648

Terakawa, N., Kigawa, J., Taketani, Y., Yoshikawa, H., Yajima, A., Noda, K., … Furusato, M. (1997). The behavior of endometrial hyperplasia: a prospective study. Endometrial Hyperplasia Study Group. *The Journal of Obstetrics and Gynaecology Research, 23*(3), 223–30. Retrieved from http://www.ncbi.nlm.nih.gov/pubmed/9255033

Thomas, E. J. (1996). Add-back therapy for long-term use in dysfunctional uterine bleeding and uterine fibroids. *British Journal of Obstetrics and Gynaecology, 103 Suppl*, 18–21. Retrieved from http://www.ncbi.nlm.nih.gov/pubmed/8916983

Timmermans, A., Opmeer, B. C., Khan, K. S., Bachmann, L. M., Epstein, E., Clark, T. J., … Mol, B. W. J. (2010). Endometrial Thickness Measurement for Detecting Endometrial Cancer in Women With Postmenopausal Bleeding. *Obstetrics & Gynecology, 116*(1), 160–167. https://doi.org/10.1097/AOG.0b013e3181e3e7e8

Trimble, C. L., Kauderer, J., Zaino, R., Silverberg, S., Lim, P. C., Burke, J. J., … Curtin, J. (2006). Concurrent endometrial carcinoma in women with a biopsy diagnosis of atypical endometrial hyperplasia: a Gynecologic Oncology Group study. *Cancer, 106*(4), 812–9. https://doi.org/10.1002/cncr.21650

Unfer, V., Casini, M. L., Costabile, L., Mignosa, M., Gerli, S., & Di Renzo, G. C. (2004). Endometrial effects of long-term treatment with phytoestrogens: a randomized, double-blind, placebo-controlled study. *Fertility and Sterility, 82*(1), 145–8, quiz 265. https://doi.org/10.1016/j.fertnstert.2003.11.041

Van den Bosch, T., Ameye, L., Van Schoubroeck, D., Bourne, T., & Timmerman, D. (2015). Intra-cavitary uterine pathology in women with abnormal uterine bleeding: a prospective study of 1220 women. *Facts, Views & Vision in ObGyn, 7*(1), 17–24. Retrieved from http://www.pubmedcentral.nih.gov/articlerender.fcgi?artid=4402439&tool=pmcentrez&rendertype=abstract

van Doorn, H. C., Opmeer, B. C., Burger, C. W., Duk, M. J., Kooi, G. S., Mol, B. W. J., & Dutch Study in Postmenopausal Bleeding (DUPOMEB). (2007). Inadequate office endometrial sample requires further evaluation in women with postmenopausal bleeding and abnormal ultrasound results. *International Journal of Gynaecology and Obstetrics: The Official Organ of the International Federation of Gynaecology and Obstetrics, 99*(2), 100–4. https://doi.org/10.1016/j.ijgo.2007.05.040

van Hunsel, F. P. A. M., & Kampschöer, P. H. N. M. (2012). [Postmenopausal bleeding and dietary supplements: a possible causal relationship with hop- and soy-containing preparations]. *Nederlands Tijdschrift Voor Geneeskunde, 156*(41), A5095. Retrieved from http://www.ncbi.nlm.nih.gov/pubmed/23062258

Vilos, G. A. (1999). Intrauterine surgery using a new coaxial bipolar electrode in normal saline solution (Versapoint): a pilot study. *Fertility and Sterility, 72*(4), 740–3. Retrieved from http://www.ncbi.nlm.nih.gov/pubmed/10521122

Wang, J., Wieslander, C., Hansen, G., Cass, I., Vasilev, S., & Holschneider, C. H. (2006). Thin endometrial echo complex on ultrasound does not reliably exclude type 2 endometrial cancers. *Gynecologic Oncology, 101*(1), 120–5. https://doi.org/10.1016/j.ygyno.2005.09.042

Werbrouck, E., Veldman, J., Luts, J., Van Huffel, S., Van Schoubroeck, D., Timmerman, D., & Van den Bosch, T. (2011). Detection of endometrial pathology using saline infusion sonography versus gel instillation sonography: a prospective cohort study. *Fertility and Sterility, 95*(1), 285–8. https://doi.org/10.1016/j.fertnstert.2010.04.074

Williams, D. B., Voigt, B. J., Fu, Y. S., Schoenfeld, M. J., & Judd, H. L. (1994). Assessment of less than monthly progestin therapy in postmenopausal women given estrogen replacement. *Obstetrics and Gynecology, 84*(5), 787–93. Retrieved from http://www.ncbi.nlm.nih.gov/pubmed/7936513

Wong, A. W. Y., Chan, S. S. C., Yeo, W., Yu, M.-Y., & Tam, W.-H. (2013). Prophylactic use of levonorgestrel-releasing intrauterine system in women with breast cancer treated with tamoxifen: a randomized controlled trial. *Obstetrics and Gynecology*, *121*(5), 943–50. https://doi.org/10.1097/AOG.0b013e31828bf80c

Capítulo 5

Tratamento da anemia ferropénica

Fernanda Águas
Elsa Nunes
Eunice Capela
Fátima Faustino
José Reis
Margarida Martinho
Maria Geraldina Castro
Maria João Carvalho
Nuno Nogueira Martins

Patrocínio Científico do *Anemia Working Group*

Definição, prevalência e fisiopatologia

A Organização Mundial de Saúde define anemia na mulher não grávida como um valor de hemoglobina inferior a 12g/dl, sendo que esta anemia é considerada ligeira quando os valores de hemoglobina variam entre 11 e 11,9 g/dl, moderada entre 8 e 10,9 g/dl e grave inferior a 8 g/dl (WHO, 2011).

A anemia ferropénica é a forma mais comum de anemia e a sua prevalência é de 50 a 80% em países com carências nutricionais e pode atingir os 20% nos países desenvolvidos.

O ferro é um micronutriente essencial em numerosas funções biológicas, incluindo o transporte de oxigénio, respiração celular e mitocondrial, reações de transferência de eletrões, regulação de genes, crescimento e diferenciação celulares (Bruinvels, Burden, Brown, Richards, & Pedlar, 2016; Percy, Mansour, & Fraser, 2017). O compromisso das reservas de ferro limita a produção de hemoglobina e dá origem a alterações adaptativas no organismo, com repercussões negativas na saúde e qualidade de vida da mulher, bem como nas suas capacidades sociais (Percy et al., 2017).

Anemia ferropénica na mulher com HUA

A mulher em idade reprodutiva, com ciclos menstruais regulares e hemorragias uterinas mensais, está particularmente exposta a situações de ferropenia e de anemia.

Se a perda de sangue menstrual for de 61 a 80 ml por ciclo, calcula-se que a frequência de anemia seja de 10,3%, porém, este valor pode chegar aos 50% se a perda menstrual se situar entre 151 a 240 ml (Breymann & Auerbach, 2017). Por vezes, é a deteção de uma anemia ferropénica num estudo analítico de base, que leva à *posteriori* a uma investigação de patologia ginecológica na mulher.

A HUA, abordada nos seus variados aspetos em capítulos anteriores, é responsável por cerca de 20 a 40 % (Percy et al., 2017; Short & Domagalski, 2013) dos casos de anemia por carência de ferro na mulher. Nalguns estudos foi quantificada em 640 ml, a perda de sangue média, por ciclo menstrual, em mulheres com HUA.

A etiologia da HUA deve ser investigada e orientada de acordo com a classificação da FIGO segundo o sistema PALM-COEIN (Munro, Critchley, Broder, & Fraser, 2011). Sabe-se que os miomas uterinos e outras patologias ginecológicas são, respetivamente, a 13ª e a 26ª causas mais frequentes de anemia no mundo (Percy et al., 2017). O tratamento específico deve ser instituído de acordo com a patologia diagnosticada, contudo há que não descurar o tratamento da anemia ferropénica, invariavelmente associado a estas situações.

Diagnóstico de anemia ferropénica

A anemia ferropénica encontra-se incluída no grupo das anemias microcíticas, com um volume globular médio inferior a 80fL e hipocrómicas, com uma hemoglobina corpuscular média inferior a 27pg, sendo possível o diagnóstico diferencial com outras causas de anemia microcítica através do estudo da cinética do ferro, esquematizado na Tabela 1.

TABELA 1

Parâmetros de avaliação da cinética do ferro e diagnóstico diferencial de anemias

	Anemia ferropénica	Talassemia minor	Anemia das doenças crónicas	Anemia sideroblástica
Ferritina	↓	↑ / N	↑ / N	↑
Ferro sérico	↓ / N	↑ / N	↓	↑
Capacidade de ligação ao ferro	↑	N	↓	↓ / N
Saturação da transferrina	↓	↑ / N	↓	↑
Ferro da medula óssea (Pearls)	Sem ferro corável	↑ / N	↑ / N	↑
Outros		Hb A2↑		Sideroblastos na medula óssea↑

Se for seguida a orientação do *National Institute for Care Excellence* (NICE, 2017) que, no estudo analítico de mulheres com HUA, recomenda apenas a realização do hemograma completo, podem não ser diagnosticados e nem tratados muitos casos de sideropenia.

A determinação do nível de ferritina sérica é, pois, um parâmetro essencial e é, por si só, suficiente para o diagnóstico de sideropenia, devendo ser efetuada antes de iniciar um tratamento com ferro (Percy et al., 2017).

A associação de uma anemia hipocrómica e microcítica, com valores de ferritina inferiores a 30 ug/L, confirma o diagnóstico de anemia ferropénica (Cançado & Chiattone, 2010). Um valor de ferritina < 15 ug/L é compatível com a depleção dos depósitos de ferro, valores superiores a 50 ug/L são considerados normais, exceto se concomitantemente existir uma infeção ou um processo inflamatório ativo.

Há que considerar que a ferritina é um marcador de fase aguda de estados inflamatórios, pelo que nesses casos, pode ocorrer um valor falsamente normal ou até elevado de ferritina e mascarar um défice de ferro (Breymann & Auerbach, 2017). A determinação da PCR pode ser útil no diagnóstico diferencial desses casos.

A saturação de transferrina (ST) é uma medida do ferro funcional para a produção de glóbulos vermelhos e valores inferiores a 20%, são compatíveis com um estado de deficiência de ferro.

Tratamento da anemia ferropénica

Independentemente da sintomatologia, todas as doentes com anemia ferropénica devem ser tratadas uma vez que, com a progressão da anemia, existe o risco de isquémia e de lesões orgânicas (Stanley & Auerbach, 2018).

Aconselhamento nutricional

O aconselhamento nutricional faz parte das medidas gerais a adotar no tratamento de uma anemia ferropénica. O aporte diário de ferro recomendado para a mulher é de 18 mg/dia (Percy et al., 2017). Na dieta encontram-se duas formas de ferro, o ferro heme cuja fonte é de origem animal e o ferro não heme, cujas fontes são os cereais e os vegetais. O primeiro é duas a três vezes melhor absorvido no intestino do que o segundo (Toblli & Angerosa, 2014).

Alimentos ricos em ferro heme

- Carne e produtos à base de sangue
- Complexo ferro-porfirina, não sofre influência dos componentes dietéticos
- Taxa de absorção: 15 a 35%

Alimentos ricos em ferro não heme

- Presente nos alimentos de origem vegetal, ovos, alimentos fortificados
- Taxa de absorção: 2 a 20%
- Favorecem a absorção: vitamina C
- Diminuem a absorção: fitatos (aveia, trigo, lentilha), taninos (café, chá, chocolate), ovos, leite, anti-ácidos, inibidores bomba protões, tetraciclinas

Tratamento com ferro oral

O tratamento com ferro oral deve ser considerado a opção de primeira linha da anemia ferropénica por ser o tratamento mais simples, económico e seguro.

Nos casos de sideropenia, em que os valores de ferritina sejam < 50 ng/ml, há indicação para reposição das reservas de ferro através da administração por via oral.

O tratamento da anemia ferropénica em pré-cirurgia pode ser feito com suplementos de ferro oral desde que exista um controlo dos quadros hemorrágicos e a programação da cirurgia seja consentânea com uma recuperação mais lenta da hemoglobina. A administração de ferro oral em pós-operatório imediato foi associada a maior percentagem de efeitos adversos.

O ferro está disponível para administração oral sob a forma de sais de ferro (Fe II, bivalente), habitualmente em comprimidos ou de complexos de ferro (Fe III, trivalente), cuja apresentação mais frequente são as formas solúveis. A absorção do ferro administrado por esta via varia entre 1 e 8%, dependendo da composição. As formas gastro resistentes ou de libertação prolongada são ainda menos eficientes em termos de absorção porque o ferro é libertado tardiamente, em porções muito distais do intestino.

Sais de ferro

Os sais ferrosos são rapidamente absorvidos por via oral devendo ser ingeridos, de preferência, com o estômago vazio, uma hora antes das refeições, entre as refeições ou antes de dormir, horários de maior produção de suco gástrico.

- A dose diária de ferro elementar para um adulto deve ser de 100 a 200 mg, a dose habitualmente recomendada é de 120 mg/dia (DGS, 2015). O gluconato ferroso tem menor quantidade de ferro elementar por comprimido que o sulfato ferroso e é necessário maior

número de tomas diárias.

- Relacionam-se com uma elevada frequência de efeitos adversos, que pode chegar a 70% (Tolkien, Stecher, Mander, Pereira, & Powell, 2015), levando ao abandono do tratamento em 20% das doentes. A intolerância gastrointestinal pode traduzir-se por: náuseas, vómitos, epigastralgias, dispepsia, desconforto abdominal, diarreia ou obstipação.
- Estes efeitos secundários estão diretamente relacionados com a quantidade de ferro elementar ingerido pelo que a frequência e intensidade dos sintomas podem ser atenuadas pela redução da dose de cada fração ou pela ingestão dos compostos após a refeição; a diminuição da absorção (40%) é compensada pelo aumento da adesão à terapêutica.
- A toma em dias alternados foi recentemente estudada e revelou-se igualmente uma opção válida, aumentando os níveis de absorção pela redução dos picos de hepcidina e ao mesmo tempo reduzindo os efeitos secundários (Moretti et al., 2015).

Proteinossuccinilatos de ferro

- Formas solúveis com melhor tolerabilidade
- Contém 40 mg de ferro elementar por ampola
- Deve ser tomado em jejum
- As interações alimentares e medicamentosas semelhantes às dos sais de ferro

Complexo de carbohidratos de ferro

- Melhor tolerabilidade e menos efeitos gastrointestinais
- Forma solúvel — 100mg de ferro elementar por ampola
- Sem interações medicamentosas ou alimentares pelo que pode ser ingerido com alimentos
- Menor risco de stress oxidativo celular devido a um complexo de ferro mais estável
- Aporte celular controlado, com baixo risco de sobredosagem e de intoxicação pelo ferro

Interações

Na terapêutica com alguns compostos de ferro oral há que ter em consideração a ingestão de alimentos ou outras substâncias que interferem com a sua absorção, especificadas na tabela 2.

TABELA 2

Interações alimentares e medicamentosas do ferro oral

Ferro oral	
Diminuem a absorção	Leite, fitatos (aveia, germe de trigo, lentilha), tanino (chá, café, chocolate), polifenóis (espinafre, beringela, lentilha)
	Antiácidos, cálcio, magnésio, zinco, inibidores da bomba de protões, antagonistas dos recetores de histamina
Aumentam a absorção	Ácido ascórbico, refeições com saladas e citrinos
Interação com outros fármacos	Tetraciclina, bisfosfonatos, penicilamina, levodopa e quinolonas

Monitorização da terapêutica com ferro oral

A resposta à terapêutica com ferro oral deverá ser monitorizada tendo em atenção os seguintes parâmetros:

- Aumento de reticulócitos em 3-5 dias e até 8-10 dias de terapêutica;
- Aumento da hemoglobina 1-2 g/dl após 2-4 semanas;
- Desaparecimento da microcitose e hipocromia em 3-5 semanas;
- Após normalização da hemoglobina, manter terapêutica 4-6 meses até ferritina ≥ 50 ng/ml, para restabelecer reservas de ferro (Ferritina > 50 ng/ml, ST ≥ 30%).

Evidência

Uma meta-análise que comparou o uso de sulfato ferroso (em 238 doentes) e de ferripolimaltose (em 319 doentes) mostrou que os dois compostos apresentam eficácia semelhante em relação ao aumento da concentração da hemoglobina circulante. Verificou-se maior ocorrência de efeitos adversos no grupo do sulfato ferroso; o tratamento com a ferripolimaltose obteve melhores resultados na reposição das reservas de ferro (Tolbi & Brignoli, 2007).

Uma revisão que incluiu mais de 10 000 doentes a fazer tratamento com diferentes formulações de ferro oral encontrou efeitos gastrointestinais associados àquelas que continham sais de ferro. Os suplementos de ferro com revestimento entérico foram associados a menor incidência de efeitos adversos sistémicos (Cancelo-Hidalgo et al., 2013).

Dois RCTs avaliaram a absorção de sais de ferro em mulheres com idades entre 18 e 40 anos com sideropenia (ferritina ≤ 25 ng/mL) em função de diferentes esquemas de administração: dose única diária, dose diária repartida por duas tomas e toma em dias alternados. Este último esquema posológico resultou numa maior absorção de ferro (131 *vs* 175 mg) com redução das náuseas, sem significado estatístico (Moretti et al., 2015).

Uma metanálise que incluiu um total de 6831 participantes, concluiu que a suplementação com sulfato ferroso, aumentava de forma significativa os efeitos secundários gastrointestinais quando comparada com placebo (OR 2.32) e quando comparada com ferro via intravenosa (OR 3.05) (Tolkien et al., 2015).

Uma revisão da Cochrane de 2016 analisou o efeito da suplementação com ferro oral para melhorar a anemia, o *status* de ferro e suas repercussões na saúde, em mulheres em idade reprodutiva. Foram identificados 67 ensaios que incluíram 8506 mulheres. A forma de ferro mais utilizada foi o sulfato ferroso. Os autores concluíram que a suplementação diária de ferro reduz a anemia e a prevalência de deficiência de ferro, aumenta a hemoglobina, melhora a *performance* no exercício e reduz os sintomas de fadiga. Estes benefícios ocorrem a expensas de aumento dos efeitos gastrointestinais (Low, J, Styles, De-Regil, & Pasricha, 2016).

Tratamento com ferro parenteral

Ferro via endovenosa

A opção por ferro via endovenosa depende da gravidade da anemia e/ou da necessidade de recuperação hematológica rápida, como por exemplo nos períodos pré-operatório e pós-operatório.

A anemia pré-operatória aumenta a probabilidade de transfusão de componentes de sangue (24% vs 0,7%) (Morrison et al., 2008), parâmetro que, por si só, está associado a uma evolução pós-operatória desfavorável. Por outro lado, estas doentes têm maior risco de morbi/mortalidade e internamentos mais prolongados (Muñoz, Gómez-Ramírez, & Campos, 2014).

Os casos de HUA excessiva e mantida que ultrapassam as capacidades de correção da anemia através do ferro oral, são também uma indicação para a utilização de ferro endovenoso (Daniilidis, Panteleris, Vlachaki, Breymann, & Assimakopoulos, 2017; Stanley & Auerbach, 2018).

Esta via deve ainda ser utilizada sempre que se verifica intolerância ou ineficácia do ferro oral, em situações associadas a problemas de má-absorção e nos casos de falta de adesão ao tratamento. A resposta hematológica é célere, com uma reposição rápida e eficaz das reservas de ferro (Daniilidis et al., 2017; Figueiredo, Tomás, & Martins, 2017).

Existem vários preparados disponíveis para administração de ferro intravenoso sendo os mais utilizados o complexo de óxido de ferro sacarosado, a carboximaltose férrica e o ferro isomaltosido 1000.

O ferro dextrano de alto peso molecular tem vindo a ser abandonado uma vez que pode causar reações anafiláticas graves.

Os efeitos adversos podem surgir com todas as outras formulações intravenosas e foram descritos com maior frequência: náuseas, hipotensão, taquicardia, dor torácica, dispneia e edema das extremidades. Estas reações são consequência da sobressaturação da transferrina e por isso são mais raros nas mais recentes preparações. O extravasamento do produto deve ser evitado devido ao risco de descoloração da pele.

A administração de ferro intravenoso está contraindicada nos casos de infeção bacteriana ativa, aguda ou crónica e de hipersensibilidade ao medicamento.

A dose a administrar pode ser calculada pela fórmula de Ganzoni: défice total em ferro [mg] = peso corporal [kg] x (hemoglobina ideal – hemoglobina real [g/dl]) x 2,4 + ferro para reserva (acima de 35 kg de peso: ferro de reserva = 500 mg). Podem igualmente ser utilizadas fórmulas simplificadas devendo ser consultado o RCM de cada um dos produtos.

Todas as formulações de ferro endovenoso podem, potencialmente, originar reações anafiláticas pelo que a sua administração deve decorrer em local adequado, por profissionais de saúde com formação específica e com material adequado para reversão de uma eventual reção anafilática. A doente deve permanecer em observação nos 30 minutos seguintes à administração do fármaco (DGS, 2015).

Complexo hidróxido férrico com dextrano de baixo peso molecular

- 50 mg/dl de ferro – dose máxima aconselhada 500 mg.
- Administração intravenosa ou intramuscular, embora não seja a mais recomendada devido à dor no local da injeção e irregularidade na absorção.
- Requer uma administração lenta de 4 a 6 horas para doses cumulativas máximas de 20 mg/kg.
- Intervalos de administração: 2 a 3 vezes/semana.
- Níveis de imunogenicidade elevados e risco de reações adversas locais e sistémicas:
  Reações anafiláticas;
  Necrose muscular, flebite, dor local;
  Febre, urticária, coagulação intravascular disseminada;
  Recomendada dose-teste (1-2,5 ml intravenosa, lenta).

Complexo hidróxido férrico com sacarose

- 1 ampola – 100mg ferro/5ml.
- Na prática utilizar: 1 a 2 ampolas (100 a 200 mg de ferro) duas a três vezes/semana: dependendo do valor da hemoglobina.
- Seguro, mesmo em situações de hipersensibilidade ao ferro dextrano:
  Recomendada dose-teste (1-2,5ml intravenosa lenta).
  O conteúdo de cada ampola só pode ser diluído em 100 ml de uma solução de cloreto de sódio a 0,9%.
  A solução deve ser administrada com a seguinte velocidade: 100 ml em 15 minutos; 200 ml em 30 minutos; 300 ml em 1,5 horas; 400 ml em 2,5 horas; 500 ml em 3,5 horas.

Carboximaltose férrica

- É uma molécula estável com características semelhantes à ferritina que minimiza a libertação do ferro livre durante a sua administração (Tolbi & Brignoli, 2007).
- Cálculo da dose, sistematizado na Tabela 3:
  Até um máximo de 15 mg/kg peso;
  Não administrar mais do que 1000 mg de ferro por semana;
  Pode ser efetuado um cálculo simplificado da dose.

TABELA 3
Cálculo simplificado para administração de carboximaltose férrica

Hb (g/dl)	Peso corporal 35 a < 70 kg	Peso corporal ≥ 70 kg
< 10	1500 mg	2000 mg
≥ 10	1000 mg	1500 mg

- Administração IV direta:
  200 mg de ferro em injeção bólus.
  500 mg — 100 mg/minuto.
  1000 mg — 15 minutos.
- Administração em perfusão:
  500 mg diluído em 100 ml NaCl 0,9% — 6 minutos.
  1000 mg diluído em 250 ml NaCl 0,9% — 15 minutos.
- Seguro:
  Sem dextrano ou derivados (Tobli et al, 2014)
  Foram descritos casos de hipofosfatémia transitória, assintomática, que não requer monitorização.
  Permite a administração de doses mais elevadas em curtos períodos de tempo (Tobli et al, 2014).
  Eficácia comprovada na mulher com HUA e em situações de pré-cirurgia (Daniilidis et al., 2017; Van Wyck et al., 2009.

Ferro isomaltosido 1000

- 100 mg/ml de ferro.
- É composto por uma matriz de hidratos de carbono e resulta de uma modificação química e hidrólise de um dextrano.
- Administração intravenosa de 30 minutos para dose cumulativa máxima até 10 mg/kg e 60 minutos até 20 mg/kg.
- Não está limitado a uma dose-teto e pode ser administrado em dose única até 20mg/kg de peso corporal.
- Seguro:
  Não provoca hipofosfatémia;
  Permite tratamentos com dose única;
  Libertação lenta e controlada do ferro que acarreta um risco de toxicidade muito baixo;
  Possibilidade de reação "pseudoalérgica" que se manifesta com artralgias, mialgias e/ou; flushing e não deve ser confundida com reação de hipersensibilidade;
  Estudos em situações de patologia gastro-intestinal e má-absorção.

Evidência

Um RCT com 477 mulheres estudou a utilização de carboximaltose férrica em mulheres com anemia por HUA, em comparação com o sulfato ferroso, via oral, durante 6 semanas. Os autores concluíram que, nestas doentes, a administração de carboximaltose férrica foi mais eficaz que o ferro oral, corrigindo a anemia e repondo as reservas de ferro, com boa tolerância e efeito positivo na qualidade de vida (Van Wyck et al., 2009).

Um estudo aberto randomizado, com 338 doentes anémicos, com doença inflamatória intestinal evidenciou a eficácia da administração de altas doses de ferro isomaltosido no aumento da hemoglobina quando comparado com ferro oral. O perfil de segurança foi se-

melhante nos dois grupos (Reinisch et al., 2013).

Uma revisão sistemática concluiu que a utilização de ferro endovenoso é segura e não está associada a efeitos adversos graves. Comparativamente com o ferro oral, foram registados menos efeitos gastrointestinais (Avni et al., 2015).

Uma revisão sistemática de 2015 em que foram elegíveis 21 estudos RCTs concluíram que todas as preparações disponíveis de ferro intravenoso são seguras e eficazes mas a carboximaltose férrica consegue uma melhor e mais rápida correção da anemia (Rognoni, Venturini, Meregaglia, Marmifero, & Tarricone, 2016).

A eficácia e segurança da carboximaltose férrica em mulheres com HUA, foi comparada com o óxido de ferro sacarosado num RCT. Os níveis de hemoglobina foram significativamente mais elevados no grupo a quem foi administrada a carboximaltose férrica às 6 semanas pós-tratamento, porém às 12 semanas não se verificaram diferenças significativas entre os grupos. Os efeitos adversos foram semelhantes em ambos os grupos (Mahey et al., 2016).

Um ensaio randomizado incluiu 2016 doentes propostas para cirurgia eletiva e com anemia ferropénica que receberam cuidados pré-operatórios padrão ou associados a carboximaltose férrica. O nível de hemoglobina pré-cirurgia foi superior no grupo a quem foi administrado ferro intravenoso e a proporção de transfusões foi inferior neste mesmo grupo (Khalafallah et al., 2016).

Um estudo prospetivo que incluiu 150 mulheres com anemia a quem foi administrada uma dose única de 1000 mg de carboximatose férrica concluiu que esta formulação é eficaz e segura para tratar a anemia ferropénica (Mishra V., Dharaiya N., Aggarwal R., Choudhary S., 2015).

Um estudo observacional analisou a eficácia, duração da resposta e a segurança do ferro isomaltosido administrado em doentes com doenças gastrointestinais e perda crónica de sangue. Os autores concluíram que o medicamento se mostrou eficaz e seguro e que a administração de doses elevadas (< 1000 mg) reduziram a necessidade de múltiplas tomas (Frigstad et al., 2017).

Transfusão de concentrado de eritrócitos

A última opção para o tratamento da anemia por deficiência de ferro é a transfusão de concentrado de eritrócitos. A transfusão é um procedimento dispendioso e não isento de riscos. Os efeitos adversos incluem sobrecarga de fluidos, anafilaxia, reações alérgicas, lesão aguda pulmonar, reações hemolíticas, infeção e potencial para sensibilização de antigénios de eritrócitos por transfusões em mulheres em idade fértil (Percy et al., 2017).

As transfusões devem ser reservadas para situações de anemia severa, com hemoglobina inferior a 6-7 g/dl ou para os casos de doentes hemodinamicamente instáveis no decurso de hemorragia aguda (Goddard, James, McIntyre, & Scott, 2011).

Recomendações	Qualidade da evidência	Recomendação
Na mulher com HUA deve ser confirmada laboratorialmente a existência de anemia / deficiência de ferro, com hemograma e parâmetros metabólicos do ferro	Elevada	Forte
Nas situações em que se preconiza um tratamento cirúrgico para a HUA, o hemograma e se necessário, o metabolismo do ferro, devem fazer parte da avaliação pré-operatória, a realizar nas três a quatro semanas prévias.	Moderada	Forte
O aconselhamento nutricional faz parte das medidas a adotar no tratamento da anemia ferropénica	Elevada	Forte
A sideropenia deve ser corrigida mesmo na ausência de anemia	Elevada	Forte
Em situações de anemia/sideropenia, administração de ferro oral é o tratamento de primeira linha	Elevada	Forte
Nos casos de intolerância ou de ineficácia do ferro oral deve ser utilizado o ferro endovenoso	Elevada	Forte
Em pré-operatório de doentes com anemia deve ser considerada a administração de ferro intravenoso, começando 3-4 semanas antes do procedimento	Moderada	Forte
No pós-operatório imediato, em situações de anemia ferropénica, deve ser ponderada a administração de ferro intravenoso	Moderada	Forte
As transfusões de sangue devem ser reservadas para as situações de anemia grave ou associada a instabilidade cardiovascular	Moderada	Forte

Referências

Avni, T., Bieber, A., Grossman, A., Green, H., Leibovici, L., & Gafter-Gvili, A. (2015). The safety of intravenous iron preparations: systematic review and meta-analysis. *Mayo Clinic Proceedings, 90*(1), 12–23. https://doi.org/10.1016/j.mayocp.2014.10.007

Breymann, C., & Auerbach, M. (2017). Iron deficiency in gynecology and obstetrics: Clinical implications and management. *Hematology, 2017*(1), 152–159. https://doi.org/10.1182/asheducation-2017.1.152

Bruinvels, G., Burden, R., Brown, N., Richards, T., & Pedlar, C. (2016). The prevalence and impact of heavy menstrual bleeding (Menorrhagia) in elite and non-elite athletes. *PLoS ONE, 11*(2), 1–8. https://doi.org/10.1371/journal.pone.0149881

Cançado, R. D., & Chiattone, C. S. (2010). Anemia ferropênica no adulto: causas, diagnóstico e tratamento. *Revista Brasileira de Hematologia E Hemoterapia, 32*(3), 240–246. https://doi.org/10.1590/S1516-84842010005000075

Cancelo-Hidalgo, M. J., Castelo-Branco, C., Palacios, S., Haya-Palazuelos, J., Ciria-Recasens, M., Manasanch, J., & Pérez-Edo, L. (2013). Tolerability of different oral iron supplements: a systematic review. *Current Medical Research and Opinion, 29*(4), 291–303. https://doi.org/10.1185/03007995.2012.761599

Daniilidis, A., Panteleris, N., Vlachaki, E., Breymann, C., & Assimakopoulos, E. (2017). Safety and efficacy of intravenous iron administration for uterine bleeding or postpartum anaemia: a narrative review. *Journal of Obstetrics and Gynaecology : The Journal of the Institute of Obstetrics and Gynaecology*, 1–5. https://doi.org/10.1080/01443615.2017.1363170

DGS. (2015). Abordagem, Diagnóstico e Tratamento da Ferropénia no Adulto. Norma No 30 Da DGS, 30, 1–37.

Figueiredo, L., Tomás, T., & Martins, A. (2017). As vantagens do ferro Isomaltosido 1000 — uma opção The advantages of the iron Isomaltoside 1000 — a cost- -effective option ? *Revista Portuguesa de Coloproctologia.*

Frigstad, S. O., Haaber, A., Bajor, A., Fallingborg, J., Hammarlund, P., Bonderup, O. K., . . . Hellström, P. M. (2017). The NIMO Scandinavian Study: A Prospective Observational Study of Iron Isomaltoside Treatment in Patients with Iron Deficiency. *Gastroenterology Research and Practice, 2017*, 4585164. https://doi.org/10.1155/2017/4585164

Goddard, A. F., James, M. W., McIntyre, A. S., & Scott, B. B. (2011). Guidelines for the management of iron deficiency anaemia. *Gut, 60*(10), 1309–1316. https://doi.org/10.1136/gut.2010.228874

Khalafallah, A. A., Yan, C., Al-Badri, R., Robinson, E., Kirkby, B. E., Ingram, E., . . . Kirkby, B. P. (2016). Intravenous ferric carboxymaltose versus standard care in the management of postoperative anaemia: a prospective, open-label, randomised controlled trial. *The Lancet. Haematology, 3*(9), e415-25. https://doi.org/10.1016/S2352-3026(16)30078-3

Low, M., J, S., Styles, C., De-Regil, L., & Pasricha, S. (2016). Daily iron supplementation for improving iron status and health among menstruating women (Protocol). *Cochrane Database of Systematic Reviews*, (4), CD009747. https://doi.org/10.1002/14651858.CD009747.pub2.www.cochranelibrary.com

Mahey, R., Kriplani, A., Mogili, K. D., Bhatla, N., Kachhawa, G., & Saxena, R. (2016). Randomized controlled trial comparing ferric carboxymaltose and iron sucrose for treatment of iron deficiency anemia due to abnormal uterine bleeding. *International Journal of Gynecology and Obstetrics, 133*(1), 43–48. https://doi.org/10.1016/j.ijgo.2015.09.007

Mishra V., Dharaiya N., Aggarwal R., Choudhary S., G. K. (2015). Study of intravenous ferric carboxymaltose in iron deficiency anemia in women attendihng gynecological clinic – safety and efficacy. *Int J Reprod Contracep Obst Gynecol., 4*(4).

Moretti, D., Goede, J. S., Zeder, C., Jiskra, M., Chatzinakou, V., Tjalsma, H., . . . Zimmermann, M. B. (2015). Oral iron supplements increase hepcidin and decrease iron absorption from daily or twice daily doses in iron depleted young women. *Blood, 126*(17), 1981–1990. https://doi.org/10.1182/blood-2015-05-642223

Morrison, J., Patel, S. T., Watson, W., Zaidi, Q. R., Mangione, A., & Goss, T. F. (2008). Assessment of the prevalence and impact of anemia on women hospitalized for gynecologic conditions associated with heavy uterine bleeding. *The Journal of Reproductive Medicine, 53*(5), 323–30. Retrieved from http://www.ncbi.nlm.nih.gov/pubmed/18567277

Muñoz, M., Gómez-Ramírez, S., & Campos, A. (2014). Iron supplementation for perioperative anaemia in patient blood management. *Emjreviews.Com*, (July), 123–132. Retrieved from http://emjreviews.com/wp-content/uploads/Iron-Supplementation-for--Perioperative-Anaemia-in-Patient-Blood-Management.pdf

Munro, M. G., Critchley, H. O. D., Broder, M. S., & Fraser, I. S. (2011). FIGO classification system (PALM-COEIN) for causes of abnormal uterine bleeding in nongravid women of reproductive age. *International Journal of Gynecology and Obstetrics, 113*(1), 3–13. https://doi.org/10.1016/j.ijgo.2010.11.011

NICE. (2017). Heavy menstrual bleeding o vy menstrual bleeding ov verview erview, (June). Retrieved from http://pathways.nice.org.uk/pathways/heavy-menstrual-bleeding

Percy, L., Mansour, D., & Fraser, I. (2017). Iron deficiency and iron deficiency anaemia in women. Best Practice and Research: *Clinical Obstetrics and Gynaecology, 40*, 55–67. https://doi.org/10.1016/j.bpobgyn.2016.09.007

Reinisch, W., Staun, M., Tandon, R. K., Altorjay, I., Thillainayagam, A. V., Gratzer, C., . . . Thomsen, L. L. (2013). A randomized, open-label, non-inferiority study of intravenous iron isomaltoside 1,000 (monofer) compared with oral iron for treatment of anemia in ibd (proceed). *American Journal of Gastroenterology, 108*(12), 1877–1888. https://doi.org/10.1038/ajg.2013.335

Rognoni, C., Venturini, S., Meregaglia, M., Marmifero, M., & Tarricone, R. (2016). Efficacy and Safety of Ferric Carboxymaltose and Other Formulations in Iron-Deficient Patients: A Systematic Review and Network Meta-analysis of Randomised Controlled Trials. *Clinical Drug Investigation, 36*(3), 177–194. https://doi.org/10.1007/s40261-015-0361-z

Short, M., & Domagalski, J. (2013). Iron deficiency anemia Evaluation and management. *American Family Physician, 87*(2), 98–104.

Stanley, L., & Auerbach, M. (2018). Treatment of iron deficiency anemia in adults. *UpToDate.*

Toblli, J. E., & Angerosa, M. (2014). Optimizing iron delivery in the management of anemia: Patient considerations and the role of ferric carboxymaltose. Drug Design, Development and Therapy, 8, 2463–2473. https://doi.org/10.2147/DDDT.S55499

Tolbi, J., & Brignoli, R. (2007). Iron (III)-hydroxide polymaltose complex in iron deficiency anemia / review and meta-analysis. . 57(6A):431-8. *Arzneimitterforschung, 57*(6A), 431–438.

Tolkien, Z., Stecher, L., Mander, A. P., Pereira, D. I. A., & Powell, J. J. (2015). Ferrous sulfate supplementation causes significant

gastrointestinal side-effects in adults: A systematic review and meta-analysis. *PLoS ONE*, *10*(2), 1–20. https://doi.org/10.1371/journal.pone.0117383

Van Wyck, D. B., Mangione, A., Morrison, J., Hadley, P. E., Jehle, J. A., & Goodnough, L. T. (2009). Large-dose intravenous ferric carboxymaltose injection for iron deficiency anemia in heavy uterine bleeding: a randomized, controlled trial. *Transfusion, 49*(12), 2719–28. https://doi.org/10.1111/j.1537-2995.2009.02327.x

WHO. (2011). Hemoglobin concentrations for the diagnosis of anaemia and assessment of severity.

Gut. 60:1309-1316

Anexos

ANEXO I

Sistema de classificação GRADE *(Grading of Recommendations, Assessment, Development, and Evaluation)* para a qualidade da evidência

Este sistema foi aplicado a *guidelines* de orientação clínica, com objetivo prático e orientação para a prática clínica de modo a formular recomendações. Estas dependem do balanço entre benefícios, riscos, sobrecarga e custos e grau de confiança em estimar os benefícios e os riscos. A qualidade da evidência considera fatores que incluem o risco de viéses e consistência dos resultados (Andrews et al., 2013; Balshem et al., 2011; UpToDate, 2016).

Nível de confiança	Características gerais
Elevado	RCT
Moderada	RCT controlado com limitações Estudos observacionais robustos
Baixo	RCT com mais limitações e a maioria dos estudos observacionais
Muito baixo	RCT com limitações graves e estudos observacionais com grandes limitações

	Qualidade para suportar a evidência	Implicações
1A Recomendação forte Evidência de elevada qualidade	RCT, observacionais com grande dimensão de efeito Evidência inquestionável Sem necessidade investigação adicional	Aplicar à maioria dos doentes na maior parte das circunstâncias, sem reservas
1B Recomendação forte Evidência de qualidade moderada	RCT com limitações (resultados inconsistentes, problemas metodológicos, imprecisos) Observacionais excecionalmente fortes Necessidade de investigação adicional	Aplicar à maioria dos doentes Exceto se racional claro para abordagem alternativa
1C Recomendação forte Evidência de baixa qualidade	Estudos observacionais, experiência clínica não sistematizada, RCT com falhas. Efeito estimado é desconhecido	Aplicar à maioria dos doentes
2A Recomendação fraca Evidência de elevada qualidade	RCT, observacionais com grande dimensão de efeito Evidência inquestionável Sem necessidade investigação adicional	A atuação pode depender das circunstâncias, dos doentes e dos valores

Continua na página seguinte

Continuação

2B Recomendação fraca Evidência moderada	RCT com limitações (resultados inconsistentes, problemas metodológicos, imprecisos) Observacionais excecionalmente fortes Necessidade de investigação adicional	Recomendação fraca Abordagens alternativas podem ser preferíveis para alguns doentes em algumas circunstâncias
2C Recomendação fraca Evidência de baixa qualidade	Estudos observacionais, experiência clínica não sistematizada, RCT com falhas. Efeito estimado é desconhecido	Razoável aplicar outras alternativas
RCT: *randomized controlled trial*		

Referências

Andrews, J., Guyatt, G., Oxman, A. D., Alderson, P., Dahm, P., Falck-Ytter, Y., . . . Schünemann, H. J. (2013). GRADE guidelines: 14. Going from evidence to recommendations: The significance and presentation of recommendations. *Journal of Clinical Epidemiology*, *66*(7), 719–725. https://doi.org/10.1016/j.jclinepi.2012.03.013

Balshem, H., Helfand, M., Schünemann, H. J., Oxman, A. D., Kunz, R., Brozek, J., . . . Guyatt, G. H. (2011). GRADE guidelines: 3. Rating the quality of evidence. *Journal of Clinical Epidemiology*, *64*(4), 401–406. https://doi.org/10.1016/j.jclinepi.2010.07.015

UpToDate. (2016). Grading guide. *UpToDate.com*, 0, 1–17. Retrieved from http://www.uptodate.com/home/grading-guide

ANEXO II Hemorragia uterina anormal

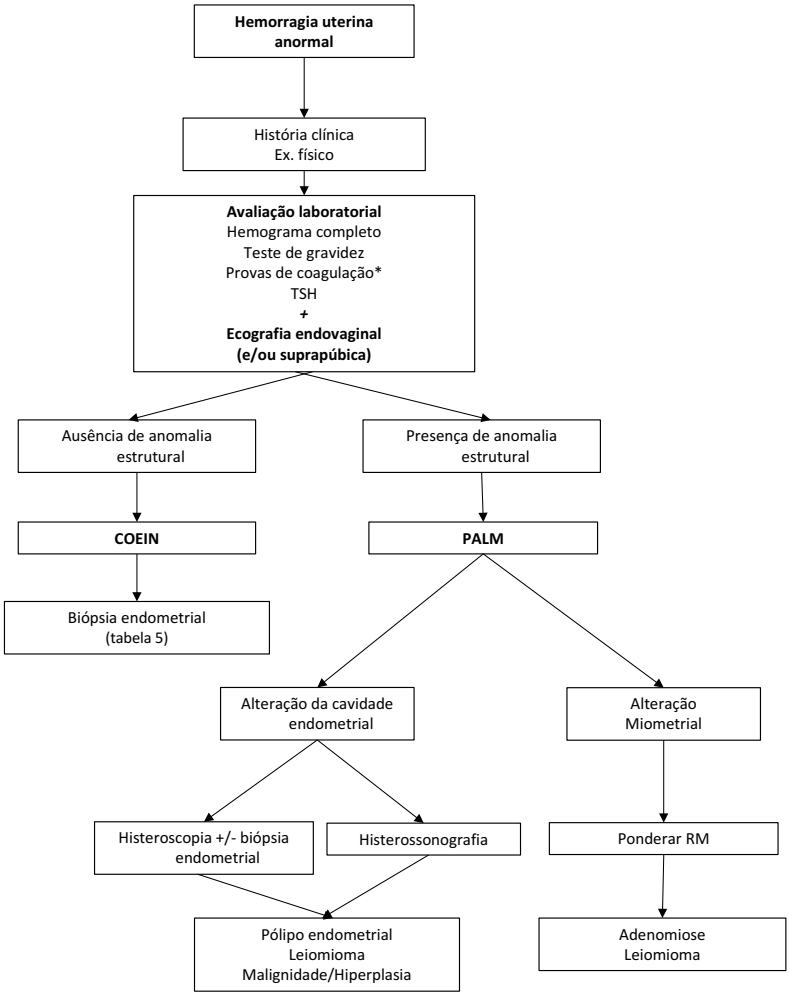

ANEXO III Hemorragia aguda

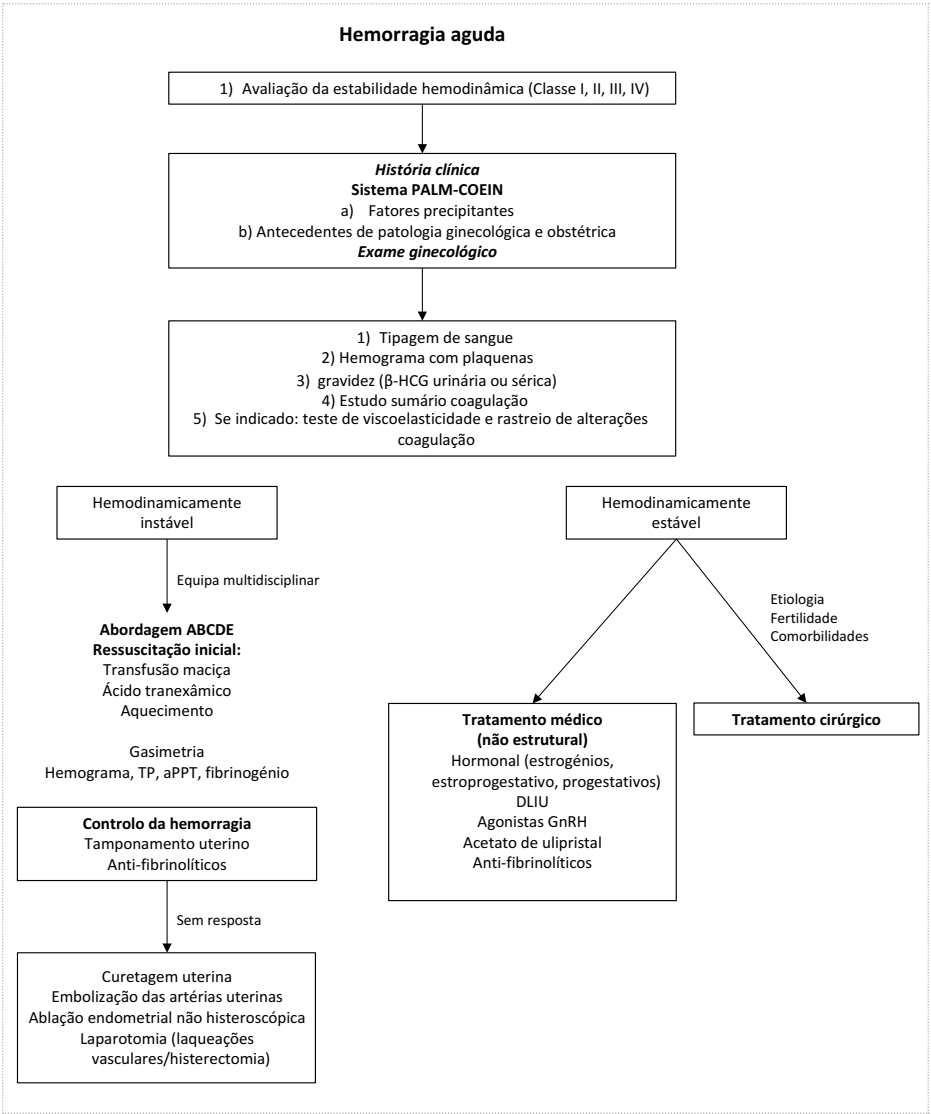

ANEXO IV Hemorragia uterina na adolescência

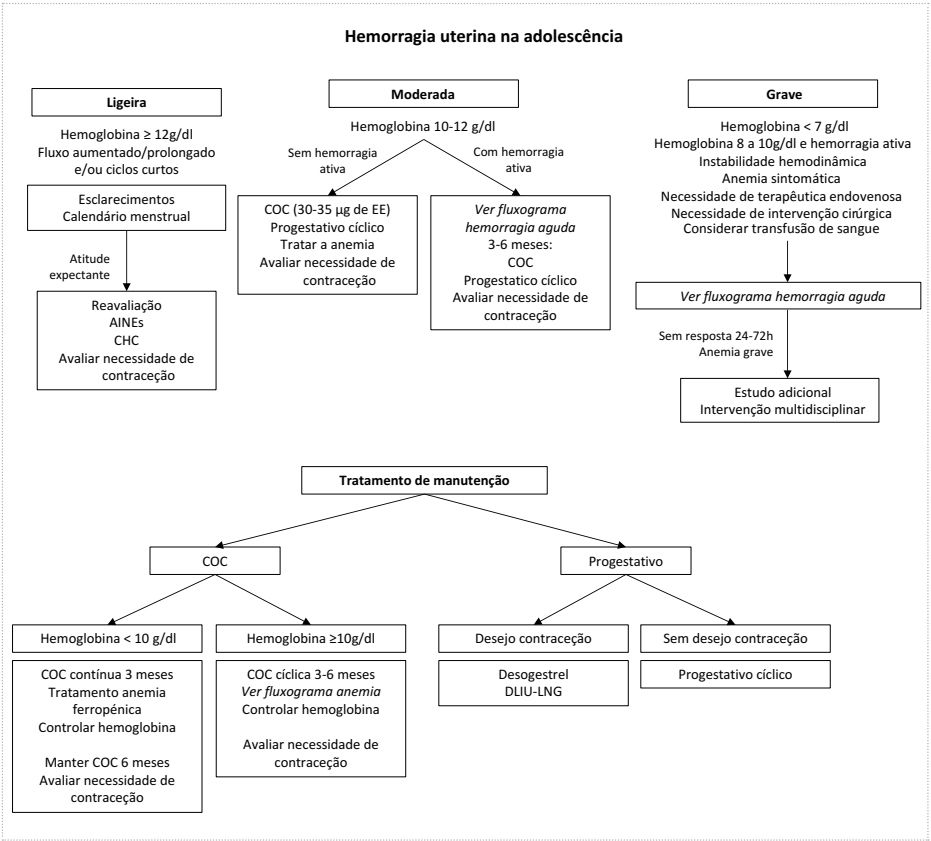

ANEXO V Hemorragia uterina na idade reprodutiva

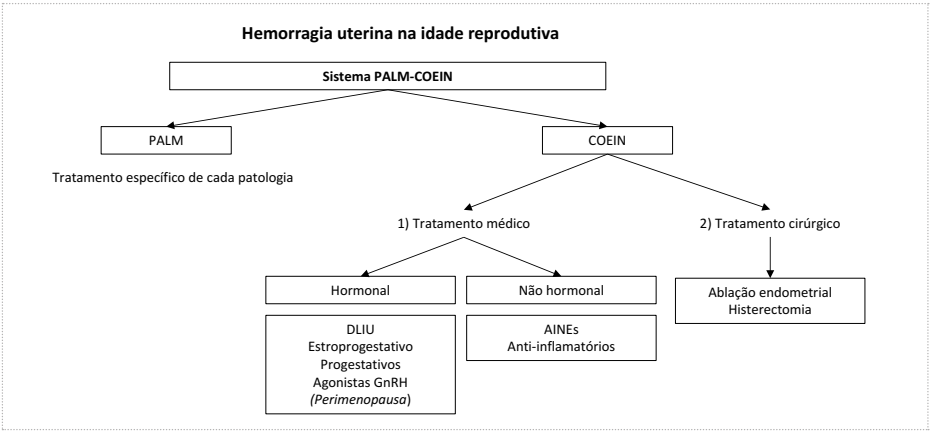

ANEXO VI Hemorragia uterina na pós-menopausa

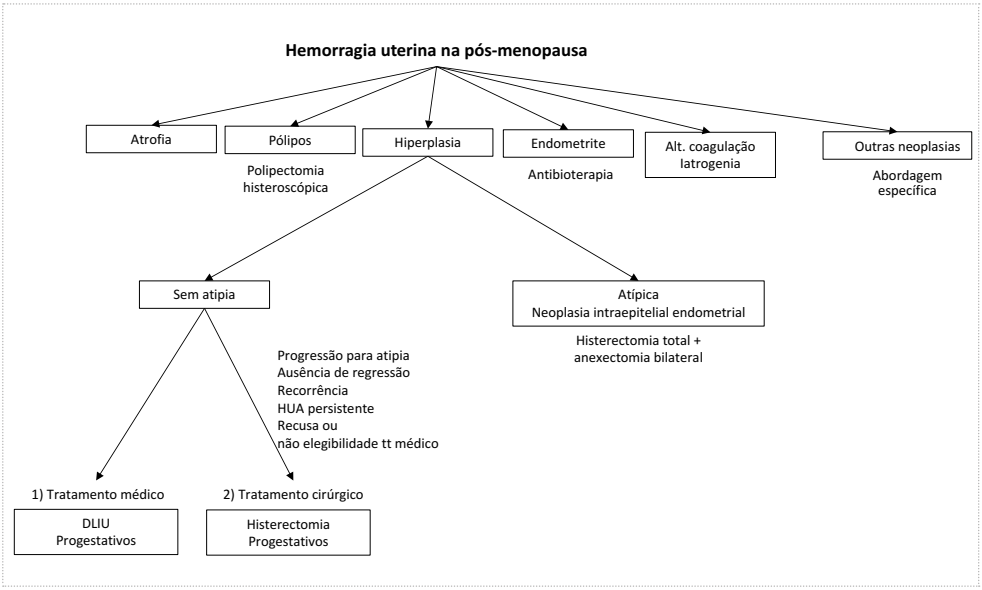

ANEXO VII Tratamento anemia ferropénica

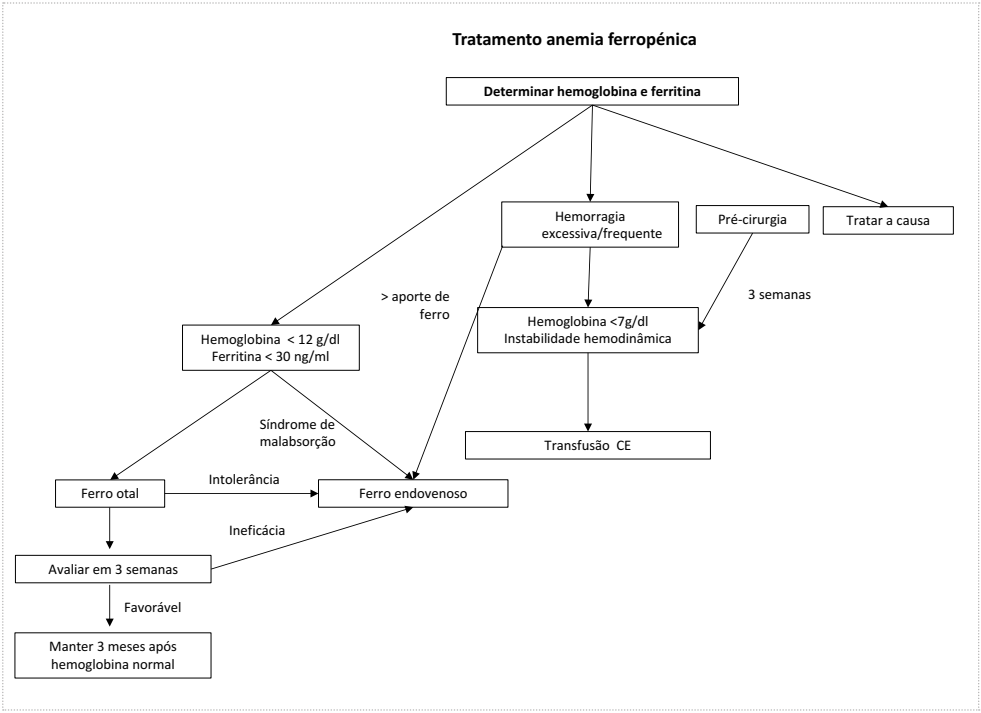

Edição e paginação

Ad Médic, Lda.
Calçada de Arroios, 16 C. Sala 3. 1000-027 Lisboa
T.: 218 429 710 F.: 218 429 719
Paula Cordeiro - paulacordeiro@admedic.pt
www.admedic.pt

Impressão

Loures Gráfica, Sociedade de Artes Gráficas, Lda.

Apoio à impressão:

BAYER

OM PHARMA

GEDEON RICHTER
Since 1901