Consenso sobre

Endometriose

2015

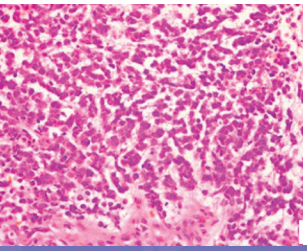

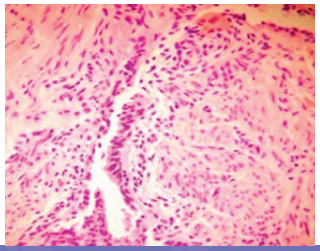
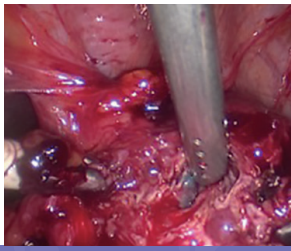

SPG
Sociedade Portuguesa de Ginecologia

Consenso sobre

Endometriose

PENELA, 13 E 14 DE MARÇO DE 2015

SPG
SOCIEDADE PORTUGUESA DE GINECOLOGIA

Consenso sobre

Endometriose

5
PREFÁCIO

7
CLÍNICA E DIAGNÓSTICO

41
TRATAMENTO MÉDICO

93
TRATAMENTO CIRÚRGICO

133
ANEXOS

ABREVIATURAS

ACOG	*American College of Obstetrician and Gynecologist*
AINE	*Anti-inflamatórios não esteroides*
ASRM	*American Society of Reproductive Medicine*
CHC	*Contracetivos hormonais combinados*
COC	*Contracetivos orais combinados*
EOC	*Estimulação ovárica controlada*
ESHRE	*European Society of Human Reproduction and Embryology*
ETV	*Ecografia transvaginal*
EVA	*Escala visual analógica*
FIV	*Fertilização in vitro (FIV)*
FSD	*Fundo de saco de Douglas*
GnRH	*Gonadotrophin-releasing hormone*
GPP	*Good practice points*
HDACI	*Inibidores da desacetilase das histonas*
ICSI	*Intracytoplasmic sperm injection*
IIU	*Inseminação intrauterina*
LR	*Lactato de Ringer*
LUNA	*Ablação laparoscópica dos nervos uterossagrados*
LUS	*Ligamentos uterossagrados*
MSRP	*Moduladores seletivos dos recetores da progesterona*
NT	*Neurotransmissores*
PAEC	*Progesterone receptor modulator associated endometrial change*
PMA	*Procriação medicamente assistida*
RCOG	*Royal College of Obstetrics and Gynaecology*
RCT	*Randomized controlled trial*
RM	*Ressonância magnética*
SRV	*Septo retovaginal*
SERMS	*Selective estrogens receptors modulators*
SIU-LNG	*Sistema intrauterino com levonogesterel*
SNC	*Sistema nervoso central*
TC	*Tomografia computadorizada*
TEC	*Transferências de embriões criopreservados*
TPSS	*Total Pelvic Symptom Score*
TRA	*Técnicas de reprodução assistida*

PREFÁCIO

FERNANDA ÁGUAS
Presidente da Sociedade Portuguesa de Ginecologia

Um dos objetivos fundamentais de uma sociedade científica é o de promover a formação e investigação do coletivo profissional a que dedica os seus esforços e ações.

A evolução rápida dos conhecimentos e o caudal de publicações sobre matérias específicas da área da ginecologia tornam difícil uma permanente atualização médica, pelo que é importante transmitir aos clínicos esta informação de modo claro, sintético e organizado.

Seguindo esta linha de atuação a Sociedade Portuguesa de Ginecologia tem organizado periodicamente documentos de consenso baseados na mais recente evidência dos estudos, estruturando os conhecimentos e procurando deste modo assentar bases de atuação consensual, coordenada e com rigor científico.

O tema escolhido em 2015 foi a Endometriose, doença que afeta cerca de 10% das mulheres em idade reprodutiva, com forte impacto na sua saúde física e mental. Atendendo às repercussões na fertilidade e a extensão da doença a outros órgãos e sistemas, o tema foi abordado em colaboração com a Sociedade Portuguesa de Medicina da Reprodução e numa perspetiva multidisciplinar, envolvendo colegas de imagiologia, cirurgia, urologia e anestesiologia.

O desenvolvimento deste consenso teve por base o documento publicado pela *European Society of Human Reproduction and Embryology* (ESHRE) em 2013, "Management of Endometriosis", complementado por uma ampla pesquisa na bibliografia mais recente.

Esta obra é a síntese dos contributos de três grupos de trabalho que prepararam documentos parcelares sobre clínica e diagnóstico, tratamento médico e tratamento cirúrgico, discutidos numa reunião de consenso, que teve lugar em Penela nos dias 13 e 14 de março de 2015 e de que resultaram recomendações baseadas em níveis de evidência.

A finalidade das recomendações aprovadas é a de assistir os médicos na tomada de decisões perante as situações com que diariamente se deparam na sua prática clínica, contribuindo para a escolha adequada do tratamento que melhor se adapte a cada caso.

Importa contudo referir que este documento deve ser entendido como um conjunto de informações genéricas e estruturadas que de modo nenhum deve ser entendido como um normativo de comportamentos. Com a sua elaboração, não se pretende, pois, subtrair aos médicos a sua liberdade de ponderação das variáveis e decisão caso a caso, construindo o seu exercício de acordo com o conhecimento e experiência, numa relação de proximidade com a doente e no escrupuloso respeito da sua vontade devidamente manifestada.

Agradeço a todos os colegas o esforço e o tempo disponibilizado para a conclusão deste documento, esperando que ele possa ser útil a todos os médicos que tratam doentes com endometriose e contribua para a melhoria da saúde e da qualidade de vida das mulheres afetadas pela doença.

CLÍNICA E DIAGNÓSTICO

Carlos Calhaz-Jorge
Coordenador

›› Adalgisa Guerra
›› Alberto Relvas
›› Ana Aguiar
›› Ana Rosa Costa
›› Andreia Marques
›› Eunice Capela
›› José Ferreira
›› Olga Caramelo

INTRODUÇÃO

A endometriose afeta aproximadamente 10% das mulheres em idade reprodutiva, e cerca de 30-50% das mulheres com infertilidade e/ou dor pélvica (Signorello et al., 1997).

Define-se como a presença de glândulas e estroma endometrial em localização extrauterina, o que induz uma reação inflamatória crónica nos tecidos afetados.

Afeta predominantemente mulheres em idade reprodutiva, de qualquer etnia ou grupo social (Matorras et al., 1995). São várias as teorias apontadas para explicar a origem dos implantes endometrióticos, das quais a teoria da menstruação retrógrada (ou de Sampson) permanece a mais consensual (Redwine et al., 2010).

A sua patogenia é ainda pouco conhecida, apesar da intensa investigação sobre a doença, que se concentra essencialmente em estudos de associação genética, identificação de fatores imunológicos, ambientais e *stress* oxidativo.

O espectro de apresentação da endometriose é variável, podendo desenvolver-se de forma insidiosa e assintomática ou manifestar-se por dor pélvica intensa ou sintomatologia em órgãos à distância, o que conduz frequentemente a erro ou atraso no diagnóstico.

Sendo uma doença crónica e recorrente sem tratamento curativo tem um acentuado impacto na saúde física e mental da mulher, afetando a vida laboral, familiar e social e, consequentemente, a sua qualidade de vida.

Deverá por isso ser abordada do ponto de vista biopsicossocial, obrigando a um tratamento individualizado.

A informação adequada sobre a endometriose, as suas repercussões e os tratamentos disponíveis, é importante para que a doente tenha acesso à melhor ajuda especializada, se envolva nas decisões terapêuticas e desenvolva mecanismos de *coping* para uma doença crónica com recidivas frequentes, gerindo as suas expetativas. Ao mesmo tempo, ajudá-la-á a recuperar qualidade de vida e a ultrapassar tabus ainda existentes.

Idealmente, a doente deverá ter acesso a uma equipa multidisciplinar que inclua ginecologistas, radiologistas, cirurgiões, urologistas, psicólogos e médicos com experiência no tratamento da dor (D'Hooghe et al., 2006).

REFERÊNCIAS BIBLIOGRÁFICAS

D'Hooghe T, Hummelshoj L. Multi-disciplinary centers/networks of excellence for endometriosis management and research: a proposal. Hum Reprod 2006;21(11):2743-2748.

Hickey M, Ballard K, Farquhar C. Endometriosis. BMJ 2014;348:g1752.

Matorras R, Rodriguez F, Pijoan JI, Ramón O, Gutierrez de Terán G, Rodríguez Escudero Fj. Epidemiology of endometriosis in infertile women. Fertil Steril 1995;63:34-8.

Redwine D. Sampson revisited: A critical review of the development of Sampson's theory of origin of endometriosis. In ENDOMETRIOSIS – Current management and future trends. Jaypee Brothers Medical Publishers, 2010.

Signorello LB, Harlow BL, Cramer DW, Speigelman D, Hill JA. Epidemiologic determinants of endometriosis: a hospital based case-control study. Ann Epidemiol 1997;7:267-74.

ENDOMETRIOSE PÉLVICA

> Que sintomas são sugestivos de endometriose pélvica?

Os sintomas clássicos de endometriose são dismenorreia progressiva, dispareunia profunda, dor pélvica crónica e infertilidade.

Contudo pode ter apresentações atípicas e em alguns casos ser assintomática. A gravidade dos sintomas pode não se correlacionar com a extensão da doença (Vercellini et al., 1996).

A endometriose pode desenvolver-se durante a adolescência, manifestando-se como dismenorreia primária intensa, dor pélvica, cíclica ou não, obstipação/diarreia, dor referida aos membros inferiores e região lombar (Davis et al., 1993).

A dor relacionada com a endometriose pode apresentar-se como:

- dismenorreia é o sintoma mais frequentemente manifestado, com prevalência de 62,2% a 79% (Sinaii et al., 2008; Bellelis et al., 2010); tipicamente ocorre um a dois dias antes da menstruação e persiste durante a mesma, podendo prolongar-se por alguns dias após esta terminar. É frequentemente intensa, podendo ser contínua ou de tipo cólica
- dispareunia (45%) (Sinaii et al., 2008), tipicamente profunda, podendo persistir após o coito. Quando é intensa e se associa a defecação dolorosa catamenial é sugestiva de endometriose do septo reto vaginal (Chapron et al., 2005)
- disúria (10-25%) (Sinaii et al., 2008; Ballard et al., 2008)
- disquézia (2-29%) (Sinaii et al., 2008; Ballard et al., 2008)
- dor abdominal (58%) (Ballard et al., 2008) ou lombar
- dor pélvica crónica (não cíclica, com pelo menos 6 meses de evolução), prevalência de 69% (Sinaii et al., 2008), é pouco específica, habitualmente tipo moinha, focal ou difusa
- dor pélvica aguda associada com rotura, hemorragia ou infeção de um endometrioma

Esta sintomatologia é sobreponível à de outras situações patológicas, o que contribui para o atraso no diagnóstico frequentemente observado (Husby et al., 2003; Seaman et al., 2008; Ballard et al., 2008; Hudelist et al., 2012). Um estudo prospetivo multicêntrico e multinacional revelou que esse atraso é, em média, de 6,7 anos (Nnoaham et al., 2011).

Outros sintomas associados a endometriose são hemorragia uterina anómala, fadiga crónica, diminuição da satisfação sexual e da qualidade de vida (Sinaii et al., 2008, Nnoaham et al., 2011).

Apresentações atípicas incluem dor nos membros inferiores, ciatalgia, hematúria ou retorragia.

A endometriose do septo retovaginal pode associar-se a sintomas gastrointestinais inespecíficos, como diarreia e distensão abdominal. Em geral a suspeita diagnóstica de endometriose nesta localização surge se uma mulher apresenta os referidos sintomas associados a pelo menos um dos sintomas clássicos (Ballard et al., 2010; Fauconier et al., 2002; Porpora et al., 1999). Nestas mulheres a dispareunia é tipicamente localizada na parede vaginal posterior.

As mulheres com disquézia podem desenvolver obstipação secundária. Raramente, ocorre retorragia, mas no caso de existir e coincidir com o cataménio é altamente sugestiva de endometriose do septo retovaginal com infiltração da parede retal podendo raramente ocorrer oclusão intestinal (Varras et al., 2002).

A endometriose do trato urinário pode ser assintomática ou associada a polaquiúria catamenial, urgência miccional e dor suprapúbica. A endometriose ureteral pode ser assintomática ou associada a dor tipo cólica localizada ao flanco e hematúria (Berlanda et al., 2009).

Nível Evidência	Recomendações	Grau
	O diagnóstico de endometriose deve ser considerado na presença de dismenorreia secundária, dor pélvica crónica, dispareunia profunda, infertilidade e fadiga associada a qualquer um dos sintomas anteriores	GPP
	Deve também ser considerado o diagnóstico em mulheres com sintomas cíclicos de disquézia, disúria, hematúria e retorragias	GPP

Que dados podem ser colhidos no exame pélvico?

Podem não existir achados anómalos no exame pélvico.

A constatação de nódulos na vagina, nos ligamentos uterossagrados ou no fundo de saco posterior, bem como lesão no colo ou no epitélio vaginal (de aspeto quístico pigmentado), são achados sugestivos de endometriose.

A dor ou desconforto desencadeados pela palpação do fundo de saco posterior da vagina e dos ligamentos uterossagrados, com ou sem nódulos identificáveis, são característicos da doença (Bazot et al., 2009).

A presença de massas anexiais pode sugerir a existência de endometriomas.

Útero fixo em retroversão e dor com a sua mobilização são indicadores da provável presença de aderências e lesões de endometriose no fundo de saco posterior (Hickey, 2014).

Outros achados incluem: desvio látero-cervical por repuxamento/endurecimento do ligamento uterossagrado homolateral e anexos fixos ou pouco móveis.

Um estudo prospetivo demonstrou que a eficácia do exame clínico no diagnóstico da endometriose melhora durante a menstruação, com maior probabilidade de deteção de nódulos infiltrantes profundos e dor por pressão direta no fundo de saco vaginal (Koninckx et al., 1996).

Nível Evidência	Recomendações	Grau
III	O exame ginecológico durante a menstruação pode melhorar a acuidade na deteção dos nódulos infiltrantes profundos e a dor por pressão direta no fundo de saco vaginal posterior	B
IV	Deve considerar-se o diagnóstico de endometriose perante identificação de nódulo doloroso no septo retovaginal, nódulo visível na parede vaginal, massa anexial ou útero fixo em retroversão	C

(cont).

Nível Evidência	Recomendações	Grau
IV	Pode considerar-se o diagnóstico de endometriose nas mulheres sintomáticas com exame ginecológico normal	C
	Deve considerar-se a possibilidade do diagnóstico de endometriose na presença de achados relevantes no exame clínico	GPP

REFERÊNCIAS BIBLIOGRÁFICAS

Ballard KD, Seaman HE, deVries CS, Wright JT; Can synptomatology help in the diagnosis of endometriosis? Findings from a national case-controlo study – part I; BJOG 2008;115:138-139.

Bazot M, Lufont C, Rouzier R, Roseau G, Thomassin-Naggara I, Danai E; Diagnostic accuracy of physical examination, transvaginal sonography, rectal endoscopic sonography and magnetic resonance imaging to diagnose deep infiltrating endometriosis; Fertil Steril 2009;92:1825-1833.

Bellelis P, Dias JA Jr, Podgar C, Gonzales M, Beracat EC, Ahrad MS; Epidemiological and clinical aspects of pelvic endometriosis – a case series. Rev Assoc Med Bras 2010;56:467-471.

Berlanda N, Vercellini P, Carmignani L, Aimi G, Amicarelli F, Fedele L. Ureteral and vesical endometriosis. Two different clinical entities sharing the same pathogenesis. Obstet Gynecol Surv 2009;64(12):830-842.

Chapron C, Dubuisson JB, Pansini V, Vieira M, Fauconnier A, Barakat H, Dousset B. Routine clinical examination is not sufficient for diagnosing and locating deeply infiltrating endometriosis. J Am Assoc Gynecol Laparosc 2002;9:115-116.

Coutinho A Jr, Bittencourt LK, Pires CE, Junqueira F, Lima CM, Coutinho E, Domingues MA, Domingues RC, Marchiori E. MR imaging in deep pelvic endometriosis: a pictorial essay. Radiographics 2011;31(2):549-567.

Davis GD, Thillet E, Lindemann J; Clinical characteristics of adolescent endometriosis. J Adolesc Health 1993;14(5):362-368.

Dunselman GA, Vermeulen N, Becker C, Calhaz-Jorge C, D'Hooghe T, De Bie B, Heikinheimo O, Horne AW, Kiesel L, Nap A, Prentice A, Saridogan E, Soriano D, Nelen W. European Society of Human Reproduction and Embryology. Hum Reprod 2014;29(3):400-412.

Fauconnier A, Chapron C, Dubuisson JB, Vieira M, Dousset B, Bréart G. Relation between pain symptoms and the anatomic location of deep infiltrating endometriosis. Fertil Steril 2002;78(4):719-726.

Hickey M, Ballard K, Farquhar C. Endometriosis. BMJ 2014;348:2-9.

Hudelist G, Fritzer N, Thomas AE, Tinelli A, Singer CF, Keckstein J. Diagnostic delay for endometriosis in Austria and Germany: causes and possible consequences. Hum Reprod 2012;27:3412-3416.

Husby GK, Haugen RS, Moen MH. Diagnostic delay in women with pain and endometriosis. Acta Obstet Gynecol Scand 2003;82(7):649-653.

Koninckx PR, Ussia A, Adamyan L, Wattier A, Donnez J. Deep endometriosis: definition, diagnosis and treatment. Fertil Steril 2012;98:564-571.

Neil P. Jonhson, Lone Hummelshoj for the World Endometriosis Society Montpellier Consortium. Consensus on current managment of endometriosis. Hum Reprod 2013;28(6):1552-1568.

Nnoahane KE, Hermmelshoj L, Kennedy SH, Jenkinson C, Zondervan KT. World Endometriosis Research Foundation Women. Developing symptom--based predictive models of endometriosis as a clinical screening tool: results from a multicenter study. Fertil Steril 2012;98:692-701.

Porpora MG, Koninckx PR, Piazze J, Natili M, Colagrande S, Cosmi EV. Correlation between endometriosis and pelvic pain. J Am Assoc Gynecol Laparosc 1999;6(4):429-434.

RCOG Guideline. Endometriosis, Investigation and Management 2006;24:1-14.

Seaman HE, Ballard KD, Wright JT, de Vries CS. Endometriosis and its coexistence with irritable bowel syndrome and pelvic inflammatory disease: findings from a national case-control study-Part 2. BJOG 2008;115(11):1392-1396.

Sinaii N, Plumb K, Cotton L, Lambert A, Kennedy S, Zondervan K, Stratton P. Differences in characteristics among 1,000 women with endometriosis based on extent of disease. Fertil Steril 2008;89(3):538-545.

Varras M, Kostopanagiotou E, Katis K, Farantos Ch, Angelidou-Manika Z, Antoniou S. Endometriosis causing extensive intestinal obstruction simulating carcinoma of the sigmoid colon: a case report and review of the literature. Eur J Gynaecol Oncol 2002;23(4):353-357.

Vercellini P, Trespidi L, De Giorgi O, et al., Endometriosis and pelvic pain: relation to disease stage and localization. Fertil Steril 1996;65(2):299-304.

Que valor têm as metodologias diagnósticas para o diagnóstico de endometriose?

1. MARCADORES BIOLÓGICOS

Um teste não invasivo, com sensibilidade e especificidade elevadas para o diagnóstico da endometriose, seria de grande utilidade para a deteção precoce da doença em mulheres com dor pélvica e/ou infertilidade com ecografia pélvica normal.

O atraso no diagnóstico observado nestas doentes tem fomentado muito a investigação na procura de um tal biomarcador.

Apesar de mais de 100 potenciais biomarcadores terem sido propostos, nenhum, isoladamente ou em associação, mostrou até agora, utilidade clínica inequívoca (Rizner et al., 2014).

O CA 125 tem sido o biomarcador mais estudado na endometriose.

Uma meta-análise de Mol e colaboradores não validou a sua utilização por rotina no diagnóstico da endometriose. No entanto, pode ser útil nos estádios avançados da doença (75,8% especificidade e 82,3% de sensibilidade - Nnoaham et al., 2012), sobretudo na ausência de endometriomas (Zomer, 2013) e em doentes com infertilidade.

Porém, pode estar elevado noutras condições clínicas, pelo que a sua utilidade como marcador diagnóstico é limitada.

A investigação mais recente centra-se na avaliação da densidade de fibras nervosas endometriais (Al-Jefout et al., 2009; Bokor et al., 2009) e nos marcadores urinários (citoqueratina 19 e peptídeo urinário 1,8 kDa) (May et al., 2010).

Nível Evidência	Recomendações	Grau
I	O doseamento de CA 125, até agora o marcador mais estudado no âmbito da endometriose, não deve ser recomendado por rotina para o diagnóstico da situação	A
I	Até à data não existe nenhum outro biomarcador recomendado para o diagnóstico da endometriose com utilidade na prática clínica	A

REFERÊNCIAS BIBLIOGRÁFICAS

Al-Jefout M, Dezarnaulds G, Cooper M, Tokushige N, Luscombe GM, Markham R, Fraser IS. Diagnosis of endometriosis by detection of nerve fibres in an endometrial biopsy: a double blind study. Hum Reprod 2009;24(12):3019-3024.

Bokor A, Kyama CM, Vercruysse L, Fassbender A, Gevaert O, Vodolazkaia A, De Moor B, Fülöp V, D'Hooghe T. Density of small diameter sensory nerve fibres in endometrium: a semi-invasive diagnostic test for minimal to mild endometriosis. Hum Reprod 2009;24(12):3025-3032.

May KE, Conduit-Hulbert SA, Villar J, Kirtley S, Kennedy SH, Becker CM. Peripheral biomarkers of endometriosis: a systematic review. Hum Reprod Update 2010;16(6):651-74.

Mol BW, Bayram N, Lijmer JG, Wiegerinck MA, Bongers MY, van der Veen F, Bossuyt PM. The performance of CA-125 measurement in the detection of endometriosis: a meta-analysis. Fertil Steril 1998;70(6):1101-1108.

Nnoaham KE, Hummelshoj L, Kennedy SH, Jenkinson C, Zondervan KT; World Endometriosis Research Foundation Women's Health Symptom Survey Consortium. Developing symptom-based predictive models of endometriosis as a clinical screening tool: results from a multicenter study. Fertil Steril 2012;98(3):692-701.

Rižner TL. Noninvasive biomarkers of endometriosis: myth or reality? Expert Rev Mol Diagn 2014;14(3):365-385.

Zomer MT, Ribeiro R, Trippia CH, Cavalcanti TC, Hayashi RM, Kondo W. Correlation between serum Ca-125 levels and surgical findings in women with symptoms evocative of endometriosis. Rev Bras Ginecol Obstet 2013;35(6):262-7.

2. MÉTODOS DE IMAGEM

Os métodos de imagem mais usados para o diagnóstico de endometriose são a ecografia transvaginal (ETV) e a RM. Estes dois métodos têm acuidades de diagnóstico muito semelhantes, quando realizados por grupos com experiência nesta doença.

Estas técnicas imagiológicas têm como objetivo estabelecer o diagnóstico provável de endometriose ovárica e endometriose profunda - localização e extensão - de forma a um melhor planeamento da terapêutica cirúrgica (Savelli et al., 2009; Saccardi et al., 2012).

ECOGRAFIA TRANSVAGINAL (ETV)

A ETV é o exame de primeira linha no estudo de mulheres com endometriose. Cerca de 20% destas doentes apresentam uma massa ovárica (Sinaii et al., 2008) e vários estudos evidenciaram a acuidade deste exame no diagnóstico de endometriomas.

De forma a aumentar a acuidade diagnóstica relativamente ao compartimento anterior, a avaliação deve ser efetuada com a bexiga em moderada repleção.

O diagnóstico da endometriose profunda é variável consoante os grupos e varia entre sensibilidades de 71% a 97% e especificidades que variam entre 85% e 100%. (Dessol et al., 2003; Bazot et al., 2004; Saccardi et al., 2012; Leon M et al., 2014; Pascual et al., 2010).

A ETV pode ser complementada por ecografia suprapúbica, ETV 3D, ETV retal com contraste, ecografia transretal, sonovaginografia, sonorretovaginografia, ecografia transperineal 3D/4D (Saccardi C et al., 2012). Pode ser necessário, para planificação da abordagem cirúrgica, a realização de outras técnicas: Tomografia Computorizada (TC), colonoscopia e cistoscopia (Reid S et al., 2014).

A ecografia transperineal 3D/4D apresenta para o diagnóstico da endometriose do septo retovaginal uma especificidade de 94,7% com uma sensibilidade de 89,5% (Pascualet al., 2010), tendo assumido nos últimos tempos um papel relevante na avaliação do septo retovaginal.

A ecografia transretal apresenta uma sensibilidade e especificidade ligeiramente superiores à ecografia transvaginal no diagnóstico da endometriose retrocervical mas é menos tolerada pelas doentes (Saccardi et al., 2012).

Aspetos ecográficos:

›› ENDOMETRIOSE SUPERFICIAL

A ecografia transvaginal não permite o diagnóstico de implantes peritoneais superficiais (Daly et al., 2013).

›› ENDOMETRIOMA

Apresenta-se como quisto com 1-4 locas de conteúdo fluido denso em "vidro fosco" e sem projeções papilares com sinal Doppler (Van Holsbeke et al., 2010). Contudo, são possíveis apresentações atípicas (Asch et al., 2007).

A utilização da ecografia transvaginal no diagnóstico destes quistos é considerada menos dependente do operador do que no estudo da endometriose profunda; no entanto, pequenos endometriomas

(<10 mm) podem ser subdiagnosticados. Numa revisão sistemática, a sensibilidade da ecografia neste diagnóstico variou entre 64 e 89% e a especificidade de 89 a 100%. (Moore et al., 2002)

›› ENDOMETRIOSE PROFUNDA

Os aspetos ecográficos são nódulos, placas, espessamentos retroperitoneais, sinal de *Indian head dress*, distorção anatómica e/ou combinação de lesões. Os nódulos são habitualmente hipoecogénicos, de contornos irregulares, espiculados quando infiltrativos. As placas fibrosas estreladas são normalmente retrocervicais. Este conjunto de lesões localiza-se no fundo de saco de Douglas (FSD), ligamentos uterossagrados (LUS), septo retovaginal (SRV) e podendo infiltrar os órgãos pélvicos adjacentes (bexiga, ureteres, cólon, reto).

Os aspetos indiretos (*soft markers*) de fibrose, aderências e obliteração do fundo de saco são: útero retrovertido fixo, ovários fixos, sactossalpinge, pseudoquistos loculados e a presença de *sliding sign* negativo (deslizamento à pressão da sonda) (Okaro et al., 2006).

A sensibilidade dolorosa à pressão da sonda ecográfica no fundo de saco de Douglas e septo retovaginal permite orientar a deteção de eventuais lesões de endometriose (Guerriero et al., 2008).

RESSONÂNCIA MAGNÉTICA: RM

A maioria dos autores são consensuais quanto às vantagens da RM na visualização tricompartimental e global de toda a pélvis, fundamental para o estadiamento da doença e para o planeamento cirúrgico.

A acuidade da RM depende do protocolo de RM utilizado, do tipo de endometriose, da localização da doença e da experiência de quem interpreta as imagens.

Aspetos na RM:

›› ENDOMETRIOSE SUPERFICIAL

A endometriose superficial é muito pouco acessível por RM, com exceção dos implantes superficiais hemorrágicos, que são identificados como nódulos brilhantes nas sequências 3D ponderadas em T1.

› ENDOMETRIOMA

Quisto anexial que, tipicamente, se manifesta com o fenómeno de *shading* (nódulo com conteúdo de hipersinal em T1 que baixa na sequência T2).

› ENDOMETRIOSE PROFUNDA

Manifesta-se por nódulos sólidos retroperitoneais infiltrativos, habitualmente com hipossinal em T2 e que invadem várias estruturas da pélvis como FSD, LUS, paramétrio, SRV e órgãos pélvicos como o reto, cólon, bexiga, ureteres, plexos nervosos e vagina. Também se pode manifestar por sinais de fibrose e aderências, traduzidos por distorções anatómicas dos constituintes da pélvis, espessamentos lineares com hipossinal em T2, hidro ou hematossalpinge e pseudoquistos peritoneais. Quando há implantes que envolvem a parede dos ureteres, observa-se também uretero-hidronefrose.

Nível Evidência	Recomendações	Grau
I	Recomenda-se a ETV como primeiro método de imagem no estudo de endometriomas e da endometriose profunda	A
I	A RM e a ETV são métodos sensíveis e específicos para o diagnóstico de endometriose profunda e dos endometriomas	A
I	Não se recomenda a utilização quer da ETV quer da RM no estudo da endometriose superficial, pois é pouco acessível aos dois métodos e a RM consegue diagnosticar apenas os implantes hemorrágicos	A
III	Recomenda-se a utilização de qualquer uma das técnicas de ETV modificada, no estudo da endometriose profunda, uma vez que todas apresentam uma boa acuidade diagnóstica. Estas podem ser complementadas com a ecografia transperineal 3D	C

III	RM é o método a utilizar em caso de dúvidas, na ecografia, em situações de discrepância entre os achados da ecografia e as manifestações clínicas e para o planeamento cirúrgico	C
III	As doentes com suspeita de endometriose profunda devem ser submetidas a exames imagiológicos do aparelho urinário (ecografia renal e vesical) e análises de função renal	C

REFERÊNCIAS BIBLIOGRÁFICAS

Abrao MS, Gonçalves MO, Dias JA Jr, Podgaec S, Chamie LP, Blasbalg R. Comparison between clinical examination, transvaginal sonography and magnetic resonance imaging for the diagnosis of deep endometriosis. Hum Reprod 2007;22(12):3092-3097.

Bazot M, Darai E, Hourani R, Thomassin I, Cortez A, Uzan S, Buy JN. Deep pelvic endometriosis: MR imaging for diagnosis and prediction of extension of disease. Radiology 2004;232(2):379-89.

Bazot M, Lafont C, Rouzier R, Roseau G, Thomassin-Naggara I, Daraï E. Diagnostic accuracy of physical examination, transvaginal sonography, rectal endoscopic sonography, and magnetic resonance imaging to diagnose deep infiltrating endometriosis. Fertil Steril 2009;92(6):1825-1833.

Chamié LP, Blasbalg R, Pereira RM, Warmbrand G, Serafini PC. Findings of pelvic endometriosis at transvaginal US, MR imaging, and laparoscopy. Radiographics 2011;31(4):E77-100.

Chassang M, Novellas S, Bloch-Marcotte C, Delotte J, Toullalan O, Bongain A, Chevallier P. Utility of vaginal and rectal contrast medium in MRI for the detection of deep pelvic endometriosis. Eur Radiol 2010;20(4):1003-1010.

Fiaschetti V, Crusco S, Meschini A, Cama V, Di Vito L, Marziali M, Piccione E, Calabria F, Simonetti G. Deeply infiltrating endometriosis: Evaluation of retro-cervical space on MRI after vaginal opacification. Eur J Radiol 2012;81(11):3638-45.

Manganaro L, Fierro F, Tomei A, Irimia D, Lodise P, Sergi ME, Vinci V, Sollazzo P, Porpora MG, Delfini R, Vittori G, Marini M. Feasibility of 3.0T pelvic MR imaging in the evaluation of endometriosis. Eur J Radiol 2012;81(6):1381-1387.

Marcal L, Nothaf MA, Coelho F, Choi H. Deep pelvic Endometriosis: MR Imaging. Abdominal Imaging 2010;35:708-715.

Moore J, Copley S, Morris J, Lindsell D, Golding S and Kennedy S. A systematic review of the accuracy of ultrasound in the diagnosis of endometriosis. Ultrasound Obstet Gynecol 2002;20:630-634.

Pascual MA, Guerriero S, Hereter L, Barri-Soldevila P, Ajossa S, Graupera B, Rodriguez I. Diagnosis of endometriosis of the rectovaginal septum using introital three-dimensional ultrasonography. Ferti Steril 2010;94(7):2761-2765.

Reid S, Winder S, Condous G. Sonovaginography: redefining the concept of a "normal pelvis" on transvaginal ultrasound pre-laparoscopic intervention for suspected endometriosis. AJUM 2011;14(2):21-24.

Reid S, Lu C, Hardy N, Casikar I, Reid G, Cario G, Chou D, Almasha D, Condous G. Office gel sonovaginography for prediction of posterior deep infiltrating endometriosis: a multicenter prospective observational study. Ultrasound Obstet Gynecol 2014;44:710-718.

Saccardi C, Cosmi E, Borghero A, Tregnaghi A, Dessole S, Litta P. Comparison between transvaginal sonography, saline sonovaginography and magnetic resonance imaging in the diagnosis of posterior deep infiltrating endometriosis. Ultrasound Obstet Gynecol 2012;40:464-469.

Savelli L. Transvaginal sonography for the assessment of ovarian and pelvic endometriosis: how deep is our understanding? Ultrasound Obstet Gynecol 2009;33:497-501.

Sielgelman ES, Oliver ER. MR Imaging of endometriosis: Ten Imaging Pearls. Radiographics 2012;32(6):1675-1691.

Sinaii N, Plumb K, Cotton L, Lambert A, Kennedy S, Zondervan K, Stratton P. Differences in characteristics among 1,000 women with endometriosis based on extent of disease. Fertil Steril 2008;89(3):538-545.

Van Holsbeke C, Van Calster B, Guerriero S, Savelli L, Paladini D, Lissoni AA, Czekierdowski A, Fischerova D, Zhang J, Mestdagh G et al., Endometriomas: their ultrasound characteristics. Ultrasound Obstet Gynecol 2010;35:730-740.

Vimercati A, Achilarre MT, Scardapane A, Lorusso F, Ceci O, Mangiatordi G, Angelelli G, Van Herendael B, Selvaggi L, Bettocchi S. Accuracy of transvaginal sonography and contrast-enhanced magnetic resonance-colonography for the presurgical staging of deep infiltrating endometriosis. Ultrasound Obstet Gynecol 2012;40(5):592-603.

3. LAPAROSCOPIA DIAGNÓSTICA

A laparoscopia é o procedimento *gold-standard* para o diagnóstico de endometriose e deve ser complementada pelo estudo histológico de biópsia das lesões mais representativas. No entanto, uma histologia negativa tem que ser encarada com espírito crítico, pois pode ser influenciada por vários fatores, como a qualidade da amostra e o local de colheita (Dusselman et al., 2014; Wykes et al., 2004; ACOG, 2010).

O diagnóstico e caracterização da doença são altamente dependentes da experiência do cirurgião (ACOG, 2010).

A *American Society for Reproductive Medicine* (ASMR) desenvolveu e reviu uma classificação para permitir o estadiamento da endometriose na laparoscopia que classifica a doença como mínima (estadio I), ligeira (estadio II), moderada (estadio III) ou grave (estadio IV) (ASRM, 1997).

Esse tipo de classificação tem uma utilidade limitada para a decisão clínica, dado que o estadio da doença pode não se correlacionar com os sintomas de dor, dispareunia, infertilidade ou risco de recorrência e não é um bom preditor de gravidez após o tratamento (ACOG, 2010; Practice Committee ASRM, 2012; Kennedy et al., 2005). O valor deste sistema está em uniformizar a descrição dos achados operatórios e talvez para comparar os resultados das várias terapêuticas (ACOG, 2010; Practice Committee ASMR, 2012).

Os diferentes aspetos da endometriose superficial são classificados como implantes ativos precoces (vermelho, glandular, ou vesicular), avançados (negro, enrugado) e cicatriciais (branco, fibrótico). Visualmente, a endometriose peritoneal ativa apresenta uma vascularização intensa que pode ser claramente observada durante a hidroflutuação (Brosens et al., 2013).

A classificação da ASRM não permite valorizar a presença de lesões adenomióticas ou endometriose profunda.

Uma laparoscopia diagnóstica completa deve incluir a verificação sistemática do útero e anexos; do peritoneu das fossetas ováricas, prega vesico-uterina, espaço de Douglas e pararretal; do reto e sigmoide (nódulos da sigmoideia isolados), do apêndice e cego; e do diafragma (Dunselman et al., 2014).

A endometriose em adolescentes é muitas vezes inicial, atípica e transitória, com lesões subtis que surgem de súbito e, em seguida, desaparecem (SOGC, 2010; Brosens et al., 2013). A realização de uma laparoscopia diagnóstica apenas com intuito diagnóstico da doença peritoneal, especificamente em adolescentes e adultas jovens não faz sentido. Não foi demonstrado que o tratamento da doença superficial influencie o curso natural da doença (Dunselman et al., 2014; Practice Committee ASMR, 2012).

Até agora nenhum marcador sérico nem exame de imagem demonstrou ser capaz de suplantar a laparoscopia no diagnóstico da endometriose (Dunselman G et al., 2014; ACOG, 2010).

A laparoscopia deve ser considerada quer para o estabelecimento de um diagnóstico perante o insucesso do tratamento médico empírico (ACOG, 2010) quer na investigação de infertilidade em mulheres assintomáticas (Hickey et al., 2014).

Nível Evidência	Recomendações	Grau
III	Deve ter-se presente que não existe correlação entre a intensidade e/ou o tipo de sintomas e a gravidade da doença com base em qualquer dos sistemas de classificação de endometriose existentes	C
	Em mulheres com sintomas e sinais da doença, deve considerar-se a realização de uma laparoscopia para estabelecer o diagnóstico de endometriose dado que a laparoscopia negativa tem elevada precisão na exclusão desse diagnóstico	GPP
	Deve recomendar-se a realização sistemática de biópsias para a confirmação histológica do diagnóstico; no entanto, um estudo histológico negativo não exclui o diagnóstico	GPP

REFERÊNCIAS BIBLIOGRÁFICAS

ACOG Updates Guideline on Diagnosis and Treatment of Endometriosis. Practice bulletin 2010;114:1-14.

Brosens I, Puttemans P, Benagiano G. Endometriosis: a life cycle approach? Am J Obstet Gynecol 2013;209(4):307-316.

Dunselman GA, Vermeulen N, Becker C, Calhaz-Jorge C, D'Hooghe T, De Bie B, Heikinheimo O, Horne AW, Kiesel L, Nap A, Prentice A, Saridogan E, Soriano D, Nelen W; European Society of Human Reproduction and Embryology. Hum Reprod 2014;29(3):400-412.

Haas D, Wurm P, Shamiyeh A, Shebl O, Chvatal R, Oppelt P. Efficacy of the revised Enzian classification: a retrospective analysis. Does the revised Enzian classification solve the problem of duplicate classification in rASRM and Enzian? Arch Gynecol Obstet 2013;287:941-945.

Hickey M, Ballard K, Farquhar C. Endometriosis. BMJ 2014;348:g1752.

Jacobson TZ, Duffy JM, Barlow DH, Farquhar C, Koninckx PR, Olive D. Laparoscopic surgery for subfertility associated with endometriosis. Cochrane Database Syst Rev 2014 18;8:CD001398.

Johnson NP, Hummelshoj L; World Endometriosis Society Montpellier Consortium.Consensus on current management of endometriosis. Hum Reprod 2013;28(6):1552-1568.

Kennedy S, Bergqvist A, Chapron C, D'Hooghe T, Dunselman G, Greb R, Hummelshoj L, Prentice A, Saridogan E, ESHRE Special Interest Group for Endometriosis and Endometrium Guideline Development Group. ESHRE guideline for the diagnosis and treatment of endometriosis. Hum Reprod 2005;20:2698-2704.

Leyland N, Casper R, Laberge P, Singh SS; SOGC. Endometriosis: diagnosis and management. J Obstet Gynaecol Can 2010;32(7-S2):S1-32.

Pfeifer S et al., Practice Committee of the American Society for Reproductive Medicine.Endometriosis and infertility: a committee opinion. Fertil Steril 2012;98(3):591-8.

Practice Committee ASRM. Revised American Society for Reproductive Medicine classification of endometriosis: 1996. Fertil Steril 1997;67(5):817-821.

Rogers PA, D'Hooghe TM, Fazleabas A, Giudice LC, Montgomery GW, Petraglia F, Taylor RN. Defining future directions for endometriosis research: workshop report from the 2011 World Congress of Endometriosis In Montpellier, France. Reprod Sci 2013;20(5):483-499.

Wykes CB, Clark TJ, Khan KS. Accuracy of laparoscopy in the diagnosis of endometriosis: a systematic quantitative review. BJOG 2004;111:1204-1212.

SITUAÇÕES ESPECIAIS

ADENOMIOSE

Que sintomas e sinais são sugestivos de adenomiose?

A adenomiose é uma das causas mais comuns de hemorragia uterina anómala (HUA) abundante ou prolongada. Outros sintomas típicos incluem a dismenorreia secundária, dispareunia e dor pélvica crónica (Exacoustous et al., 2014). Um terço das mulheres permanece assintomática. O papel da adenomiose na infertilidade ainda é controverso mas está descrito que aquela ocorra entre 1 e 14% dos casos de infertilidade (Levy et al., 2013; Exacoustous et al., 2014).

Durante o exame ginecológico, o achado mais frequente é um útero globoso, despertando dor à sua mobilização (Levy et al., 2013).

Nível Evidência	Recomendações	Grau
III	Deve considerar-se o diagnóstico de adenomiose na presença de útero globoso e associado a HUA (abundante/ou prolongada) e dismenorreia secundária	C

Que valor têm as metodologias diagnósticas para o diagnóstico de adenomiose?

Quando existe suspeita clínica de adenomiose, a ETV é o primeiro exame imagiológico (Benacerraf et al., 2012).

A ETV, realizada por médicos com experiência, tem uma acuidade semelhante à RM para o diagnóstico de adenomiose (Saccardi et al., 2012; Exacoustos et al., 2013).

A RM apresenta sensibilidade de 88-93%, especificidade de 67-91% e acuidade de 85-95% para o diagnóstico de adenomiose (Exacoustos et al., 2014).

No caso de existirem lesões adicionais, como leiomiomas, a sensibilidade da RM é superior à da ecografia para o diagnóstico destas lesões, assim como na diferenciação entre adenomiomas e leiomiomas (Novellas et al., 2011; Larsen et al., 2011; Tamai et al., 2005, Exacoustos et al., 2014).

Aspetos ecográficos

- ETV 2D (Exacoustos et al., 2014; Benagiano et al., 2014):
  - útero globoso com ecogenecidade miometrial heterogénea
  - assimetria de espessura das paredes uterinas
  - áreas quísticas miometriais
  - nódulos adenomióticos ecogénicos mal definidos, com raro sinal Doppler à periferia
  - estrias lineares hipoecogénicas com padrão radiário e sombra acústica ou protusões e ilhotas hiperecogénicas no miométrio
  - espessamento da zona juncional (ZJ)
  - indefinição da interface endométrio/miométrio
  - vascularização translesional no estudo Doppler
- ETV 3D (Exacoustos et al., 2014):
  - No estudo da zona juncional
  - espessamento ≥12 mm
  - ZJ irregular ou interrompida

Aspetos na RM

- útero aumentado de volume e com contornos regulares
- espessamento da ZJ ≥12 mm
- micronódulos brilhantes (diâmetro médio de 3 mm) nas sequências ponderadas em T2, que se encontram distribuídos de forma aleatória pela espessura da ZJ e do miométrio. Estes micronódulos são o achado mais específico para o diagnóstico de adenomiose e representam as glândulas endometriais ectópicas. Estes nódulos podem sangrar e tornarem-se brilhantes, também, nas sequências ponderadas em T1

O adenomioma, definido como uma forma localizada e circunscrita de adenomiose, manifesta-se como um nódulo com hipossinal em T2, com contornos mal definidos e com múltiplos micronódulos no seu interior, brilhantes em T2.

Nível Evidência	Recomendações	Grau
	A ETV deve ser usada como o primeiro método para o diagnóstico da adenomiose difusa/focal, e pode ser complementada com histerossonografia e ecografia 3D para o estudo da zona juncional	GPP
	A RM é recomendada para o caso de discrepâncias entre a clínica e a ecografia, ou nas situações em que exista patologia ginecológica associada	GPP

REFERÊNCIAS BIBLIOGRÁFICAS

Benagiano G, Brosens I, Habiba M. Adenomyosis: a life-cycle approach. Reprod Biomed Online 2015;30(3):220-232.

Bazot M, Cortez A, Darai E, Rouger J, Chopier J, Antoine JM, Uzan S. Ultrasonography compared with magnetic resonance imaging for the diagnosis of adenomyosis: correlation with histopathology. Hum Reprod 2001;16(11):2427-2433.

Champaneria R, Abedin P, Daniels J, Balogun M, Khan KS. Ultrasound scan and magnetic resonance imaging for the diagnosis of adenomyosis: systematic review comparing test accuracy. Acta Obstet Gynecol Scand 2010;89(11):1374-1384.

Exacoustos C, Manganaro L, Zupi E. Imaging for the evaluation of endometriosis and adenomyosis. Best Pract Res Clin Obstet Gynaecol 2014;28(5):655-681.

Larsen SB, Lundorf E, Forman A, Dueholm M. Adenomyosis and junctional zone changes in patients with endometriosis. Eur J Obstet Gynecol Reprod Biol 2011;157(2):206-211.

Levy G, Dehaene A, Laurent N, Lernout M, Collinet P, Lucot JP, Lions C, Poncelet E. An update on adenomyosis. Diagn Interv Imaging 2013;94(1):3-25.

Lundorf E, Forman A, Dueholm M. Adenomyosis and junctional zone changes in patients with endometriosis. Eur J Obstet Gynecol Reprod Biol 2011;157(2):206-11.

Novellas S, Chassang M, Delotte J, Toullalan O, Chevallier A, Bouaziz J, Chevallier P. MRI characteristics of the uterine junctional zone: from normal to the diagnosis of adenomyosis. AJR Am J Roentgenol 2011;196(5):1206-1213.

Streuli I, Dubuisson J, Santulli P, de Ziegler D, Batteux F, Chapron C. An update on the pharmacological management of adenomyosis. Expert Opin Pharmacother 2014;15(16):2347-2360.

Tamai K, Togashi K, Ito T, Morisawa N, Fujiwara T, Koyama T. MR imaging findings of adenomyosis: correlation with histopathologic features and diagnostic pitfalls. Radiographics 2005;25(1):21-40.

ENDOMETRIOSE EM LOCALIZAÇÃO EXTRA-GENITAL

A endometriose de localização extra-genital é rara (5%) (Machariotis et al., 2013; Bennett et al., 2010).

Têm sido descritos casos de endometriose localizada na parede abdominal, tórax, cicatrizes perineais, trato gastrointestinal, urinário e noutras localizações mais raras.

Que sintomas e sinais?

A doença expressa-se por uma ampla variedade de sintomas, dependendo do local de implantação do tecido endometrial, que se caracterizam, de um modo geral, por surgirem ou se agravarem durante a menstruação.

A dor é o sintoma principal mas não o único e não é patognomónico.

ENDOMETRIOSE DA PAREDE ABDOMINAL

A endometriose da parede abdominal está geralmente associada a procedimentos cirúrgicos prévios, nomeadamente a cesariana (Ecker et al., 2014; Machairiotis et al., 2013). Cerca de 87% apresentam quadro de dor em 57% cíclica (Horton et al., 2008).

Pode manifestar-se como um nódulo, na cicatriz ou próximo desta, doloroso, sendo a dor focal, constante ou cíclica, podendo agravar-se e variar de dimensão com o cataménio.

ENDOMETRIOSE UMBILICAL

Podem surgir lesões parietais de endometriose na cicatriz umbilical em mulheres sem antecedentes cirúrgicos (Machairiotis et al., 2013; Weng et al., 2011).

O *Nódulo de Villar* consiste numa lesão exofítica quística e pigmentada, dolorosa, com hemorragia observada durante o cataménio (Pariza et al., 2014).

ENDOMETRIOSE INGUINAL/CANAL DE NUCK

Nódulo inguinal habitualmente na região inguinal direita, doloroso, com agravamento progressivo durante o cataménio, podendo confundir-se com hérnia inguinal (Wong et al., 2011).

ENDOMETRIOSE TORÁCICA

A endometriose torácica pode manifestar-se como pneumotórax, hemotórax, hemoptise e dor torácica catameniais e nódulos pulmonares endometrióticos. A doença pode atingir também o pericárdio ou, mais raramente, o diafragma.

Os sintomas da endometriose torácica são tipicamente catameniais, ocorrendo 24 a 48 horas após o início da menstruação. Na doença endobrônquica ou do parênquima pulmonar o sintoma mais usual é a hemoptise.

A dor torácica é o sintoma mais comum, ocorrendo em 90% das doentes, enquanto a dispneia ocorre em aproximadamente 1/3 destas (Joseph J et al., 1996).

O pneumotórax e o hemotórax são tipicamente localizados à direita e de dimensões variáveis. A endometriose confinada ao diafragma pode manifestar-se por dor ipsilateral no tórax, ombro, membro superior ou pescoço.

A endometriose pélvica ocorre concomitantemente em 65 a 84% dos casos (Machairiotis et al., 2013).

ENDOMETRIOSE DO TRATO GASTROINTESTINAL

A endometriose pode também estar localizada no fígado e vesícula biliar, mas estas entidades são extremamente raras.

A endometriose hepática associa-se a dor e sensação de peso no hipocôndrio direito, havendo referência à presença de casos que se manifestaram por icterícia obstrutiva (Goldsmith et al., 2009).

A endometriose da vesícula biliar é extremamente rara (Saldana et al., 2010).

Na endometriose intestinal os sintomas mais frequentes são retorragia, dor tipo cólica, disquézia, anorexia, náuseas e vómitos, alterações do trânsito intestinal e distensão abdominal. Esta sintomatologia agrava-se durante a menstruação (Maroun et al., 2009)

As localizações mais frequentes da endometriose intestinal são o íleon terminal e o cego.

A endometriose apendicular tem uma incidência que varia de 2 a 4,4%, podendo ser assintomática ou manifestar-se por algias pélvicas crónicas (Darai et al., 2005; Gustofson RL et al., 2006).

ENDOMETRIOSE DO TRATO URINÁRIO

Endometriose renal é extremamente rara, as queixas mais frequentes são a dor lombar e mais raramente a hematúria cíclica. Por vezes a lesão é assintomática, sendo o diagnóstico feito após nefrectomia por suspeita de neoplasia renal (Maccagnano C et al., 2013; Gupta et al., 2005).

Na endometriose ureteral o atingimento do uréter é habitualmente unilateral e mais frequente à esquerda, pode ocorrer obstrução ureteral com consequente ureterohidronefrose e, raramente, perda da função renal. (Maccagnano et al., 2013; Antonelli et al., 2012).

LOCALIZAÇÕES RARAS DE ENDOMETRIOSE

›› NASAL

Os raros casos descritos de endometriose nasal manifestam-se por *epistaxis* cíclica e dor nasal catamenial (Mignemi et al., 2012).

›› NERVO CIÁTICO

Pode ser atingido sendo a localização mais frequente no canal isquiático à direita, manifesta-se como ciatalgia frequentemente à direita, com agravamento catamenial.

›› OUTRAS LOCALIZAÇÕES

Outras localizações de endometriose incluem os músculos longos, como o compartimento adutor, (Fambrini M et al., 2010), os músculos reto abdominal e glúteo, podendo esta causar dor ciática catamenial (Guida et al., 2009). Está descrita a presença de endometriose nervosa a nível de L5 que condicionava atrofia glútea e dor ciática (Floyd et al., 2011).

Nível Evidência	Recomendações	Grau
	Deve suspeitar-se de endometriose extra-genital em mulheres com sintomatologia cíclica, dependente da localização da doença	GPP
	Deve valorizar-se a periodicidade catamenial da sintomatologia como a mais indicativa da presença da doença	GPP

REFERÊNCIAS BIBLIOGRÁFICAS

Antonelli A. Urinary tract endometriosis. Urologia 2012;79(3):167-170.

Darai E, Thomassin I, Barranger E, Detchev R, Cortez A, Houry S, Bazot M. Feasibility And clinical outcome of laparoscopic colorectal resection for endometriosis. Am J Obstet Gynecol 2005;192:394-400.

Ecker AM, Donnellan NM, Shepherd JP, Lee TT. Abdominal wall endometriosis: 12 years of experience at a large academic institution. Am J Obstet Gynecol 2014;211(4):363.e1-5.

Fambrini M, Andersson KL, Campanacci DA, Vanzi E, Bruni V, Buccoliero AM, Pieralli A, Livi L, Scarselli G. Large-muscle endometriosis involving the adductor tight compartment: case report. J Minim Invasive Gynecol 2010;17(2):258-261.

Floyd JR 2nd, Keeler ER, Euscher ED, McCutcheon IE: Cyclic sciatica from extrapelvic endometriosis affecting the sciatic nerve. J Neurosurg Spine 2011;14:281-289.

Goldsmith PJ, Ahmad N, Dasgupta D, Campbell J, Guthrie JA, Lodge JP. Case hepatic endometriosis: a continuing diagnostic dilemma. HPB Surg 2009;2009:407206.

Guida M, Greco E, Di Spiezio Sardo A, Borriello M, Morra I, Nappi C: Isolated extrapelvic endometriosis of the gluteal muscle. J Minim Invasive Gynecol 2009;16:95-97.

Gupta K, Rajwanshi A, Srinivasan R. Endometriosis of the kidney: diagnosis by fine-needle aspiration cytology. Diagn Cytopathol 2005;33:60-61.

Gustofson RL, Kim N, Liu S, Stratton P. Endometriosis and the appendix: a case series and comprehensive review of the literature. Fertil Steril 2006;86(2):298-303.

Horton JD, Dezee KJ, Ahnfeldt EP, Wagner M. Abdominal wall endometriosis: a surgeon's perspective and review of 445 cases. Am J Surg 2008;196(2):207-212.

Joseph J, Sahn SA. Thoracic endometriosis syndrome: new observations from an analysis of 110 cases. Am J Med 1996;100(2):164-170.

Machairiotis N, Stylianaki A, Dryllis G, Zarogoulidis P, Kouroutou P, Tsiamis N, Katsikogiannis N, Sarika E, Courcoutsakis N, Tsiouda T, Gschwendtner A, Zarogoulidis K, Sakkas L, Baliaka A, Machairiotis C. Extrapelvic endometriosis: a rare entity or an under diagnosed condition? Diagn Pathol 2013;8:194.

Maccagnano C, Freschi M, Ghezzi M, Rocchini L, Pellucchi F, Rigatti P, Montorsi F, Colombo R. Kidney endometriosis. Minerva Urol Nefrol 2013;65(2):157-159.

Maccagnano C, Pellucchi F, Rocchini L, Ghezzi M, Scattoni V, Montorsi F, Rigatti P, Colombo R. Ureteral endometriosis: proposal for a diagnostic and therapeutic algorithm with a review of the literature. Urol Int 2013;91(1):1-9.

Saldana DG, de Acosta DA, Aleman HP, Gebrehiwot D, Torres E. Gallbladder endometrioma associated with obstructive jaundice and a serous ovarian cystic adenoma. South Med J 2010;103:1250-1252.

Que valor têm as metodologias diagnósticas?

Na suspeita de endometriose do trato urinário, o primeiro exame a ser realizado é a ecografia renal e vesical, a qual permite confirmar o diagnóstico de endometriose através de achados diretos (presença de estenose ou nódulos) ou indiretos pela presença de hidronefrose, ou alterações morfológicas e dimensionais dos rins. Para o estudo da função renal, o exame mais utilizado é a cintigrafia renal com prova diurética que nos dá de forma aceitável a percentagem de função de cada rim. Atualmente, o estudo por RM também é uma técnica utilizada no diagnóstico em situações particulares de endometriose.

O estudo RM complementado com protocolo de URO-RM (urografia por RM) acrescenta valor diagnóstico com visualização topográfica dos ureteres, assim como o estudo dinâmico dos rins. A Uro-TC (urografia por tomografia computorizada) é um exame alternativo à URO-RM, permitindo um mapeamento adequado tridimensional do trato urinário muito útil para a definição da estratégia cirúrgica.

A endometriose noutras localizações mais raras, como nas ansas do intestino delgado, cego e apêndice íleo-cecal, poderá ser estudada por entero/colonografia por TC ou por RM. Estes métodos relativamente recentes permitem a visualização da parede e do lúmen destes órgãos e o diagnóstico de espessamentos/nódulos de endometriose e aderências extra-luminais.

A colonoscopia é um método que permite a identificação direta das lesões na mucosa do reto e cólon, facultando ao mesmo tempo a biópsia destas lesões e o seu diagnóstico histológico. No entanto, uma biópsia negativa não exclui uma lesão de endometriose, que embora transparietal, poupa com frequência a mucosa.

O estudo do reto e cólon com duplo contraste (enema baritado), utilizado durante muito tempo para a avaliação da endometriose retal e do cólon tem vindo a cair em desuso em detrimento das outras técnicas tridimensionais, como a colonografia por RM ou a ecografia transretal, assim como a colonoscopia.

CASOS PARTICULARES

›› PAREDE ABDOMINAL

A ecografia da parede abdominal/tecidos moles e região inguinal permite o diagnóstico de endometriose nessa localização e a realização de estudo histológico dirigido.

Quando se detetam pequenos focos com hipersinal em T1, relacionados com arranjos de células endometriais, é diagnóstico de endometriose na RM.

›› ENDOMETRIOSE INGUINAL/CANAL DE NUCK

Os implantes endometriais podem ser identificados por ecografia de partes moles, como nódulos sólidos ou quísticos da região inguinal. A ecografia permite fazer o diagnóstico diferencial destes nódulos com as hérnias inguinais. Na RM a endometriose inguinal manifesta-se como quistos hemorrágicos ou nódulos sólidos hipointensos em T2 e hiperintensos em T1 ao longo da topografia do canal de Nuck.

›› ENDOMETRIOSE TORÁCICA

A TC do tórax é o exame não invasivo mais utilizado para o estudo da endometriose pulmonar e torácica.

A RM é importante para a visualização de focos nodulares brilhantes nas sequências 3D ao longo da superfície do diafragma; alguns podem ser infiltrativos e alcançarem a pleura diafragmática e as bases pulmonares.

A broncoscopia e a angiografia das artérias brônquicas são utlizadas para o estudo e localização das lesões que condicionam hemoptises.

Perante uma clínica suspeita de endometriose torácica, com exames de TC e RM negativos, a videotoracoscopia diagnóstica é o exame com maior acuidade para a confirmação de endometriose no tórax, permitindo também o diagnóstico citológico e o tratamento das lesões (implantes pleurais, implantes e defeitos diafragmáticos).

›› NERVO CIÁTICO

Na RM observa-se fibrose e/ou nódulo com captação de contraste ao longo do trajeto do nervo ciático.

Nível Evidência	Recomendações	Grau
	Na avaliação da endometriose em localizações extra-genitais os clínicos devem considerar: A RM e a ecografia são as duas técnicas com maior aplicação para o estudo da endometriose extra-genital na maioria das suas localizações O TC do tórax é o primeiro exame a utilizar para o estudo da endometriose torácica e a videotoracoscopia é a técnica de eleição para o seu diagnóstico	GPP
	Para a avaliação dos rins e bexiga recomenda-se a ecografia renal e vesical como primeira abordagem. A uretrocistoscopia para avaliação vesical, a cintigrafia renal para o estudo da função renal e a URO-TC e URO-RM para o mapeamento e visualização do trajeto ureteral. No estudo da endometriose do tubo digestivo, recomendam-se protocolos específicos por RM e TC direcionados ao estudo destes órgãos, que poderão complementar o protocolo geral da RM e a ETV. A colonoscopia permite em algumas situações a identificação das lesões de endometriose e o diagnóstico histológico A ecografia da parede abdominal/tecidos moles e região inguinal permite o diagnóstico de endometriose nessa localização e a realização de estudo histológico dirigido	GPP

REFERÊNCIAS BIBLIOGRÁFICAS

Bennett GL, Slywotzky CM, Cantera M, Hecht EM. Unusual manifestations and complications of endometriosis—spectrum of imaging findings: pictorial review. AJR Am J Roentgenol 2010;194(6 Suppl):WS34-46.

Behrendt K, Niedobitek-Kreuter G, Koltermann K, Ebert AD. Location-dependent value of pelvic MRI in the preoperative diagnosis of endometriosis. Eur J Obstet Gynecol Reprod Biol 2013;169(1):93-98.

Bis KG, Vrachliotis TG, Agrawal R, Shetty AN, Maximovich A, Hricak H. MR imaging spectrum with laparoscopic correlation and diagnostic pitfalls. Pelvic endometriosis. Radiographics 1997;17(3):639-655.

Busard MP, Mijatovic V, van Kuijk C, Hompes PG, van Waesberghe JH. Appearance of abdominal wall endometriosis on MR imaging. Eur Radiol 2010;20(5):1267-1276.

Kinkel K, Frei KA, Balleyguier C, Chapron C. Diagnosis of endometriosis with imaging: a review. Eur Radiol 2006;16(2):285-298.

Manganaro L, Zupi E. Imaging for the evaluation of endometriosis and adenomyosis. Best Pract Res Clin Obstet Gynaecol 2014;28(5):655-681.

Rousset P, Rousset-Jablonski C, Alifano M, Mansuet-Lupo A, Buy JN, Revel MP. Thoracic endometriosis syndrome: CT and MRI features. Clin Radiol 2014;69(3):323-330.

Tamai K, Togashi K, Ito T, Morisawa N, Fujiwara T, Koyama T. MR imaging findings of adenomyosis: correlation with histopathologic features and diagnostic pitfalls. Radiographics 2005;25(1):21-40.

Woodward PJ, Sohaey R, Mezzetti TP Jr. Endometriosis: radiologic-pathologic correlation. Radiographics 2001;21(1):193-216.

ENDOMETRIOSE E RISCO DE DESENVOLVIMENTO DE UMA SITUAÇÃO MALIGNA

Introdução

A eventual associação entre endometriose e doenças malignas, nomeadamente o cancro do ovário, tem constituído uma preocupação, e a sua investigação tem resultado na publicação de múltiplos estudos de coorte e caso-controlo. Ainda é grande a controvérsia sobre o valor qualitativo dessa associação mas sobretudo sobre o tipo de relação. Algumas das dificuldades na interpretação dos resultados são

consequência de problemas na definição da extensão, características e/ou diversidade de atuações terapêuticas anteriores em relação às populações com endometriose estudadas.

Evidências clínicas

Doentes com endometriose não têm risco global aumentado de virem a ter doenças oncológicas (Somigliana et al., 2006).

O diagnóstico de endometriose associa-se a um risco aumentado de cancro do ovário. Numa revisão dos estudos epidemiológicos de qualidade adequada (Zafrakas et al., 2014) os *odds ratios* (OR) variaram entre 1,3 e 1,7 nos 5 estudos caso-controlo incluídos, entre os quais está uma grande análise de estudos agregados englobando cerca de 8.000 doentes com carcinoma do ovário e cerca de 13.000 controlos (Pearce et al., 2012). Na análise dos 11 estudos de coorte incluídos (1 prospetivo e 10 retrospetivos) os autores constataram que o único estudo prospetivo foi também o único em que não houve associação significativa entre endometriose e cancro do ovário (mas o número de doentes com esta patologia era muito reduzido, apenas 3). Em todos os outros estudos aquela associação foi significativa, com valores de risco aumentado de 1,4 e 12,4 obtidos nos vários modelos estatísticos usados (*odds ratio*, risco relativo, *standard incidence ratio, hazard ratio*). A amplitude da variação dos resultados encontrados é consequência de diferenças muito grandes nas características das populações, dos tipos de *follow-up* e das metodologias empregues na avaliação (Zafrakas et al., 2014).

Os estudos são consistentes em que a associação encontrada entre endometriose e carcinoma do ovário é essencialmente com carcinomas de células claras e carcinomas endometrioides. No entanto, o referido estudo por Pearce et al., (2012) encontrou também associação com carcinoma seroso de baixo grau [OR ajustado e estratificado – 2,11 (1,39-3,20)].

Contudo, é necessário ter presente que o risco absoluto de desenvolvimento de um cancro do ovário mantém-se baixo mesmo em doentes com endometriose. Num estudo populacional incluindo 66.187 doentes com endometriose e número semelhante de controlos, com um *follow-up* médio de 12,7 anos, diagnosticou-se cancro do ovário em 3 de cada 100 doentes com endometriose e 2 de cada 100 doentes no grupo controlo (Melin et al., 2006).

Em 3 estudos de coorte, a incidência de linfoma não-Hodgkin estava significativamente aumentada nos grupos de doentes com endometriose (Somigliana et al., 2006).

A endometriose não está associada com alteração no risco de cancro do corpo uterino e parece associar-se a risco reduzido de cancro do colo do útero (Munksgaard et al., 2011).

A relação entre endometriose e cancro da mama não é clara. Numa revisão sistemática, encontrou-se um risco aumentado de cancro da mama em doentes com endometriose em 3 de 8 estudos de coorte (não aumentado nos 5 outros estudos) e em 4 de 5 estudos caso-controlo (risco reduzido em 1 estudo) (Munksgaard et al., 2011).

Nível Evidência	Recomendações	Grau
	Os clínicos cujas doentes com endometriose solicitem informações sobre o risco que têm de vir a desenvolver um cancro, deverão informar que: › Não há evidências de que a endometriose cause cancro › Não existe um aumento da incidência global de cancros em mulheres com endometriose › Alguns tipos de cancro (do ovário e linfomas não-Hodgkin) são ligeiramente mais frequentes em mulheres com endometriose do que na população sem essa doença	GPP
	Os clínicos cujas doentes com endometriose solicitem informações sobre o risco que têm de vir a desenvolver um cancro deverão explicar a incidência dos cancros, usando números absolutos	GPP
	Não se recomenda qualquer modificação na vigilância ou tratamento de doentes com endometriose tendo em conta o risco de doenças malignas, uma vez que não há atualmente dados clínicos sobre métodos que reduzam o ligeiro aumento de risco encontrado	GPP

REFERÊNCIAS BIBLIOGRÁFICAS

Melin A, Sparén P, Persson I e Bergqvist A. Endometriosis and the risk of cancer with special emphasis on ovarian cancer. Hum Reprod 2006;21:1237-1242.

Munksgaard PS e Blaakaer J. The association between endometriosis and gynaecological cancers and breast cancer: a review of epidemiological data. Gynecol Oncol 2011;123:157-163.

Pearce C, Templeman C, Rossing MA, Lee A, Near A, Webb P et al., Association between endometriosis and risk of histological subtypes of ovarian cancer: a pooled analysis of case-control studies. Lancet Oncol 2012;13:385-394.

Somigliana E, Viganò P, Parazzini F, Stoppelli S, Giambattista E e Vercellini P. Association between endometriosis and cancer: a comprehensive review and a critical analysis of clinical and epidemiological evidence. Gynecol Oncol 2006;101:331-341.

Zafrakas M, Grimbizis G, Timologou A, Tarlatzis B. Endometriosis and ovarian cancer risk: a systematic review of epidemiological studies. Front Surg 2014;1:14.

TRATAMENTO MÉDICO

Fernanda Águas
Coordenadora

›› António Barbosa
›› Daniela Couto
›› Fernanda Geraldes
›› Isabel Vilhena
›› José Lourenço Reis
›› José Damasceno
›› Maria João Carvalho
›› Sofia Figueiredo

Posicionamento da terapêutica médica na endometriose

A endometriose é uma doença inflamatória crónica, benigna, estrogénio-dependente, definida pela presença de glândulas e estroma endometrial fora da cavidade uterina e que requer um plano de tratamento longo onde deve ser dado especial destaque ao tratamento médico, procurando evitar múltiplas cirurgias (Giudice, 2010; Dunselman et al., 2014).

O tratamento ideal da endometriose não está ainda definido e a investigação existente revela algumas lacunas. Importa referir que os estudos com as terapêuticas clássicas são antigos, com métodos de diagnóstico e imagem mais restritos do que os que atualmente dispomos. Os estudos randomizados com terapêuticas mais recentes são escassos, com amostras reduzidas e com limitações, até porque suscitariam questões éticas desenhar ensaios clínicos com controlo de placebo nesta doença.

As manifestações clínicas da endometriose podem ser o resultado da atividade da doença ou da distorção anatómica por ela causada. A dor pélvica e a infertilidade são as suas principais consequências (Vercellini et al., 2014; Giudice, 2010). A dor crónica recorrente pode ser associada a sintomatologia depressiva, insónia e fadiga, condicionando o comportamento da mulher e a capacidade para a atividade profissional e rotinas diárias (Frackiewicz, 2014).

A mulher com dor pélvica e suspeita de endometriose pode ser tratada com terapêutica médica empírica mesmo antes que seja estabelecido um diagnóstico definitivo (Anon, 2000).

Os implantes endometrióticos comportam-se como o endométrio funcional, daí o recurso a medicamentos que diminuem ou inibem o crescimento do tecido endometrial causando hipomenorreia/amenorreia (Bruner-Tran et al., 2013). Os medicamentos atualmente utilizados criam um estado de hipoestrogenismo (agonistas da GnRh) ou um clima hiperprogestagénico (estroprogestativos e progestativos).

Todos estes tratamentos são supressivos e não curativos, pelo que a recorrência da doença é a regra depois da sua descontinuação (Bruner-Tran et al., 2013). A terapêutica médica da endometriose deve ser encarada como um tratamento de longa duração tal como qualquer outro utilizado em doenças inflamatórias crónicas.

Os tratamentos hormonais serão abordados individualmente nesta secção.

O danazol foi o primeiro fármaco aprovado para o tratamento da endometriose, tendo sido muito usado no controlo da dor nos anos 70 e 80, não estando atualmente comercializado em Portugal.

Todos os medicamentos hormonais utilizados para tratar a dor associada à endometriose são eficazes no controlo dos sintomas e não existe evidência inequívoca de que um tratamento seja superior a outro (Dunselman et al., 2014). Desde que se obtenha um estado de amenorreia, o alívio da dor é alcançado independentemente do fármaco utilizado. O tratamento deve ser individualizado e a gravidade dos sintomas, o desejo de gravidez, os efeitos secundários e o custo da terapêutica, devem condicionar a escolha (Dunselman et al., 2014).

O tratamento médico não tem efeito significativo quando utilizado como adjuvante pré-operatório. Como a cirurgia não afeta os mecanismos patogénicos da endometriose a recorrência dos sintomas e das lesões é frequente se não for utilizado um tratamento médico adjuvante pós-operatório (Guo, 2009; Vercellini et al., 2012).

Os analgésicos podem ser utilizados no tratamento da dor, isoladamente ou em associação a um tratamento hormonal (Schenken, 2014).

Decorre investigação sobre medicações que interferem com a inflamação, resposta hormonal seletiva, angiogénese, proliferação e apoptose celulares (Soares et al., 2012).

Nível Evidência	Recomendações	Grau
I	O tratamento médico reduz a dor associada à endometriose	A
	A escolha do tratamento deve ter em consideração o desejo de gravidez, os efeitos secundários, os custos e as preferências das doentes	GPP

REFERÊNCIAS BIBLIOGRÁFICAS

ACOG practice bulletin. Medical management of endometriosis. Number 11, December 1999 (replaces Technical Bulletin Number 184, September 1993). Clinical management guidelines for obstetrician-gynecologists. Int J Gynaecol Obstet. 2000;71:183–196.

Bruner-Tran KL, Herington JL, Duleba AJ, Taylor HS, Osteen KG. Medical management of endometriosis: Emerging evidence linking inflammation to disease pathophysiology. Minerva Ginecol. 2013;65(2):199–213.

Dunselman G a J, Vermeulen N, Becker C, et al. ESHRE guideline: management of women with endometriosis. Hum Reprod. 2014;29(3):400–12.

Frackiewicz EJ. Endometriosis: an overview of the disease and its treatment. J Am Pharm Assoc. 2014;40(5):645–657

Giudice LC. Clinical practice. Endometriosis. N Engl J Med. 2010;362(25):2389–2398.

Guo SW. Recurrence of endometriosis and its control. Hum Reprod Update. 2009;15(4):441–461.

Soares SR, Martínez-Varea A, Hidalgo-Mora JJ, Pellicer A. Pharmacologic therapies in endometriosis: a systematic review. Fertil Steril. 2012;98(3):529–55.

Vercellini P, DE Matteis S, Somigliana E, Buggio L, Frattaruolo MP, Fedele L. Long-term adjuvant therapy for the prevention of postoperative endometrioma recurrence: a systematic review and meta-analysis. Acta Obstet Gynecol Scand. 2012;92(1):8–16. doi:10.1111/j.1600-0412.2012.01470.x.

Vercellini P, Viganò P, Somigliana E, Fedele L. Endometriosis: pathogenesis and treatment. Nat Rev Endocrinol. 2014;10(5):261–75.

TRATAMENTOS HORMONAIS

ESTROPROGESTATIVOS

Introdução

Os estroprogestativos são habitualmente a primeira linha para o tratamento da dor associada com endometriose (Streuli et al., 2013; Falcone & Lebovic, 2011). Os estroprogestativos, pelo seu efeito anti-gonadotrófico, reduzem a produção de estradiol e aumentam a decidualização, condicionando a atrofia dos implantes endometrióticos. A dose de etinilestradiol utilizada nos contracetivos hormonais combinados (CHC) atualmente disponíveis não é suficiente para atingir o limiar de ativação da doença (Johnson & Hummelshoj, 2013). Não foram descritas diferenças entre os diversos CHC, mas afigura-se que as composições com menor dose de estrogénios são mais eficazes na prevenção da proliferação endometrial (Vercellini et al., 2014)

Os contracetivos orais combinados (COC) são eficazes no controlo da dor pélvica e da dismenorreia em 89% das doentes (Frackiewicz, 2014). Os COC podem ser administrados de forma cíclica ou contínua. A taxa de insucesso terapêutico pode atingir 20-25% mesmo quando associados com anti-inflamatórios não esteroides (Giudice, 2010). As taxas de recorrência são elevadas após a suspensão do tratamento (Armstrong, 2011). Os COC não se associam a melhoria da fertilidade (Frackiewicz, 2014). Estes fármacos são habitualmente bem tolerados, com poucos efeitos secundários, podem ser administrados por longos períodos de tempo e têm uma boa relação custo-benefício (Streuli et al., 2013).

Evidência

A utilização de COC é considerada primeira-linha no tratamento da dor pélvica crónica associada com endometriose. Existem poucos ensaios clínicos randomizados que avaliem a sua eficácia no tratamento da endometriose e que os comparem com outros tratamentos

médicos. Não há evidência inequívoca quanto ao regime ideal de administração, cíclico ou contínuo.

Uma revisão sistemática teve como objetivo avaliar os efeitos dos contracetivos orais em comparação com outros tratamentos para a dor em mulheres com endometriose (Davis et al., 2007; Johnson & Hummelshoj, 2013). Apenas foi identificado um RCT que incluiu 57 mulheres e comparou análogos da GnRH, 3,6 mg de goserelina/28 dias, com COC, 20 µg etinilestradiol e 150 µg desogestrel durante 6 meses (Vercellini P et al., 1993). No final do tratamento verificou-se uma redução da dor pélvica, dismenorreia e dispareunia, não havendo diferenças significativas entre os grupos.

Um estudo multicêntrico randomizado, duplamente cego placebo-controlado (Harada et al., 2008) comparou aleatoriamente os resultados em 100 mulheres com dor pélvica crónica associada com endometriose tratadas com etinilestradiol 35 µg e noretisterona 1 mg durante 21 dias *versus* placebo. Verificaram diminuição significativa da dismenorreia com contracetivos orais comparando com placebo. No entanto, a dor pélvica não foi significativamente reduzida no grupo COC.

A COC administrada de forma contínua, sem o período de pausa, foi considerada como mais benéfica para alívio de dor pélvica associada com endometriose. Um dos trabalhos mais citado é um estudo prospetivo com 50 mulheres submetidas a cirurgia por endometriose no ano anterior e que tiveram dismenorreia recorrente sob COC cíclica (Vercellini et al., 2003). As doentes utilizaram etinilestradiol 20 µg e desogestrel 0,15 mg durante 2 anos. A administração de forma contínua reduziu significativamente a frequência e gravidade da dismenorreia e a maioria das doentes estava satisfeita (80%). Amenorreia, *spotting* e hemorragia irregular foram mencionadas em 38%, 36% e 26% dos casos, respetivamente.

Uma revisão sistemática que pretendeu comparar progestativos e estroprogestativos com agonistas da GnRH (Jeng et al., 2014), apenas identificou um RCT com estroprogestativos que comparou etinilestradiol/noretisterona (n=26) com leuprolide/noretisterona (n=21). Em ambos os grupos a eficácia foi semelhante para a dor pélvica associada com endometriose (Guzick et al., 2011).

Um estudo avaliou a eficácia do anel vaginal (*n*=123), 15 µg de etinilestradiol e 120 µg etonogestrel e do sistema transdérmico (*n*=84), *patch* com 60 µg de etinilestradiol e 6 mg de 17-deacetilnorgestimato, em mulheres com dor recorrente associada com endometriose, administrados de forma contínua durante 12 meses (Vercellini et al., 2010). A hemorragia irregular levou à mudança para regime cíclico em 46% das utilizadoras de anel e 42% das de *patch* transdérmico. Os sintomas dolorosos reduziram significativamente com ambos os tratamentos, mas a dor associada com lesões do septo retovaginal teve melhoria mais marcada com anel vaginal. A satisfação das doentes foi de 72% do grupo anel e 48% no grupo *patch* transdérmico.

Existe uma percentagem de mulheres que não responde aos estroprogestativos. Na endometriose foi descrito um estado de resistência progestativa (Bulun et al., 2006). Um dos mecanismos apontados é a depleção de recetores de progesterona da isoforma B. No endométrio, a ativação destes recetores induz a expressão de 17ß-hidroxiesteroide desidrogenase tipo 2 que metaboliza o estradiol em estrona. Na endometriose não existe a expressão de 17ß-hidroxiesteroide desidrogenase no tecido endometrial ectópico, o que pode ser uma consequência da ausência de recetores de progesterona B e baixos níveis de recetores de progesterona A (Bulun, 2009). Desta forma existe uma dificuldade de metabolização do estradiol que fica metabolicamente ativo.

Nível Evidência	Recomendações	Grau
I	Os contracetivos hormonais combinados reduzem a dismenorreia, dispareunia e dor pélvica não cíclica associadas com endometriose	A
III	Os contracetivos hormonais orais em regime contínuo devem ser considerados em mulheres com dismenorreia associadas com endometriose	C
III	Pode ser considerada a utilização de anel vaginal ou *patch* transdérmico para reduzir a dismenorreia, dispareunia e dor pélvica crónica associadas com endometriose	C

REFERÊNCIAS BIBLIOGRÁFICAS

Armstrong C. Practice Guidelines ACOG Updates Guideline on Diagnosis and Treatment of Endometriosis. Am Fam Physician. 2011;83:84–85.

Bulun SE, Cheng YH, Yin P, et al. Progesterone resistance in endometriosis: Link to failure to metabolize estradiol. Mol Cell Endocrinol. 2006;248:94–103.

Bulun SE. Endometriosis. N Engl J Med. 2009;360:268–279.

Davis LJ, Kennedy SS, Moore J, Prentice A. Modern combined oral contraceptives for pain associated with endometriosis. Cochrane Database Syst Rev. 2007.

Falcone T, Lebovic DI. Clinical management of endometriosis. Obstet Gynecol. 2011;118(3):691–705.

Frackiewicz EJ. Endometriosis: an overview of the disease and its treatment. J Am Pharm Assoc. 2014;40(5):645–657.

Giudice LC. Clinical practice. Endometriosis. N Engl J Med. 2010;362(25):2389–2398.

Guzick DS, Huang LS, Broadman BA, Nealon M, Hornstein MD. Randomized trial of leuprolide versus continuous oral contraceptives in the treatment of endometriosis-associated pelvic pain. Fertil Steril. 2011;95(5):1568–1573.

Harada T, Momoeda M, Taketani Y, Hoshiai H, Terakawa N. Low-dose oral contraceptive pill for dysmenorrhea associated with endometriosis: a placebo-controlled, double-blind, randomized trial. Fertil Steril. 2008;90(5):1583–1588.

Jeng C-J, Chuang L, Shen J. A comparison of progestogens or oral contraceptives and gonadotropin-releasing hormone agonists for the treatment of endometriosis: a systematic review. Expert Opin Pharmacother. 2014;15(6):767–73.

Streuli I, de Ziegler D, Santulli P, et al. An update on the pharmacological management of endometriosis. Expert Opin Pharmacother. 2013;14(3):291–305. Johnson NP, Hummelshoj L. Consensus on current management of endometriosis. Hum Reprod. 2013;28(0):1552–1568.

Vercellini P, Trespidi L, Colombo A, Vendola N, Marchini M CP. A gonadotropin-releasing hormone agonist versus a low-dose oral contraceptive for pelvic pain associated with endometriosis. Fertil Steril. 1993;60(1):75–9.

Vercellini P, Frontino G, De Giorgi O, Pietropaolo G, Pasin R, Crosignani PG. Continuous use of an oral contraceptive for endometriosis-associated recurrent dysmenorrhea that does not respond to a cyclic pill regimen. Fertil Steril. 2003;80(3):560–563.

Vercellini P, Barbara G, Somigliana E, Bianchi S, Abbiati A, Fedele L. Comparison of contraceptive ring and patch for the treatment of symptomatic endometriosis. Fertil Steril. 2010;93(7):2150–2161.

Vercellini P, Viganò P, Somigliana E, Fedele L. Endometriosis: pathogenesis and treatment. Nat Rev Endocrinol. 2014;10(5):261–75.

PROGESTATIVOS

Introdução

O efeito anti-mitótico dos progestativos induz a decidualização do endométrio eutópico bem como do endométrio em localização ectópica com a consequente atrofia das lesões de endometriose (Kappou, Matalliotakis, & Matalliotakis, 2010; Ruhland, Agic, Krampe, Diedrich, & Hornung, 2011).

A aparente resolução da sintomatologia durante a gravidez fundamenta a utilização dos progestativos com o objetivo de mimetizar o ambiente hormonal existente nessa fase, estado designado por pseudo-gravidez (Moghissi, 1990).

As indicações terapêuticas dos progestativos englobam o controlo da dor, a redução do tamanho das lesões e a diminuição das recorrências pós-cirúrgicas (Soares, Martínez-Varea, Hidalgo-Mora, & Pellicer, 2012).

Os efeitos adversos mais frequentes dos progestativos incluem aumento ponderal, acne e hemorragias uterinas anómalas. No caso das fórmulas *depot*, são também descritas reações no local de injeção (Brown, Kives, & Akhtar, 2012).

O dienogeste é o progestativo mais estudado no contexto de endometriose. Combina as vantagens dos derivados da nortestosterona com os benefícios dos derivados da progesterona (Foster & Wilde, 1998; Harada & Taniguchi, 2010; Sasagawa et al., 2008; Sasagawa, Shimizu, Imada & Mizuguchi, 2009). Os mecanismos propostos para a sua ação inibitória nas lesões endometrioides são o efeito inibidor moderado na secreção de gonadotrofinas (Foster & Wilde, 1998; Sasagawa et al., 2008); a criação de um ambiente hiperprogestagénico e hipoestrogénico, (Harada & Taniguchi, 2010); a ação anti-proliferativa nas células endometriais, mediada pela modulação da expressão das metaloproteinases da matriz (Harada & Taniguchi, 2010); efeito inibidor da angiogénese (Nakamura, Katsuki, Shibutani, & Oikawa, 1999); ação anti-inflamatória, através da inibição da expressão da aromatase e da COX-2 e da inibição da produção de prostaglandinas nas células endometrioides (Yamanaka et al., 2012).

A ausência de efeitos glicocorticoides e mineralocorticoides bem como a ausência de afinidade para os recetores de estrogénios, resulta numa diminuição dos efeitos adversos associados à terapêutica (Bizzarri et al., 2014; Yamanaka et al., 2012).

Evidência

O acetato de medroxiprogesterona e o dienogeste apresentam uma eficácia superior ao placebo no controlo da dor. Num RCT com 51 mulheres, concluiu-se que o acetato de medroxiprogesterona, administrado de forma contínua na dose diária de 100 mg, é mais eficaz na redução da dor aos 6 e 12 meses de tratamento (Strowitzki, Faustmann, Gerlinger, & Seitz, 2010; Telimaa, Rönnberg, & Kauppila, 1987). Em 2010, num estudo multicêntrico randomizado, duplamente cego placebo-controlado, englobando 198 mulheres, Strowitzki *et al* provaram a supremacia do dienogeste (2 mg/dia) no controlo da dor às 12 semanas de tratamento (Strowitzki et al., 2010).

Não existem diferenças entre a dihidrogesterona, nas doses diárias de 40 e 60 mg, e o placebo no alívio das queixas álgicas aos 12 meses de tratamento (Overton et al., 1994).

Os progestativos orais e as fórmulas *depot* são equivalentes aos agonistas da GnRH e à CHC no alívio da dor associada a endometriose.

Num estudo multicêntrico randomizado com 252 mulheres, publicado em 2010, o dienogeste (2 mg/dia) demonstrou eficácia semelhante aos agonistas da GnRH no controlo da dor (Strowitzki et al., 2010). Em 2006, num estudo envolvendo 272 mulheres, Schlaff comparou a eficácia de 104 mg de acetato de medroxiprogesterona na fórmula *depot* com 11,25 mg de acetato de leuprolide e não identificou diferenças entre as duas opções terapêuticas aos 12 meses de tratamento (Schlaff et al., 2006). O estudo publicado por Razzi equiparou o desogestrel isolado (75 µg/dia) à pílula combinada (20 µg EE e 150 µg desogestrel) na redução da sintomatologia dolorosa (Razzi et al., 2007).

O sistema intrauterino com levonorgestrel (SIU-LNG) surge como uma alternativa eficaz no tratamento médico da endometriose. Um estudo controlado randomizado e multicêntrico, envolvendo 82 mulheres, comparou a eficácia do SIU-LNG com os agonistas da

GnRH no alívio da dor pélvica crónica. Os dois grupos apresentaram resultados terapêuticos semelhantes no controlo da dor associada a endometriose (Petta et al., 2005). Em 2013, foi publicada uma revisão sistemática cujo objetivo foi determinar o impacto do SIU-LNG no controlo da dor nas mulheres com endometriose já submetidas a cirurgia (Am et al., 2013). Os estudos avaliados (três RCTs) apontam para uma redução significativa da recorrência da sintomatologia decorrente da colocação do SIU-LNG no pós-operatório face à atitude expectante. Comparando com a atitude expectante, o SIU-LNG está associado a uma redução significativa da dismenorreia (Sahuquillo & Arikan, 1996). No controlo da dor, o SIU-LNG é tão eficaz como os agonistas da GnRH (Heikinheimo & Gemzell-Danielsson, 2012).

A eficácia do implante contracetivo com etonogestrel no controlo das queixas de endometriose foi avaliada num estudo prospetivo controlado e randomizado publicado em 2009. O estudo, que comparou o implante contracetivo com agonistas da GnRH num total de 41 mulheres ao longo de um ano, apontou para uma eficácia terapêutica semelhante para as duas opções. No entanto, a taxa de abandono do implante contracetivo (4 em 21 mulheres), decorrente do padrão irregular da hemorragia, limita a sua utilização como opção na abordagem farmacológica da endometriose (Walch et al., 2009).

Uma revisão sistemática publicada em 2014, que comparou progestativos com análogos da GnRH, concluiu que, tendo em conta uma eficácia semelhante, o perfil de reações colaterais dos progestativos é incontestavelmente mais favorável. Neste grupo, destacam-se como principais efeitos indesejáveis a acne e o aumento de peso (C. J. Jeng, Chuang, and Shen, 2014). Em termos de efeitos adversos, o dienogeste não se associa a sintomatologia vasomotora e quando comparado com agonistas da GnRH está associado a menor incidência de secura vaginal, alterações do humor e cefaleias (Strowitzki et al., 2010).

A COC permite um melhor controlo do ciclo do que os progestativos com menor incidência de hemorragias uterinas anómalas (Brown et al., 2012).

Num estudo randomizado, controlado, conduzido em 9 centros na Alemanha, um total de 68 pacientes com endometriose grau I-III confirmada histologicamente, foram randomizadas para tratamento com dienogeste na dose de 1, 2 ou 4 mg /dia durante 24 semanas.

Nas doses de 2 e 4 mg, verificou-se alívio significativo da sintomatologia álgica e igual ou maior eficácia na redução nos *scores* histológicos da *American Fertility Society* do que a reportada com a utilização de outros agentes como danazol e agonistas da GnRH (AFS, 1985; Schindler et al., 2006).

No Japão, um estudo multicêntrico, controlado, randomizado, duplamente cego, de fase III, procurou comparar a eficácia e segurança do dienogeste com a administração intra-nasal de acetato de buserelina em pacientes com endometriose. A eficácia das duas terapêuticas foi semelhante com menor incidência de efeitos adversos, nomeadamente, redução da densidade mineral óssea, no grupo que recebeu dienogeste (Harada et al., 2009).

Um outro estudo, multicêntrico, randomizado, fase III, comparou a utilização do dienogeste (1 mg/dia, administração oral) com a triptorelina (3,75 mg via intramuscular, a cada 4 semanas), em 120 mulheres, durante 16 semanas. Não houve diferenças significativas nos *scores* histológicos da Sociedade Americana de Fertilidade entre os dois grupos. Houve maior incidência de sintomatologia climatérica (61% *vs.* 11%) e de redução da densidade mineral óssea (p=0,0030) no grupo do agonista, e maior incidência de hemorragia vaginal no grupo do dienogeste (61% *vs.* 25%) (Cosson et al., 2002).

O efeito adverso mais frequentemente reportado num estudo que incluiu 135 mulheres sob terapêutica com dienogeste durante 52 meses foi o mau controlo do ciclo, nas primeiras semanas de tratamento e cuja incidência diminuiu com a continuidade do tratamento (Momoeda et al., 2009).

Nível Evidência	Recomendações	Grau
I	Os progestativos são eficazes no controlo da dor associada com endometriose, sendo consistente a evidência para o acetato de medroxiprogesterona e o dienogeste	A
II	O SIU-LNG é uma alternativa para o tratamento médico a longo prazo na redução da dor associada com endometriose	B

	A escolha do progestativo deve ter em consideração o perfil de reações adversas de cada um dos fármaco	GPP
	O dienogeste apresenta um bom perfil de tolerabilidade comparativamente com outros progestativos	GPP

REFERÊNCIAS BIBLIOGRÁFICAS

AFS. Revised American Fertility Society classification of endometriosis: 1985. Fertil Steril. 1985;43(3):351–352.

Am A, Houston B, Hg A, et al. Levonorgestrel-releasing intrauterine device (LNG-IUD) for symptomatic endometriosis following surgery Levonorgestrel-releasing intrauterine device (LNG-IUD) for symptomatic endometriosis following surgery. 2013;(1):1–3.

Bizzarri N, Remorgida V, Leone Roberti Maggiore U, et al. Dienogest in the treatment of endometriosis. Expert Opin Pharmacother. 2014;15:1889–1902.

Brown J, Kives S, Akhtar M. Progestagens and anti-progestagens for pain associated with endometriosis (Review) SUMMARY OF FINDINGS FOR THE MAIN COMPARISON. 2012;(3).

Cosson M, Querleu D, Donnez J, et al. Dienogest is as effective as triptorelin in the treatment of endometriosis after laparoscopic surgery: Results of a prospective, multicenter, randomized study. Fertil Steril. 2002;77:684–692.

Foster RH, Wilde MI. Dienogest. Drugs. 1998;56:825–833; discussion 834–835.

Harada T, Taniguchi F. Dienogest: a new therapeutic agent for the treatment of endometriosis. Womens Health (Lond Engl). 2010;6:27–35.

Harada T, Momoeda M, Taketani Y, et al. Dienogest is as effective as intranasal buserelin acetate for the relief of pain symptoms associated with endometriosis-a randomized, double-blind, multicenter, controlled trial. Fertil Steril. 2009;91:675–681.

Heikinheimo O, Gemzell-Danielsson K. Emerging indications for the levonorgestrel-releasing intrauterine system (LNG-IUS). Acta Obstet Gynecol Scand. 2012;91(1):3–9.

Kappou D, Matalliotakis M, Matalliotakis I. Medical treatments for endometriosis. Minerva Ginecol. 2010;62:415–432.

Moghissi KS. Pseudopregnancy induced by estrogen-progestogen or progestogens alone in the treatment of endometriosis. Prog Clin Biol Res. 1990;323:221–232.

Momoeda M, Harada T, Terakawa N, et al. Long-term use of dienogest for the treatment of endometriosis. J Obstet Gynaecol Res. 2009;35:1069–1076.

Nakamura M, Katsuki Y, Shibutani Y, Oikawa T. Dienogest, a synthetic steroid, suppresses both embryonic and tumor- cell-induced angiogenesis. Eur J Pharmacol. 1999;386:33–40.

Overton CE, Lindsay PC, Johal B, et al. A randomized, double-blind, placebo--controlled study of luteal phase dydrogesterone (Duphaston) in women with minimal to mild endometriosis.; 1994.

Petraglia F, Hornung D, Seitz C, et al. Reduced pelvic pain in women with endometriosis: Efficacy of long-term dienogest treatment. Arch Gynecol Obstet. 2012;285:167–173.

Petta CA, Ferriani RA, Abrao MS, et al. Randomized clinical trial of a levonorgestrel-releasing intrauterine system and a depot GnRH analogue for the treatment of chronic pelvic pain in women with endometriosis.; 2005.

Razzi S, Luisi S, Ferretti C, et al. Use of a progestogen only preparation containing desogestrel in the treatment of recurrent pelvic pain after conservative surgery for endometriosis. Eur J Obstet Gynecol Reprod Biol. 2007;135(2):188–190.

Ruhland B, Agic A, Krampe J, Diedrich K, Hornung D. Innovations in conservative endometriosis treatment: An updated review. Minerva Ginecol. 2011;63:247–249.

Sahuquillo J, Arikan F. Cochrane Database of Systematic Reviews.; 1996.

Sasagawa S, Shimizu Y, Imada K, Mizuguchi K. Pharmacological and clinical profile of dienogest (DINAGEST Tab. 1 mg). Nippon yakurigaku zasshi Folia Pharmacol Jpn. 2009;133:32–40.

Sasagawa S, Shimizu Y, Kami H, et al. Dienogest is a selective progesterone receptor agonist in transactivation analysis with potent oral endometrial activity due to its efficient pharmacokinetic profile. Steroids. 2008;73:222–231.

Schindler AE, Christensen B, Henkel A, Oettel M, Moore C. High-dose pilot study with the novel progestogen dienogestin patients with endometriosis. Gynecol Endocrinol. 2006;22:9–17.

Soares SR, Martínez-Varea A, Hidalgo-Mora JJ, Pellicer A. Pharmacologic therapies in endometriosis: a systematic review. Fertil Steril. 2012;98(3):529–55.

Strowitzki T, Faustmann T, Gerlinger C, Seitz C. Dienogest in the treatment of endometriosis-associated pelvic pain: A 12-week, randomized, double-blind, placebo-controlled study. Eur J Obstet Gynecol Reprod Biol. 2010;151:193–198.

Telimaa S, Rönnberg L, Kauppila A. Placebo-controlled comparison of danazol and high-dose medroxyprogesterone acetate in the treatment of endometriosis after conservative surgery.; 1987.

Yamanaka K, Xu B, Suganuma I, et al. Dienogest inhibits aromatase and cyclooxygenase-2 expression and prostaglandin E 2 production in human endometriotic stromal cells in spheroid culture. Fertil Steril. 2012;97(2):477–482.

AGONISTAS DA GnRH

Introdução

Os agonistas da GnRH são uma das terapêuticas aprovadas para tratamento da endometriose (Brown et al., 2010). A GnRH é um decapeptídeo secretado pelos neurónios hipotalâmicos no sistema porta-hipofisário e atua nos recetores da hipófise anterior. Os agonistas da GnRH são decapeptídeos que diferem dos endógenos pela substituição de um ou mais aminoácidos e que exercem uma ação contínua nos recetores GnRH, levando a uma estimulação inicial da secreção de gonadotrofinas, *flare-up*, seguida de uma depressão profunda na secreção das gonadotrofinas. O mecanismo de ação destes fármacos exerce-se na ligação contínua e não pulsátil aos recetores da GnRH, provocando assim a dessensibilização hipofisária e a interrupção do eixo hipófise/ovário levando a um estado hormonal de hipogonadismo hipogonadotrófico (Surrey, 2010). O hipoestrogenismo condiciona atrofia endometrial levando a amenorreia secundária e a uma ação direta local nos implantes de endometriose (Practice & Medicine, 2014; Giudice, 2010; Kang & Young, 2010).

Os agonistas da GnRH mais usados na prática clínica são: leuprolide, goserelina, nafrelina e triptorelina.

As limitações desta terapêutica são por um lado uma taxa de recorrência elevada (50%) após 6 meses de interrupção deste tratamento e os efeitos associados ao hipoestrogenismo, simulando uma menopausa tais como a perda de densidade mineral óssea, sintomatologia vasomotora, atrofia urogenital, diminuição da libido, depressão e alteração do lipidograma (Crosignani et al., 2006; Vercellini et al., 2009; Somigliana et al., 2009).

A terapêutica com agonistas da GnRH é tão eficaz no controlo da dor como os estroprogestativos, gestrinona ou danazol e é considerada de segunda linha quando os estroprogestativos falham, não são tolerados ou são contraindicados (Kappou et al., 2010; Ruhland et al., 2011; Vercellini et al., 2009).

Evidência

Um estudo randomizado comparou a eficácia dos estroprogestativos cíclicos de baixa dosagem com os agonistas da GnRH e os autores concluíram que a melhoria da dor foi semelhante nos dois grupos, a melhoria da dispareunia profunda foi superior no grupo dos agonistas (Vercellini P et al., 1993).

Numa meta-análise de 41 estudos de 4.935 mulheres, o uso dos agonistas da GnRH para o tratamento da dor associada à endometriose foi comparado com várias outras estratégias terapêuticas, demonstrando haver uma remissão da sintomatologia no grupo tratado com agonistas, comparativamente com o grupo não tratado ou com o grupo placebo (Brown et al., 2010). Quando comparado com outras terapêuticas nomeadamente o danazol ou o levonorgestrel, não foi demonstrada qualquer superioridade na redução da dor (Bernardi & Pavone, 2013).

Terapêutica hormonal *add-back*

A terapêutica hormonal *add-back* tem como objetivo aumentar a adesão ao tratamento e possibilitar o uso mais prolongado dos agonistas da GnRH, nas mulheres com endometriose. A prescrição de tratamento hormonal para normalizar os níveis de estrogénios tem como objetivo reduzir os efeitos adversos - perda de massa óssea e sintomatologia vasomotora - sem interferir na eficácia (Surrey, 2010; Wu et al., 2014).

O *Add-Back Consensus Working Group* recomendou a associação de uma adequada terapêutica *add-back* ao tratamento com agonistas da GnRH (Surrey, 1999). Seguiu-se uma recomendação das sociedades ginecológicas nacionais e internacionais, nomeadamente o *American College of Obstetrician and Gynecologist* (ACOG) e a ESHRE. Embora as *guidelines* recomendem o testarem diferentes regimes de *add-back*, esta prescrição ocorre apenas num terço destas mulheres (Fuldeore et al., 2010).

Para cumprir estes objetivos, vários esquemas de tratamento têm sido estudados (Wu et al., 2014). Alguns estudos utilizando diferentes regimes de *add-back* hormonais e não hormonais incluindo o uso de progestativos e estrogénios isolados, estroprogestativos, e a tibolona (Agorastos et al., 2004; Surrey, 2006).

Os níveis de estrogénios séricos superiores a 183 pmol/L (50 pg/mL) são suscetíveis de estimular a proliferação endometrial (Irahara et al., 2001). Perante esta evidência não são recomendadas doses altas de estrogénios nem o uso de contracetivos orais porque apesar de prevenirem os efeitos de hipoestrogenismo, a eficácia na redução da dor associada a endometriose pode ficar comprometida. São aconselhadas ainda medidas terapêuticas adicionais, como sejam o suplemento diário de cálcio na dose de 1200 mg e 800 U de vitamina D (Surrey, 1999).

Qual o tipo de terapêutica *add-back* mais adequada?

Quatro estudos randomizados avaliaram diferentes esquemas terapêuticos e dosagens na terapêutica *add-back* (Cheung et al., 2005) mas os resultados não foram conclusivos nem esclarecedores.

O tratamento com estrogénio e/ou progestativo, isolado ou em associação, inibe a perda de massa óssea na coluna lombar sem que se registe alteração significativa na dismenorreia ou dispareunia (Al-Azemi et al., 2009; Irahara et al., 2001; Moghissi et al., 1998).

O acetato de noretisterona na dose de 5 mg diário é o único progestativo que tem ação dupla de estrogénio e progestativo. A atividade estrogénica explica os efeitos benéficos a nível da densidade mineral óssea e da sintomatologia vasomotora nas mulheres tratadas com agonistas GnRH. Contudo estes benefícios têm que ser ponderados com os riscos, nomeadamente no que diz respeito à redução das HDL, aos potenciais efeitos proliferativos na mama e ainda à tolerabilidade. São necessários estudos para determinar qual a dose ótima a ser utilizada nesta situação (Surrey et al., 1990; Vercellini et al., 2014). Outros estudos que apontam a tibolona na dose de 2,5 mg/dia como uma alternativa válida (Vercellini et al., 2008; Vercellini et al., 2009).

A associação de acetato de medroxiprogesterona e estrogénios equino-conjugados também foi testada com bons resultados (Zupi et al., 2004; Irahara et al., 2001; Cedars MI, Lu JK, Meldrum DR, 1990).

Os moduladores seletivos dos recetores de estrogénios (SERMS, do inglês *selective estrogens receptors modulators*) são um grupo terapêutico que se apresenta como promissor pois tem uma atividade seletiva

a nível dos recetores de estrogénios. O seu uso é limitado por não terem efeito benéfico a nível da sintomatologia vasomotora, contudo foi desenvolvida uma formulação que combina um SERMS (Basedoxifeno) (Kulak et al., 2011) com os estrogénios equino-conjugados com potencial promissor para este tipo de abordagem terapêutica.

Quando começar?

A maioria dos estudos aconselham o tratamento *add-back* logo de início com os agonistas da GnRH, contudo outros aconselham só iniciar três semanas depois, após o período de *flare-up* (Falcone & Lebovic, 2011).

Qual a duração da terapêutica?

O uso de agonistas da GnRH é recomendado durante 6 meses com 6 meses adicionais em situações de dor recorrente e sempre em associação com o tratamento *add-back*. O uso de agonistas mais do que um ano não é recomendado (Falcone & Lebovic, 2011).

Nível Evidência	Recomendações	Grau
I	A terapêutica com agonistas da GnRH é eficaz no controlo da dor associada com endometriose e deve ser considerada como de segunda linha quando os estroprogestativos ou progestativos isolados estão contraindicados, não são tolerados ou são ineficazes	A
I	O uso de terapêutica *add-back* durante o tratamento com os agonistas da GnRH é recomendado	A
	A terapêutica *add-back* pode ser realizada com estrogénios em baixas doses ou progestativos, isolados ou em associação	GPP
I	O acetato de noretisterona, na dose de 5 mg, é a opção mais recomendada apesar da sua baixa tolerabilidade	A

II	A tibolona, na dose de 2,5 mg/dia, é uma boa alternativa para a terapêutica *add-back*	B
	Não é recomendada a terapêutica com agonistas da GnRH por períodos superiores a 12 meses, mesmo quando se associa a terapêutica *add-back*	B
	Não é recomendada a associação de contraceptivos hormonais combinados à terapêutica com agonistas de GnRH como terapêutica *add-back*	GPP

REFERÊNCIAS BIBLIOGRÁFICAS

Agorastos T, Vaitsi V, Paschopoulos M, et al. Prolonged use of gonadotropin-releasing hormone agonist and tibolone as add-back therapy for the treatment of endometrial hyperplasia. Maturitas. 2004;48:125–132.

Al-Azemi M, Jones G, Sirkeci F, Walters S, Houdmont M, Ledger W. Immediate and delayed add-back hormonal replacement therapy during ultra long GnRH agonist treatment of chronic cyclical pelvic pain. BJOG An Int J Obstet Gynaecol. 2009;116:1646–1656.

Bernardi L a, Pavone ME. Endometriosis: an update on management. Womens Health (Lond Engl). 2013;9(3):233–50.

Brown J, Pan A, Hart RJ. Gonadotrophin-releasing hormone analogues for pain associated with endometriosis. Cochrane Database Syst Rev. 2010:CD008475.

Cedars MI, Lu JK, Meldrum DR JH. Treatment of endometriosis with a long-acting gonadotropin-releasing hormone agonist plus medroxyprogesterone acetate. Obs Gynecol. 1990;75(4):641–5.

Cheung T-H, Lo KW, Yim S-F, Lam C, Lau E, Haines C. Dose effects of progesterone in add-back therapy during GnRHa treatment.; 2005.

Crosignani PG, Luciano A, Ray A, Bergqvist A. Subcutaneous depot medroxyprogesterone acetate versus leuprolide acetate in the treatment of endometriosis-associated pain. Hum Reprod. 2006;21:248–256.

Falcone T, Lebovic DI. Clinical management of endometriosis. Obstet Gynecol. 2011;118(3):691–705.

Fuldeore MJ, Marx SE, Chwalisz K, Smeeding JE, Brook RA. Add-back therapy use and its impact on LA persistence in patients with endometriosis. Curr Med Res Opin. 2010;26:729–736.

Giudice LC. Clinical practice. Endometriosis. N Engl J Med. 2010;362(25):2389–2398.

Irahara M, Uemura H, Yasui T, et al. Efficacy of every-other-day administration of conjugated equine estrogen and medroxyprogesterone acetate on gonadotropin-releasing hormone agonists treatment in women with endometriosis. Gynecol Obstet Invest. 2001;52:217–222.

Kang AR, Young J. Medical therapy of endometriosis. J Korean Med Assoc. 2010;53:424–429.

Kappou D, Matalliotakis M, Matalliotakis I. Medical treatments for endometriosis. Minerva Ginecol. 2010;62:415–432.

Kulak J, Fischer C, Komm B, Taylor HS. Treatment with bazedoxifene, a selective estrogen receptor modulator, causes regression of endometriosis in a mouse model. Endocrinology. 2011;152:3226–3232.

Moghissi KS, Schlaff WD, Olive DL, Skinner MA, Yin H. Goserelin acetate (Zoladex) with or without hormone replacement therapy for the treatment of endometriosis.; 1998.

Practice T, Medicine R. Treatment of pelvic pain associated with endometriosis: A committee opinion. Fertil Steril. 2014;101(4):927–935.

Ruhland B, Agic A, Krampe J, Diedrich K, Hornung D. Innovations in conservative endometriosis treatment: An updated review. Minerva Ginecol. 2011;63:247–249.

Somigliana E, Vigano P, Barbara G, Vercellini P. Treatment of endometriosis--related pain: options and outcomes. Front Biosci (Elite Ed). 2009;1:455–465.

Surrey ES, Gambone JC, Lu JK, Judd HL. The effects of combining norethindrone with a gonadotropin-releasing hormone agonist in the treatment of symptomatic endometriosis. Fertil Steril. 1990;53:620–626.

Surrey ES. Add-back therapy and gonadotropin-releasing hormone agonists in the treatment of patients with endometriosis: can a consensus be reached? Add-Back Consensus Working Group. In: Fertility and sterility.Vol 71.; 1999:420–424.

Surrey ES. The role of progestins in treating the pain of endometriosis. J Minim Invasive Gynecol. 2006;13:528–534.

Surrey ES. Gonadotropin-releasing hormone agonist and add-back therapy: what do the data show? Curr Opin Obstet Gynecol. 2010;22(4):283–288.

Vercellini P, Somigliana E, Viganò P, Abbiati A, Barbara G, Crosignani PG. Endometriosis: Current therapies and new pharmacological developments. Drugs. 2009;69:649–675.

Vercellini P, Trespidi L, Colombo A, Vendola N, Marchini M CP. A gonadotropin-releasing hormone agonist versus a low-dose oral contraceptive for pelvic pain associated with endometriosis. Fertil Steril. 1993;60(1):75–9.

Vercellini P, Viganò P, Somigliana E, Fedele L. Endometriosis: pathogenesis and treatment. Nat Rev Endocrinol. 2014;10(5):261–75.

Vercellini P, Somigliana E, Viganò P, Abbiati A, Daguati R, Crosignani PG. Endometriosis: current and future medical therapies. Best Pract Res Clin Obstet Gynaecol. 2008;22:275–306.

Wu D, Hu M, Hong L, et al. Clinical efficacy of add-back therapy in treatment of endometriosis: a meta-analysis. Arch Gynecol Obstet. 2014;290(3):513–523.

Zupi E, Marconi D, Sbracia M, et al. Add-back therapy in the treatment of endometriosis-associated pain. Fertil Steril. 2004;82:1303–1308.

INIBIDORES DA AROMATASE

Introdução

Os inibidores da aromatase constituem um grupo farmacológico que atua por inibição ou inativação da aromatase, enzima que catalisa a conversão de androgénios em estrogénios.

De acordo com a cronologia do seu aparecimento, existem inibidores da aromatase de 1ª, 2ª e 3ª geração. Os inibidores da aromatase de 3ª geração (anastrozol, letrozol, examestano e varozelo), que inibem seletivamente, de forma reversível e potente, a ação da aromatase, são os que se associam a efeitos adversos menos marcados e que têm maior potencial para utilização na prática clínica (Pavone & Bulun, 2012).

Vários estudos sugerem que a aromatase P450 está sobre-expressa tanto no endométrio eutópico como nos implantes endometrioides em mulheres com endometriose (Rocha et al., 2012; Kitawaki et al., 1999; Wölfler et al., 2005; Velasco et al., 2006; Ferrero et al., 2011).

Na pré-menopausa, os estudos revelam pouca eficácia dos inibidores da aromatase devido ao aumento da secreção de gonadotrofinas, por *feedback* negativo do hipoestrogenismo por eles induzido ao nível do hipotálamo e da hipófise, resultando na estimulação ovárica e aumento dos níveis de estradiol de origem ovárica. Consequentemente, o uso de inibidores da aromatase no tratamento da endometriose deverá ocorrer em associação com outros tratamentos com ação antigonadotrófica, como os estroprogestivos, os progestativos e/ou os agonistas da GnRH, de forma a que seja bloqueada a produção ovárica e extra-ovárica de estrogénios (Chawla, 2010; Ferrero et al., 2009; Pavone and Bulun, 2012; Streuli et al., 2013b).

O uso de inibidores da aromatase poderá estar ainda limitado pelos seus efeitos secundários como afrontamentos, artralgias, mialgias, cefaleias e diminuição da densidade mineral óssea, principalmente quando em associação com agonistas da GnRH (Rocha et al., 2012).

Evidência

Ailawadi *et al,* avaliaram 10 mulheres com endometriose e dor pélvica refratárias à terapêutica médica e cirúrgica, com diagnóstico confirmado por laparoscopia. Cada doente foi medicada com letrozol

(2,5 mg/dia), acetato de noretisterona (2,5 mg/dia), cálcio e vitamina D durante 6 meses. Um a dois meses depois do tratamento nenhum caso apresentava evidência histológica de lesões de endometriose. Os autores verificaram também alívio significativo da dor pélvica, sem alterações significativas na densidade mineral óssea, nem nos níveis circulantes de gonadotrofinas e estradiol (Ailawadi RK et al., 2004).

Num outro estudo prospetivo, Remorgida *et al,* avaliaram a utilização de letrozol e acetato de noretisterona no tratamento da endometriose colo-retal: 12 doentes em idade reprodutiva, com dismenorreia, dispareunia profunda e/ou dor pélvica crónica refratárias ou recorrentes após tratamento médico prévio, foram medicadas com letrozol (2,5 mg/dia), acetato de noretisterona (2,5 mg/dia), cálcio e vitamina D durante 6 meses. Os autores verificaram que a associação resultou numa diminuição significativa da sintomatologia álgica, mas com rápida recorrência após suspensão da terapêutica (Remorgida V et al., 2009).

Num outro estudo prospetivo, não randomizado, que incluiu 82 mulheres com dor associada a endometriose retovaginal, foi comparado o tratamento com 2,5 mg/dia de letrozol em associação a 2,5 mg/dia de acetato noretisterona com a utilização de 2,5 mg/dia de acetato de noretisterona isoladamente. Os autores verificaram redução significativa na intensidade da dor pélvica crónica e na dispareunia profunda com a utilização de terapêutica combinada em comparação com a utilização isolada do acetato de noretisterona. No entanto, a sintomatologia recorreu em ambos os grupos após suspensão da terapêutica e, aos 6 meses, não houve diferenças entre os grupos. Os efeitos adversos foram mais comuns no grupo tratado com letrozol (S. Ferrero et al., 2009).

Amsterdam *et al,* publicaram os resultados de um estudo prospetivo fase II que envolveu 15 mulheres com dor pélvica refratária que foram medicadas com 1 mg de anastrozol e etinilestradiol 20 µg e levonorgestrel 0,1 mg durante 6 meses. Foi reportada diminuição significativa da dor em média ao fim do 1º mês de tratamento. (Amsterdam et al., 2005).

Um estudo prospetivo randomizado com 80 mulheres com endometriose avaliou a eficácia da goserelina isoladamente ou em associação com o anastrozol durante 6 meses após cirurgia conservadora na endometriose grave. Ambos os esquemas terapêuticos foram estatisticamente eficazes na redução do *Total Pelvic Symptom Score*

(TPSS) durante os 24 meses de *follow-up*, mas verificou-se maior intervalo livre de doença no grupo da terapêutica combinada. No que diz respeito aos efeitos adversos, verificou-se maior perda de massa óssea no grupo anastrozol na avaliação aos 6 meses, diferença esta que deixou de existir aos 24 meses (Soysal et al., 2004).

Nível Evidência	Recomendações	Grau
	Os inibidores da aromatase, em associação com outras terapêuticas médicas, devem apenas ser utilizados em casos refratários a outros tratamentos, particularmente na endometriose do septo retovaginal	GPP

REFERÊNCIAS BIBLIOGRÁFICAS

Amsterdam LL, Gentry W, Jobanputra S, Wolf M, Rubin SD, Bulun SE. Anastrazole and oral contraceptives: A novel treatment for endometriosis. Fertil Steril. 2005;84:300–304.

Chawla SCS. Treatment of endometriosis and chronic pelvic pain with letrozole and norethindrone acetate. Med J Armed Forces India. 2010;66:213–215.

Ferrero S, Venturini PL, Ragni N, Camerini G, Remorgida V. Pharmacological treatment of endometriosis: Experience with aromatase inhibitors. Drugs. 2009;69:943–952.

Ferrero S, Camerini G, Seracchioli R, Ragni N, Venturini PL, Remorgida V. Letrozole combined with norethisterone acetate compared with norethisterone acetate alone in the treatment of pain symptoms caused by endometriosis. Hum Reprod. 2009;24:3033–3041.

Ferrero S, Gillott DJ, Venturini PL, Remorgida V. Use of aromatase inhibitors to treat endometriosis-related pain symptoms: a systematic review. Reprod Biol Endocrinol. 2011;9:89.

Kitawaki J, Kusuki I, Koshiba H, Tsukamoto K, Fushiki S, Honjo H. Detection of aromatase cytochrome P-450 in endometrial biopsy specimens as a diagnostic test for endometriosis. Fertil Steril. 1999;72:1100–1106.

Pavone ME, Bulun SE. Aromatase inhibitors for the treatment of endometriosis. Fertil Steril. 2012;98(6):1370–9.

Remorgida V, Abbamonte HL, Ragni N, Fulcheri E FS. Letrozole and norethisterone acetate in rectovaginal endometriosis. Fertil Steril. 2009;88(3):724–6.

Rocha ALL, Reis FM, Petraglia F. New trends for the medical treatment of endometriosis. Expert Opin Investig Drugs. 2012;21:905–919.

Soysal S, Soysal ME, Ozer S, Gul N, Gezgin T. The effects of post-surgical administration of goserelin plus anastrozole compared to goserelin alone in patients with severe endometriosis: A prospective randomized trial. Hum Reprod. 2004;19:160–167.

Streuli I, de Ziegler D, Santulli P, et al. An update on the pharmacological management of endometriosis. Expert Opin Pharmacother. 2013;14:291–305.

Velasco I, Rueda J, Acién P. Aromatase expression in endometriotic tissues and cell cultures of patients with endometriosis. Mol Hum Reprod. 2006;12:377–381.

Wölfler MM, Nagele F, Kolbus A, et al. A predictive model for endometriosis. Hum Reprod. 2005;20:1702–1708.

ANTAGONISTAS DA PROGESTERONA E MODULADORES SELETIVOS DOS RECETORES DE PROGESTERONA

Introdução

Os moduladores seletivos dos recetores de progesterona (MSRP) são substâncias sintéticas derivadas dos esteroides, que têm a capacidade de se ligar aos recetores da progesterona, podendo desempenhar atividade agonista, antagonista ou mista consoante o tecido em que atuem (Merviel et al., 2013).

O mecanismo de ação não está definitivamente explicado, sabe-se no entanto que promovem efeitos diversos, como sejam, efeito anti-proliferativo endometrial ao inibirem a expressão dos recetores estrogénicos, supressão de fatores de crescimento e da angiogénese, promoção da apoptose e diminuição do fluxo vascular ao nível das artérias espiraladas do útero.

Os MSRP inibem a ovulação e muitas mulheres tornam-se amenorreicas, mantendo no entanto níveis fisiológicos de estrogénios circulantes. O racional para uso dos MSRP na endometriose reside na inibição seletiva da proliferação endometrial e na potencial supressão da produção de prostaglandinas pelo tecido endometrial, mantendo os níveis de estrogénios circulantes. A interrupção da ovulação é em parte responsável pela amenorreia, mas há concomitantemente alterações únicas a nível endometrial, designadas como *progesterone receptor modulator associated endometrial changes* (PAEC).

O primeiro membro desta classe a ser desenvolvido foi a mifepristona, com efeito antagonista. Outros compostos se seguiram, asoprisnil, onapristona, lonaprisal, acetato de telapristona e acetato de ulipristal. À data apenas a mifepristona e o acetato de ulipristal estão aprovados para uso clínico para outras indicações, ainda que outros fármacos estejam em fase avançada de investigação. Os efeitos endometriais não estão atualmente determinados em terapêuticas prolongadas.

Evidência

Em estudo efetuado com 32 macacos *cynomolgus* fêmea, ficou demonstrado que a mifepristona tem eficácia semelhante aos agonistas GnRh na atrofia do endométrio eutópico e ectópico (Williams, 1996).

Após a indução de lesões de endometriose em modelos animais com ratos, estes foram sujeitos a tratamento com acetato de ulipristal 0,1 mg/dia durante 8 semanas *versus* placebo. O volume e peso das lesões de endometriose foram significativamente reduzidas no grupo tratado com acetato de ulipristal. A redução é comparável com a alcançada com dienogeste e análogos da GnRh (Huniadi et al., 2013).

Um outro estudo avaliou durante 12 semanas mulheres com endometriose, previamente diagnosticada por endoscopia e com queixas de dor pélvica moderada a grave. As doentes foram tratadas com asoprisnil (5, 10 ou 25 mg) *versus* placebo. As dores foram avaliadas por uma escala específica em três *itens*: dores pélvicas não menstruais, dismenorreia e dispareunia. As três dosagens de asoprisnil reduziram de forma significativa e equivalente as dores quando comparado com placebo e, num estudo separado com desenho similar, verificou-se que 5 mg é a dose mínima eficaz (Chwalisz et al., 2005).

Decorre atualmente um estudo clínico em fase II, utilizando acetato de telapristona em dosagem de 6 e 12 mg *versus* placebo na terapêutica da endometriose, com conclusão prevista para 2016 (Anon n.d.).

Considerações	Grau
A mifepristona e o acetato de ulipristal estão licenciados para uso clínico mas não estão atualmente recomendados na terapêutica de endometriose	GPP

REFERÊNCIAS BIBLIOGRÁFICAS

Chwalisz K, Perez MC, DeManno D, Winkel C, Schubert G, Elger W. Selective progesterone receptor modulator development and use in the treatment of leiomyomata and endometriosis. Endocr Rev. 2005;26(February):423–438.

Huniadi C a., Pop OL, Antal T a., Stamatian F. The effects of ulipristal on Bax/Bcl-2, cytochrome C, Ki-67 and cyclooxygenase-2 expression in a rat model with surgically induced endometriosis. Eur J Obstet Gynecol Reprod Biol. 2013;169(2):360–365.

Merviel P, Lourdel E, Sanguin S, Gagneur O, Cabry R, Nasreddine a. Intérêt actuel des selective progesterone receptor modulators (SPRM) dans l'endométriose. Gynécologie Obs Fertil. 2013;41:524–528.

The Evaluation of Safety and Efficacy of Proellex in the Treatment of Pre--Menopausal Women With Confirmed, Symptomatic Endometriosis. Repros Therapeutics Inc. Estimated Study Completion Date: June 2016. Available at: www.clinicaltrials.gov.

Williams RF. Dr . sinan DO ǦANTÜRK Ankara. 1996;81(5).

OUTRAS TERAPÊUTICAS EMERGENTES

A terapêutica médica mais usada na endometriose passa presentemente pelos contracetivos hormonais e pelos agonistas GnRH cuja eficácia está estabelecida. No entanto além do seu uso não ser isento de efeitos metabólicos significativos a inibição do eixo hipófise-ovário também impede a ocorrência de gravidez.

Novas terapêuticas são alvo de intensa investigação sendo de atender que o agente ideal deveria ser dotado das seguintes características: reduzir eficazmente os sintomas e impedir a progressão da doença; inibir/suprimir as lesões estabelecidas e de forma prolongada no tempo; não interferir nos processos fisiológicos; ser seguro mesmo em uso prolongado (Soares et al., 2012).

As áreas de estudo incidem sobretudo na resposta inflamatória, resposta hormonal, na sobrevivência, proliferação e invasão celulares e na neoangiogénese (Vercellini et al., 2014).

Há vários agentes antiangiogénicos em estudo (ex.: cabergolina, Flt-1 solúvel, rapamicina, endostatina, betapep-25, TNP-470, angiostatina, SU-5416, SU-6668) com muito interesse no controlo das lesões mas existem muitas dificuldades na sua aplicabilidade clínica uma vez que podem interferir nos processos de angiogénese fisiológica (Soares et al., 2012).

As estatinas, pelo seu papel de inibição da proliferação celular, são vistas com potencial interesse mas ainda estão em fase de estudo de investigação pré-clínica (Piotrowski et al., 2006).

As novas substâncias farmacológicas até agora testadas em humanos, com estudos randomizados, são escassas e os resultados pouco entusiasmantes.

Os agentes de desmetilação e os inibidores da desacetilase das histonas (HDACI) podem interferir nos processos de silenciamento genético reativando genes, antes inativados por hipermetilação dos promotores (ex. gene do recetor da progesterona). A tricostatina A é o HDACI mais estudado, embora só no domínio da endometriose experimental (Lu et al., 2010). Esse composto e o ácido valpróico foram capazes de reduzir o tamanho das lesões de endometriose em estudos animais (Liu et al., 2012). Num estudo piloto com ácido valpróico em três pacientes com endometriose e adenomiose registou-se o completo alívio da dor e a redução ou desaparecimento de nódulos dolorosos no fundo saco de Douglas (Liu & Guo, 2008).

Relativamente aos moduladores seletivos dos recetores de estrogénios (SERMs), foi publicado um RCT com 6 meses de duração, utilizando o raloxifeno em pós-operatório *versus* placebo que mostrou que o intervalo livre de dor é menor no grupo de tratamento (Stratton et al., 2008).

Os RCT com inibidor da COX-2 *versus* placebo revelaram melhor controlo da dor no grupo tratado (Cobellis et al., 2004). A pentoxifilina utilizada durante 6 meses em pós-operatório, quando comparada com placebo, revelou melhoria significativa da dor (Kamencic & Thiel, 2008).

A terapêutica com imunomoduladores é uma outra possibilidade ainda em investigação. Num RCT com interferon alfa-2b intra-peritoneal *versus* solução salina verificou-se menor taxa de recor-

rência pós-operatória aos 12 meses (Acién et al., 2002). A injeção intra-quística de IL-12 em mulheres com endometriomas tratadas com agonistas da GnRH revelou menor taxa de recorrência (Acién et al., 2003). O Infliximab, anti-fator de necrose tumoral (TNF, do inglês *tumoral necrosis factor*) durante três meses melhorou a dor e o volume dos nódulos endometrióticos e a sensibilidade pélvica comparando com placebo (Koninckx et al., 2008).

Os fármacos de que já dispomos permitem-nos obter longos períodos de remissão. O objetivo ideal seria não só controlar os sintomas mas também erradicar a doença. No entanto, este desiderato traria consigo o risco de atingir também o endométrio eutópico, com consequências imprevisíveis sobre a fertilidade. Um fármaco seletivo, com efeito somente no endométrio ectópico, ainda não está disponível. Portanto, de momento, fica-nos a manipulação hormonal como a principal forma de estabilizar o crescimento das lesões e frenar a progressão da doença (Vercellini et al., 2011).

REFERÊNCIAS BIBLIOGRÁFICAS

Acién P, Quereda F, Campos A, Gomez-Torres MJ, Velasco I, Gutierrez M. Use of intraperitoneal interferon α-2b therapy after conservative surgery for endometriosis and postoperative medical treatment with depot gonadotropin--releasing hormone analog: A randomized clinical trial. In: Fertility and Sterility.Vol 78.; 2002:705–711.

Acién P, Quereda FJ, Gómez-Torres MJ, Bermejo R, Gutierrez M. GnRH analogues, transvaginal ultrasound-guided drainage and intracystic injection of recombinant interleukin-2 in the treatment of endometriosis. Gynecol Obstet Invest. 2003;55(2):96–104.

Cobellis L, Razzi S, De Simone S, et al. The treatment with a COX-2 specific inhibitor is effective in the management of pain related to endometriosis. Eur J Obstet Gynecol Reprod Biol. 2004;116(1):100–102.

Kamencic H, Thiel JA. Pentoxifylline After Conservative Surgery for Endometriosis: A Randomized, Controlled Trial. J Minim Invasive Gynecol. 2008;15(1):62–66.

Koninckx PR, Craessaerts M, Timmerman D, Cornillie F, Kennedy S. Anti--TNF-alpha treatment for deep endometriosis-associated pain: a randomized placebo-controlled trial. Hum Reprod. 2008;23(9):2017–2023.

Liu M, Liu X, Zhang Y, Guo S-W. Valproic Acid and Progestin Inhibit Lesion Growth and Reduce Hyperalgesia in Experimentally Induced Endometriosis in Rats. Reprod Sci. 2012;19(4):360–373.

Liu X, Guo SW. A pilot study on the off-label use of valproic acid to treat adenomyosis. Fertil Steril. 2008;89(1):246–250.

Lu Y, Nie J, Liu X, Zheng Y, Guo SW. Trichostatin A, a histone deacetylase inhibitor, reduces lesion growth and hyperalgesia in experimentally induced endometriosis in mice. Hum Reprod. 2010;25(4):1014–1025.

Piotrowski PC, Kwintkiewicz J, Rzepczynska IJ, et al. Statins inhibit growth of human endometrial stromal cells independently of cholesterol availability. Biol Reprod. 2006;75(1):107–111.

Stratton P, Sinaii N, Segars J, et al. Return of chronic pelvic pain from endometriosis after raloxifene treatment: a randomized controlled trial. Obstet Gynecol. 2008;111(1):88–96.

Soares SR, Martínez-Varea A, Hidalgo-Mora JJ, Pellicer A. Pharmacologic therapies in endometriosis: a systematic review. Fertil Steril. 2012;98(3):529–55.

Vercellini P, Viganò P, Somigliana E, Fedele L. Endometriosis: pathogenesis and treatment. Nat Rev Endocrinol. 2014;10(5):261–75.

Vercellini P, Crosignani P, Somigliana E, Vigan P, Frattaruolo MP, Fedele L. Waiting for Godot: A commonsense approach to the medical treatment of endometriosis. Hum Reprod. 2011;26(1):3–13.

SITUAÇÕES ESPECIAIS

INFERTILIDADE

Introdução

A endometriose está presente em 10 a 22% das mulheres férteis e em 20-25% da população feminina infértil. Por outro lado, 30 a 50% das mulheres com endometriose têm infertilidade (Allaire, 2006; Dunselman et al., 2014).

Para efeitos deste texto, procriação medicamente assistida (PMA) designa todas as formas de terapêutica usadas para conseguir uma gravidez, desde a indução de ovulação até às técnicas que envolvem colheita e manuseamento de gâmetas e embriões, estas designadas pela sigla TRA (técnicas de reprodução assistida).

Será a terapêutica médica hormonal eficaz no tratamento da infertilidade associada à endometriose?

Esta questão foi exaustivamente analisada numa revisão da *Cochrane* (Hughes et al., 2007). Todas as terapêuticas foram consideradas globalmente pelo seu papel de supressão ovárica e pelo efeito desta supressão na melhoria da fertilidade. Esta revisão constitui a melhor evidência disponível. A supressão ovárica efetuada com danazol, agonistas da GnRH ou com estroprogestativos não é eficaz quando utilizada para tentar melhorar a fertilidade associada a endometriose mínima ou ligeira e por esse motivo não deve ser disponibilizada quando essa é a única indicação. Um estudo randomizado controlado em doentes com endometriose moderada/grave, com agonistas da GnRh após tratamento por laparoscopia, não mostrou superioridade em relação à atitude expectante no que diz respeito a taxas de conceção natural, durante um período de *follow-up* de 5 anos (Loverro et al., 2008).

Considerando a ineficácia do tratamento médico da endometriose na infertilidade e a futura necessidade de recurso a TRA, é aconselhável que estas doentes sejam referenciadas para especialista em Medicina da Reprodução.

A terapêutica médica tem interesse previamente à inseminação intrauterina nas mulheres com infertilidade associada a endometriose?

A terapêutica médica prévia à inseminação intrauterina (IIU), nomeadamente com agonistas da GnRh, não está recomendada, uma vez que não há estudos que demonstrem qualquer benefício (Rickes et al., 2002).

A IIU associada a estimulação ovárica controlada (EOC) em mulheres com endometriose mínima/ligeira e trompas normais é superior à conduta expectante. Tummon *et al* reportaram uma taxa de nados-vivos 5,6 vezes superior (95% CI: 1,18-17,4) (Tummon et al., 1997). No mesmo tipo de população, a IIU associada a estimulação com gonadotrofinas é superior à IIU em ciclo natural (Nulsen et al., 1993) e à IIU associada a estimulação com citrato de clomifeno (Costello, 2004).

Quais são as implicações da endometriose nas taxas de sucesso das TRA?

A única revisão sistemática sobre o tema conclui que as taxas de gravidez no sub-grupo de mulheres com endometriose no estadio I/II não são diferentes das obtidas no grupo de mulheres com fator tubário. Já para o grupo de mulheres com endometriose no estadio III/IV a taxa de gravidez é significativamente inferior (Barnhart K et al., 2002). Não parece haver diferença nas taxas de gravidez obtidas com protocolo com antagonistas da GnRH ou agonistas da GnRH nas mulheres com endometriose mínima/ligeira e endometriomas (Pabuccu et al., 2007).

A estimulação ovárica controlada agrava a endometriose?

A evidência disponível não sugere um agravamento da doença após estimulação ovárica para fertilização *in vitro* (FIV)/injeção intracitoplasmática (ICSI, do inglês *intracytoplasmic sperm injection*) (Benaglia et al., 2011; Benaglia et al., 2010; Coccia et al., 2010; D'Hooghe et al., 2006).

Recomenda-se a realização de PMA nas mulheres com infertilidade e endometriose, sobretudo nas situações associadas a fator masculino, tubário ou no caso de insucesso de outras terapêuticas.

Será a terapêutica adjuvante às TRA útil no tratamento da infertilidade associada à endometriose?

A terapêutica melhor estudada é a utilização de agonistas da GnRH e foi alvo de uma revisão da *Cochrane* que incluiu 3 artigos (Rickes et al., 2002; Dicker et al., 1992; Surrey et al., 2002). A dessensibilização hipofisária com agonistas da GnRH durante 3 a 6 meses em mulheres com endometriose aumenta a probabilidade de gravidez clínica cerca de 4 vezes (Sallam et al., 2006). Embora de menor magnitude, a taxa de nados-vivos também está aumentada.

Contudo a discussão sobre o uso de agonistas da GnRh permanece uma vez que a meta-análise se baseia em apenas 3 pequenos estudos e os mais recentes são de 2002.

A terapêutica com estroprogestativos tem sido também utilizada, não existindo evidência que suporte esta opção terapêutica.

Embora os dados disponíveis sobre segurança da FIV/ICSI em mulheres com endometriose sejam tranquilizadores, não é possível eliminar totalmente o risco de ocorrência de complicações, nomeadamente DIP e processos aderenciais, sobretudo em mulheres com doença grave.

Apesar do risco de abcesso ovárico ser baixo, alguns autores recomendam profilaxia antibiótica nas punções foliculares em mulheres com endometrioma (Benaglia et al., 2008).

O mecanismo pelo qual o tratamento prévio com agonistas da GnRH se associa a resultados mais favoráveis não está totalmente esclarecido. Tem sido proposto que este efeito benéfico resulta da melhoria na recetividade endometrial ou da melhoria da qualidade ovocitária/embrionária. Num estudo retrospetivo realizado em mulheres com endometriose moderada/severa, o uso prolongado de agonistas da GnRH só se traduziu na melhoria de resultados após a inclusão das gravidezes obtidas com as transferências de embriões criopreservados (Van Der Houwen et al., 2014). Esta constatação permite considerar a existência de um efeito dos agonistas da GnRH sobre a qualidade ovocitária/embrionária a merecer uma investigação adequada.

Embora o uso prolongado de agonistas da GnRH possa prejudicar a recetividade endometrial nas transferências de embriões a fresco, um estudo retrospetivo envolvendo transferências de embriões criopreservados (TEC), mostrou uma melhoria nas taxas de gravidez, implantação e de gravidez evolutiva no subgrupo de mulheres com adenomiose quando as transferências foram precedidas da administração de agonistas da GnRH durante 7 semanas (Niu et al., 2013). Os efeitos anti-proliferativos e pró-apoptóticos dos agonistas da GnRH podem ter efeito benéfico nas taxas de gravidez após TEC (Morimoto et al., 2005; Limonta et al., 2003; Khan et al., 2010).

As respostas a estas questões necessitam de melhor evidência que só poderá ser proporcionada por estudos randomizados adequados.

Nível Evidência	Recomendações	Grau
	As mulheres com endometriose e infertilidade devem ser precocemente orientadas para centro de referência	GPP
I	Em mulheres com infertilidade por endometriose não é recomendada a utilização de terapêutica hormonal de supressão ovárica com o objetivo de melhorar a fertilidade	A
III	As técnicas de PMA de segunda linha não se associam a agravamento da endometriose	C
I	Os agonistas da GnRH durante 3 a 6 meses são benéficos no resultado das TRA em mulheres com endometriose	A

REFERÊNCIAS BIBLIOGRÁFICAS

Allaire C. Endometriosis and infertility: a review. J Reprod Med. 2006;51(June): 164–168.

Barnhart K, Dunsmoor-Su R CC. The effect of endometriosis on in vitro fertilization outcome. Fertil Steril. 2002;77(6):1148–55.

Benaglia L, Somigliana E, Iemmello R, Colpi E, Nicolosi AE, Ragni G. Endometrioma and oocyte retrieval-induced pelvic abscess: a clinical concern or an exceptional complication? Fertil Steril. 2008;89:1263–1266.

Benaglia L, Somigliana E, Vercellini P, et al. The impact of IVF procedures on endometriosis recurrence. Eur J Obstet Gynecol Reprod Biol. 2010;148:49–52.

Benaglia L, Somigliana E, Santi G, Scarduelli C, Ragni G, Fedele L. IVF and endometriosis-related symptom progression: Insights from a prospective study. Hum Reprod. 2011;26:2368–2372.

Coccia ME, Rizzello F, Gianfranco S. Does controlled ovarian hyperstimulation in women with a history of endometriosis influence recurrence rate? J Womens Health (Larchmt). 2010;19:2063–2069.

Costello MF. Systematic review of the treatment of ovulatory infertility with clomiphene citrate and intrauterine insemination. Aust New Zeal J Obstet Gynaecol. 2004;44:93–102.

D'Hooghe TM, Denys B, Spiessens C, Meuleman C, Debrock S. Is the endometriosis recurrence rate increased after ovarian hyperstimulation? Fertil Steril. 2006;86:283–290.

Dicker D, Goldman JA, Levy T, Feldberg D, Ashkenazi J. The impact of long--term gonadotropin-releasing hormone analogue treatment on preclinical abortions in patients with severe endometriosis undergoing in vitro fertilization-embryo transfer.; 1992.

Dunselman G a J, Vermeulen N, Becker C, et al. ESHRE guideline: management of women with endometriosis. Hum Reprod. 2014;29(3):400–12.

Hughes E, Brown J, Collins JJ, Farquhar C, Fedorkow DM, Vandekerckhove P. Ovulation suppression for endometriosis. Cochrane Database Syst Rev. 2007.

Khan KN, Kitajima M, Hiraki K, et al. Cell proliferation effect of GnRH agonist on pathological lesions of women with endometriosis, adenomyosis and uterine myoma. Hum Reprod. 2010;25:2878–2890.

Limonta P, Moretti RM, Marelli MM, Motta M. The biology of gonadotropin hormone-releasing hormone: Role in the control of tumor growth and progression in humans. Front Neuroendocrinol. 2003;24:279–295.

Loverro G, Carriero C, Rossi AC, Putignano G, Nicolardi V, Selvaggi L. A randomized study comparing triptorelin or expectant management following conservative laparoscopic surgery for symptomatic stage III-IV endometriosis. Eur J Obstet Gynecol Reprod Biol. 2008;136:194–198.

Morimoto C, Osuga Y, Yano T, et al. GnRH II as a possible cytostatic regulator in the development of endometriosis. Hum Reprod. 2005;20:3212–3218.

Niu Z, Chen Q, Sun Y, Feng Y. Long-term pituitary downregulation before frozen embryo transfer could improve pregnancy outcomes in women with adenomyosis. Gynecol Endocrinol. 2013;29:1026–1030.

Nulsen JC, Walsh S, Dumez S, Metzger DA. A randomized and longitudinal study of human menopausal gonadotropin with intrauterine insemination in the treatment of infertility.; 1993.

Pabuccu R, Onalan G, Kaya C. GnRH agonist and antagonist protocols for stage??I-II endometriosis and endometrioma in in vitro fertilization/intracytoplasmic sperm injection cycles. Fertil Steril. 2007;88:832–839.

Rickes D, Nickel I, Kropf S, Kleinstein J. Increased pregnancy rates after ultralong postoperative therapy with gonadotropin-releasing hormone analogs in patients with endometriosis. In: Fertility and Sterility.Vol 78.; 2002:757–762.

Sallam HN, Garcia-Velasco JA, Dias S, Arici A. Long-term pituitary down--regulation before in vitro fertilization (IVF) for women with endometriosis. Cochrane Database Syst Rev. 2006:CD004635.

Surrey ES, Silverberg KM, Surrey MW, Schoolcraft WB. Effect of prolonged gonadotropin-releasing hormone agonist therapy on the outcome of in vitro fertilization-embryo transfer in patients with endometriosis. In: Fertility and Sterility.Vol 78.; 2002:699–704.

Tummon IS, Asher LJ, Martin JSB, Tulandi T. Randomized controlled trial of superovulation and insemination for infertility associated with minimal or mild endometriosis. Fertil Steril. 1997;68:8–12.

Van Der Houwen LEE, Mijatovic V, Leemhuis E, et al. Efficacy and safety of IVF/ICSI in patients with severe endometriosis after long-term pituitary down--regulation. Reprod Biomed Online. 2014;28:39–46.

TRATAMENTO HORMONAL DA PÓS-MENOPAUSA NA MULHER COM ENDOMETRIOSE

Introdução

A endometriose é uma doença estrogénio-dependente e como tal atinge a mulher jovem em idade reprodutora. Depois da menopausa o crescimento dos implantes endometrióticos é suprimido em resultado da redução da produção de estrogénios pelo ovário e verifica-se uma melhoria dos sintomas. Cerca de 96,9% das mulheres com endometriose deixam de ter dores na menopausa.

A terapêutica hormonal pós-menopausa na mulher com história de endometriose pode reativar a doença e a sintomatologia a ela inerente. Há ainda a considerar o potencial de transformação maligna das lesões de endometriose após a menopausa, espontaneamente ou associado ao uso de terapêutica hormonal.

Por outro lado a mulher com história de endometriose pode ter um risco aumentado de doenças associadas à privação de estrogénios fruto do uso de algumas terapêuticas médicas como os agonistas da GnRh ou de uma falência ovárica precoce devido a sucessivas cirurgias ou mesmo de uma menopausa cirúrgica precoce, terapêutica que por vezes é adotada quando falham todas as estratégias para controlo da doença.

A menopausa precoce, em idade inferior aos 40, ou mesmo abaixo dos 45 anos e a ocorrência de sintomatologia vasomotora intensa são indicações para a utilização de uma terapêutica hormonal. No primeiro caso a terapêutica deverá ser utilizada até à idade em que ocorreria a menopausa espontânea.

Nestes casos e apesar do risco de recorrência de lesões não há evidência que contraindique a utilização deste tipo de terapêutica.

O uso de estrogénios em baixas doses associados a progestativos ou a tibolona, são as alternativas terapêuticas mais seguras tanto em mulheres histerectomizadas como naquelas que conservam o útero. O regime contínuo combinado condiciona uma atrofia endometrial.

Para as mulheres com contraindicação à terapêutica hormonal deverão ser adotadas medidas alternativas no combate à sintomatologia ou na proteção do esqueleto.

Os fitoestrogénios têm uma eficácia duvidosa nos sintomas do climatério, e a ação puramente estrogénica de alguns compostos poderá ser suscetível de reativar as lesões.

Evidência

Um estudo retrospetivo de 41,2 meses com 123 mulheres com história de endometriose e submetidas a histerectomia total com anexectomia bilateral que incluía 4 grupos, sem tratamento, estrogénios isolados e estrogénios associados a progestativo em regime cíclico ou combinado contínuo, encontrou recorrência de sintomas ou lesões apenas no grupo de terapêutica com estrogénios isolados (Rattanachaiyanont et al., 2003).

Na literatura está publicada uma revisão sistemática da *Cochrane* (Al Kadri et al., 2009), que inclui dois ensaios clínicos randomizados que avaliaram a recorrência de lesões e sintomas em doentes submetidas

a ooforectomia por endometriose a quem foi administrado tratamento hormonal. Num dos estudos comparam-se 10 doentes com estrogénio transdérmico e progestativo oral cíclico com 11 doentes a fazer tibolona. Depois de 12 meses de tratamento 4 doentes no primeiro grupo e uma no segundo referiram dor pélvica de intensidade moderada. O segundo estudo comparou um grupo de 115 mulheres com estrogénio transdérmico e progestativo cíclico oral com 57 mulheres sem tratamento. Após 45 meses registaram-se 4 casos de recorrência de dor no primeiro grupo e nenhum no segundo e 2 casos de recorrência de lesões também no primeiro grupo que necessitaram de cirurgia. Em nenhum dos estudos foi reportada a ocorrência de lesão maligna.

Numa revisão de casos em que foram encontradas lesões malignas verificou-se que em todas as doentes tinham sido utilizados estrogénios isolados (Soliman & Hillard, 2006).

Não há estudos que analisem com rigor qual o melhor regime terapêutico mas o conhecimento dos efeitos da associação estrogénio com progestativos em administração contínua combinada deverá fazer com que este seja o regime preferencialmente recomendado (Dunselman et al., 2014; Moen et al., 2010).

A tibolona tem sido amplamente utilizada na endometriose como terapêutica de *add-back* no uso de análogos da GnRh e é considerada uma hipótese eficaz e segura no tratamento hormonal da mulher com história de endometriose (Moen et al., 2010; Dunselman et al., 2014).

Nível Evidência	Recomendações	Grau
I	A terapêutica hormonal está indicada nas mulheres com história de endometriose e com menopausa prematura até à idade da menopausa natural e deve ainda ser considerada na mulher com sintomatologia vasomotora intensa independentemente da idade	A
II	A associação de estrogénios com progestativos ou a tibolona são regimes adequados	B

(cont).

O regime de administração contínuo combinado é preferencial	GPP
A utilização de estrogénios isolados, em mulheres histerectomizadas, deve ser evitada pelo risco de reativação das lesões	GPP

REFERÊNCIAS BIBLIOGRÁFICAS

Al Kadri H, Hassan S, Al-Fozan HM, Hajeer A. Hormone therapy for endometriosis and surgical menopause. Cochrane Database Syst Rev. 2009;(1).

Dunselman G a J, Vermeulen N, Becker C, et al. ESHRE guideline: management of women with endometriosis. Hum Reprod. 2014;29(3):400–12.

Moen MH, Rees M, Brincat M, et al. EMAS position statement: Managing the menopause in women with a past history of endometriosis. Maturitas. 2010;67(1):94–97.

Rattanachaiyanont M, Angsuwatthana S, Inthawiwat S, Tanmahasamut P, Techatraisak K, Leerasiri P. Hormonal replacement therapy in surgical menopause with underlying endometriosis. J Med Assoc Thail. 2003;86(8):702–707.

Soliman NF, Hillard TC. Hormone replacement therapy in women with past history of endometriosis. Climacteric. 2006;9(5):325–335.

TERAPÊUTICA MÉDICA NAS ADOLESCENTES COM ENDOMETRIOSE

Introdução

A endometriose é uma hipótese de diagnóstico que deve ser considerada nas adolescentes com dor pélvica crónica e nas adolescentes com dismenorreia ou dor pélvica resistente à toma de estroprogestativos ou anti-inflamatórios não esteroides (Laufer, 2011; Steenberg et al., 2013; Janssen et al., 2013).

Na adolescência existe uma associação entre endometriose e anomalias congénitas do aparelho genital, 11% das adolescentes com en-

dometriose apresentam anomalias mullerianas e 76% de adolescentes com anomalias obstrutivas têm endometriose (Propst & Laufer, 1999; ACOG, 2005).

A maioria das mulheres a quem foi diagnosticada endometriose reporta os sintomas iniciais à adolescência, pelo que um diagnóstico precoce poderá ter uma influência favorável no decurso da doença.

Atente-se a que, sempre que a endometriose é diagnosticada na adolescência a duração da terapêutica médica é necessariamente mais prolongada.

A maior agressividade da endometriose durante a adolescência bem como as especificidades dos processos fisiológicos dessa fase da vida implicam adaptações na abordagem terapêutica da doença (Steenberg et al., 2013).

O tratamento empírico com estroprogestativos ou anti-inflamatórios não esteroides (AINE) durante 3 ciclos poderá ser a abordagem inicial.

Os agonistas da GnRh podem ser utilizados em jovens com mais de 16 anos resistentes a outras terapêuticas e com o diagnóstico histológico de endometriose obtido após laparoscopia. Não é aceitável que antes dos 18 anos se utilize um tratamento empírico com agonistas da GnRh (Propst & Laufer, 1999; ACOG, 2005; DiVasta & Laufer, 2013).

Deve ser sempre associada terapêutica de *add-back*, incluindo cálcio e vitamina D e monitorizada a densidade mineral óssea através de densitometria (DiVasta & Laufer, 2013). Este regime pode ser utilizado por períodos de 3 a 6 meses seguido de estroprogestativos em administração contínua ou de ciclo longo. O tratamento médico deverá também ser utilizado após a cirurgia até à idade em a maternidade seja desejada. Poderá utilizar-se uma terapêutica com estroprogestativos em ciclo longo, com interrupção de uma semana cada 3 ou 4 meses (Doyle et al., 2009; Smorgick et al., 2014).

Progestativos orais ou em implantes subcutâneos ou SIU-LNG, podem ser uma alternativa aos estroprogestativos; contudo os seus efeitos ainda não estão bem estudados nas adolescentes (ACOG, 2005).

Evidência

O algoritmo do tratamento da endometriose nas adolescentes é extrapolado da investigação feita para adultos e maioritariamente baseado em opiniões de peritos com reconhecida experiência. A informação relativa a este grupo específico é limitada.

Nível Evidência	Recomendações	Grau
III	Os anti-inflamatórios não esteroides e os estroprogestativos combinados podem ser utilizados como tratamento empírico da dismenorreia e dor pélvica/suspeita de endometriose, na adolescente	C
II	Os agonistas da GnRh podem ser utilizados em jovens com mais de 16 anos, com diagnóstico histológico de endometriose em que as outras terapêuticas médicas se mostrem ineficazes no controlo da dor. A terapêutica *add-back* deverá incluir para além da componente hormonal suplementos de vitamina D e de cálcio	B
	Após 6 meses de tratamento com os agonistas da GnRH a adolescente deverá retomar os estroprogestativos	GPP

Referências bibliográficas

ACOG. ACOG Committee Opinion. Number 310, April 2005. Endometriosis in adolescents. Obstet Gynecol. 2005;105(4):921–927.

DiVasta AD, Laufer MR. The use of gonadotropin releasing hormone analogues in adolescent and young patients with endometriosis. Curr Opin Obstet Gynecol. 2013;25(4):287–92.

Doyle JO, Missmer SA, Laufer MR. The Effect of Combined Surgical-Medical Intervention on the Progression of Endometriosis in an Adolescent and Young Adult Population. J Pediatr Adolesc Gynecol. 2009;22(4):257–263.

Janssen EB, Rijkers a CM, Hoppenbrouwers K, Meuleman C, D'Hooghe TM. Prevalence of endometriosis diagnosed by laparoscopy in adolescents with dysmenorrhea or chronic pelvic pain: a systematic review. Hum Reprod Update. 2013;19(5):570–82.

Laufer MR. Helping "Adult gynecologists" Diagnose and treat adolescent endometriosis: Reflections on my 20 years of personal experience. J Pediatr Adolesc Gynecol. 2011;24(5):S13–S17.

Propst AM, Laufer MR. Endometriosis in adolescents. Incidence, diagnosis and treatment. J Reprod Med. 1999;44(9):751–758.

Smorgick N, As-Sanie S, Marsh C a., Smith YR, Quint EH. Advanced Stage Endometriosis in Adolescents and Young Women. J Pediatr Adolesc Gynecol. 2014;27(6):320–323.

Steenberg CK, Tanbo TG, Qvigstad E. Endometriosis in adolescence: Predictive markers and management. Acta Obstet Gynecol Scand. 2013;92(2):491–495.

TRATAMENTO MÉDICO PRÉ-CIRURGIA

Introdução

A endometriose é uma patologia crónica, que requer uma abordagem a longo prazo. Neste contexto é relevante a otimização da terapêutica médica, evitando procedimentos cirúrgicos repetidos.

É comum, na prática clínica, a prescrição de terapêutica hormonal pré-operatória, nomeadamente agonistas GnRh com o intuito de facilitar o procedimento cirúrgico, assumindo que a terapêutica médica possa diminuir a inflamação, vascularização e aderências das lesões de endometriose.

Evidência

A revisão da *Cochrane* faz referência a 2 estudos em mulheres em idade reprodutora, que abordam o tema da terapêutica médica pré-cirúrgica (Furness et al., 2004).

Um dos estudos considera como resultado cirúrgico o grau de endometriose, de acordo com a classificação da Sociedade Americana de Fertilidade. O outro estudo considera o mesmo resultado e ainda a dimensão de endometriomas existentes e a recorrência dos mesmos num intervalo de 6 meses. Os estudos não são verdadeiramente pré-operatórios, dado que ambos as doentes tinham sido submetidas

a uma primeira cirurgia, com drenagem de endometriomas, tendo sido o tratamento médico prévio a uma segunda cirurgia onde foi realizada quistectomia.

Em ambos os estudos foi registada uma diferença média no tamanho dos endometriomas de 1-2 cm entre as doentes que fizeram terapêutica prévia e as que não fizeram, mas o benefício clínico daí resultante, se existiu, não foi avaliado. Um dos estudos revelou uma diminuição do "score" AFS no grupo com terapêutica e no outro não houve diferenças. A taxa de recorrência que foi de 10% no grupo tratado previamente *versus* 15% no grupo não tratado.

O autor concluiu que não existe evidência de benefício na terapêutica médica pré-operatória, deixando no entanto o reparo que ambos os estudos considerados apresentavam risco de viés.

Nível Evidência	Recomendações	Grau
I	A terapêutica pré-operatória na endometriose não tem indicação quando o intuito é melhorar o resultado cirúrgico	A
	Não há estudos publicados que demonstrem que a terapêutica hormonal prévia facilite a cirurgia de endometriose, prolongue o intervalo livre de dor no pós-operatório, aumente a taxa de gravidez futura ou diminua a taxa de recorrências	GPP
	A terapêutica médica está indicada quando existe sintomatologia dolorosa no período de espera até à cirurgia	GPP

REFERÊNCIAS BIBLIOGRÁFICAS

Furness S, Yap C, Farquhar C, Cheong Ying C. Pre and post-operative medical therapy for endometriosis surgery. Cochrane Database Syst Rev. 2004;(3):3–5.

TRATAMENTO MÉDICO PÓS-CIRURGIA

Introdução

A cirurgia não afeta o mecanismo patogénico da endometriose, pelo que os sintomas e recorrência das lesões são frequentes (40-50% a cinco anos) quando não é instituída terapêutica pós-operatória (Guo, 2009) em particular a recorrência dos endometriomas é de 10% ao ano nos primeiros três anos após a cirurgia (Vercellini et al., 2010).

A terapêutica médica hormonal, após cirurgia de endometriose, pode ser considerada em 2 situações:

1 » **Prevenção da recorrência de dor (dismenorreia, dispareunia e dor pélvica não relacionada com a menstruação) e/ou prevenção de recorrência da doença (recorrência de endometriomas e/ou outras lesões de endometriose)**

2 » **No contexto de infertilidade, no sentido de aumentar a taxa de gravidezes subsequentes**

A terapêutica hormonal adjuvante pós-operatória pode ser considerada no regime de curta duração (inferior a 6 meses), em que o objetivo é melhorar o resultado cirúrgico e a longo termo (superior a 6 meses), cujo objetivo é a prevenção secundária das lesões e sintomatologia associada.

Evidência

Seracchioli, numa revisão de 7 estudos clínicos, concluiu que em mulheres com endometriose tratada cirurgicamente, incluindo quistectomia ovárica, os contracetivos orais após a cirurgia e durante 6 a 24 meses, são eficazes na prevenção da recorrência de dismenorreia, mas não da dor não menstrual ou da dispareunia. A conclusão é válida quer com contracetivos orais em regime contínuo quer cíclicos. Este efeito não se verificou com a utilização por período inferior a 6 meses após a cirurgia (Seracchioli et al., 2009).

Também Vercellini concluiu que em doentes com endometriomas que efetuaram quistectomia, a taxa de recorrência é menor em mulheres que iniciaram contracetivos orais após a cirurgia (Vercellini et al., 2010).

Numa revisão da *Cochrane* que englobou mulheres com endometriose e dismenorreia moderada a grave submetidas a cirurgia laparoscópica, a recorrência dos sintomas foi menor no grupo tratado no pós-operatório com SIU-LNG, comparativamente com o grupo controlo em conduta expectante (Am et al., 2013).

No entanto a recorrência de dor pós-operatória não foi diferente em mulheres tratadas com agonistas GnRh, danazol, acetato de medroxiprogesterona ou pentoxifilina, comparativamente com placebo ou conduta expectante (Furness et al., 2004; Lu et al., 2012).

No que respeita à influência do tratamento pós-cirurgia na fertilidade, Lu et al., em 2012 não encontraram evidência de diferença estatisticamente significativa na taxa de gravidezes, em mulheres tratadas com pentoxifilina no pós-operatório *versus* placebo, em 3 estudos randomizados que incluíram 285 mulheres (Lu et al., 2012). Numa outra revisão que englobou 8 estudos com 420 doentes, não foi encontrada evidência que suporte o uso de terapêutica médica no pós-operatório com o intuito de aumentar a taxa de gravidez (Brown & Farquhar, 2014).

Nível Evidência	Recomendações	Grau
I	O SIU-LNG ou os contracetivos orais combinados podem ser utilizados durante pelo menos 18 a 24 meses porque prolongam o intervalo livre e previnem a recorrência de dismenorreia, mas não de dispareunia ou de dor pélvica	A
	O SIU-LNG ou os contracetivos orais combinados podem ser propostos à mulher até decisão de uma eventual gravidez	GPP
I	Depois de quistectomia por endometrioma ovárico em mulher que não pretende gravidez imediata, é recomendado prescrever contracetivos hormonais para a prevenção secundária de endometrioma	A
I	Não há indicação para terapêutica médica pós-cirurgia de endometriose, com intuito de aumentar a taxa de gravidez	A

REFERÊNCIAS BIBLIOGRÁFICAS

Abou-Setta AM, Houston B, Al-Inany HG, Farquhar C. Levonorgestrel-releasing intrauterine device (LNG-IUD) for symptomatic endometriosis following surgery. Cochrane database Syst Rev. 2013;1(1):CD005072.

Brown J, Farquhar C. Endometriosis: an overview of Cochrane Reviews. Cochrane database Syst Rev. 2014;3(3):CD009590.

Furness S, Yap C, Farquhar C, Cheong Ying C. Pre and post-operative medical therapy for endometriosis surgery. Cochrane Database Syst Rev. 2004;(3):3–5.

Guo SW. Recurrence of endometriosis and its control. Hum Reprod Update. 2009;15(4):441–461.

Lu D, Song H, Li Y, Clarke J, Shi G. Pentoxifylline for endometriosis. Cochrane Database Syst Rev. 2012;(1).

Sahuquillo J, Arikan F. Cochrane Database of Systematic Reviews.; 1996.

Seracchioli R, Mabrouk M, Manuzzi L, et al. Post-operative use of oral contraceptive pills for prevention of anatomical relapse or symptom-recurrence after conservative surgery for endometriosis. Hum Reprod. 2009;24(00):2729–2735.

Vercellini P, Somigliana E, Vigan P, De Matteis S, Barbara G, Fedele L. Post-operative endometriosis recurrence: A plea for prevention based on pathogenetic, epidemiological and clinical evidence. Reprod Biomed Online. 2010;21:259–265.

TRATAMENTO DA DOR CRÓNICA NA ENDOMETRIOSE

Introdução

A endometriose é uma doença pélvica crónica com prevalência de 70% nas mulheres com dor pélvica e de 60% nas mulheres com dismenorreia (The Practice Committee of the American Society for Reproductive Medicine 2014).

A Sociedade Internacional de Dor Pélvica define-a como dor cíclica ou não cíclica com duração superior a 6 meses, localizada à pélvis, ao abdómen infra umbilical ou região lombar suficientemente grave para causar incapacidade funcional ou psicológica e requerendo intervenção e tratamento.

Trata-se de uma doença com grande impacto negativo pessoal, social e laboral. As perturbações psicológicas resultantes da doença provocam dificuldade no relacionamento, tendência para o isola-

mento social e absentismo laboral; frequentemente apresentam comorbilidades, perturbações do sono e fadiga constante (Daniels & Khan, 2010).

Uma meta-análise de dois estudos randomizados, controlados que incluíram 142 mulheres com dor pélvica, demonstraram parâmetros de dor mais baixos em doentes com intervenção psicológica de grupo precoce, quando comparados seis meses depois, melhorando o comportamento e emoções (Daniels & Khan, 2010).

Desta forma, é importante a referenciação a uma equipa multidisciplinar que atue precocemente nas diversas componentes da dor: física, psicológica e social.

A nível fisiopatológico é uma dor complexa envolvendo os 3 mecanismos da dor: somático, visceral e neuropático (Lopes, 2003).

Os nocicetores são terminações nervosas periféricas de neurónios localizados nos gânglios raquidianos da medula espinal. São responsáveis pela transdução e transmissão da dor até ao SNC. Têm a capacidade de informar sobre a qualidade, localização e intensidade da dor. São sensíveis a estímulos químicos, térmicos e mecânicos.

São constituídos por 3 tipos de fibras sensitivas diferentes: C, A beta e A delta com distinta distribuição pelos tecidos.

O estímulo de dor cria uma dupla perceção:

1ª rápida, bem localizada, com duração igual ao estímulo e com função protetora de defesa; é mediada pelas fibras A delta;

2ª lenta, difusa, com duração superior ao estímulo, mediada pelas fibras C.

Estudos atuais sustentam que a endometriose gera um estado inflamatório com produção de citocinas, fatores de crescimento, recrutamento de macrófagos e outras células inflamatórias com ativação de toda a cascata inflamatória (Morotti et al., 2014).

Alguns estudos comprovaram não haver relação entre a extensão da lesão e a doença, mas sim a sua localização e profundidade (*The Practice Committee of the American Society for Reproductive Medicine* 2014).

Está também comprovada a existência de maior densidade de nocicetores nos tecidos afetados por endometriose, nomeadamente próximo das glândulas endometriais e vasos sanguíneos (Morotti et al., 2014).

A persistência dos fenómenos de inflamação desencadeia a ativação dos nocicetores inativos e silenciosos (recrutados apenas em situações patológicas) localizados nas vísceras, peritoneu e músculos, perpetuando o estímulo nóxico e desenvolvendo o fenómeno de sensibilização primária; o estímulo doloroso é perpetuado, mesmo na ausência de estímulo nóxico.

Na sequência da sensibilização primária, desenvolve-se a sensibilização secundária ao nível da medula espinal (Lopes, 2003) Existe uma libertação exagerada de neurotransmissores excitatórios e a estimulação excessiva dos neurónios espinhais e supra-espinhais que geram alterações da plasticidade e aumentam a densidade dos recetores, desencadeando o fenómeno de *Wind-up*: ativação de recetores e potenciais excitatórios depois de ocorrer um estímulo nóxico sustentado de baixa frequência; há a libertação de glutamato e ativação de recetores AMPA pós-sináticos, originando rápida despolarização de células pós-sináticas que se tornam insensíveis à modulação da dor.

Estes fenómenos interferem com a dinâmica das estruturas nervosas superiores, a substância reticulada, bulbar e mesencefálica que estão envolvidas na perceção da dor. São centros de convergência das vias espinhais, cerebelosas e diencefálicas e emitem aferentes para cerebelo, medula, córtex, tálamo, hipotálamo, rinencéfalo e sistema límbico (estas últimas envolvidas na componente afetiva da dor e processos neurovegetativos e endócrinos da luta contra a agressão).

A informação de dor chega ao córtex pelas vias talamocorticais e pelas vias associativas (para região frontal). A substância cinzenta periaqueductal (rica em encefalinas e recetores opiáceos), o núcleo de rafe mediano (rico em serotonina) e o núcleo reticular magnocelular estão implicados no controlo inibidor da mensagem nocicetiva. São um mecanismo descendente fundamental em todas estas interações. Os neurotransmissores envolvidos na modulação são a serotonina, noradrenalina e dopamina que exercem função inibidora ou facilitadora consoante o subtipo de recetores onde atuam. As endorfinas inibem a libertação de NT e estabilizam a membrana pós-sinática.

A inibição descendente é um mecanismo de defesa do próprio organismo contra a dor.

Abordagem terapêutica da dor crónica na endometriose

A dor na endometriose é referida mais frequentemente por dismenorreia, dispareunia profunda e dor pélvica crónica não menstrual (Bourdel et al., 2014).

Estudos baseados na avaliação da dor na endometriose recomendam a utilização da Escala Visual Analógica (EVA) para avaliar a intensidade da dor.

Os questionários de *McGill*, o *Brief Pain Inventory* modificado e o SF-36 permitem avaliar a interferência da dor nas atividades diárias e na qualidade de vida (Bourdel et al., 2014).

É também importante o registo diário da dor, distinguindo a dismenorreia da dor pélvica (Bourdel et al., 2014).

Como referido anteriormente a dor na endometriose é complexa e envolve uma componente somática, visceral e neuropática (Morotti et al., 2014).

A abordagem terapêutica deverá ser multidisciplinar e personalizada, combinando terapêuticas farmacológicas com terapias não farmacológicas e psicoterapia (Green et al., 2010).

Algumas das terapias não farmacológicas incluem a fisioterapia, massagem, TENS, acupuntura, fitoterapia e relaxamento.

O tratamento farmacológico deve ser dirigido de acordo com o componente predominante, não desvalorizando a presença dos outros. Os fármacos utilizados no tratamento da dor pertencem aos seguintes grupos: analgésicos não opioides (primeira opção terapêutica na dor ligeira, EVA 1-3); analgésicos opioides (dor moderada, EVA 4-6); opioides fortes (dor severa, EVA 7-10), a sua utilização deverá ser reservada a unidades de dor. Podem ser utilizados concomitantemente fármacos com ação coadjuvante tais como os antidepressivos e os anticonvulsivantes.

São apresentadas em anexo tabelas descritivas relativas aos fármacos utilizados no tratamento da dor e respetiva monitorização.

DOR LIGEIRA (EVA 1-3)	DOR MODERADA (EVA 4-6)	DOR SEVERA (EVA 7-10)
ANALGÉSICO NÃO OPIOIDE E/OU AINEs	ANALGÉSICO OPIOIDE *MINOR* E ANALGÉSICO NÃO OPIOIDE E/OU AINEs	OPIOIDE FORTE
DOR NEUROPÁTICA ANTIDEPRESSIVO/ ANTICONVULSIVANTE	DOR NEUROPÁTICA ANTIDEPRESSIVO E/OU ANTICONVULSIVANTE	ENVIAR UNIDADE DOR

Nível Evidência	Recomendações	Grau
I	A fisiopatologia da dor pélvica por endometriose é complexa, envolvendo mecanismos visceral, neuropático e nocicetivo	A
III	O diagnóstico precoce da dor é importante, devem incluir uma avaliação funcional, emocional, comportamental, sexual e social, bem como as repercussões na qualidade de vida e na atividade laboral	C
III	A endometriose deve ser tratada por equipa multidisciplinar para maior sucesso terapêutico	GPP

Evidências

Não existem estudos que permitam tirar conclusões relativamente à aplicação dos diferentes fármacos utilizados para a terapêutica da dor na situação específica da dor crónica associada com a endometriose. Os algoritmos propostos são baseados em investigações feitas para a terapêutica da dor em geral e em opiniões de peritos.

Nível Evidência	Recomendações	Grau
III	Os instrumentos de avaliação de dor (escalas) são fundamentais para a monitorização dos resultados terapêuticos e devem ser aplicados regularmente	C
I	A Escala Visual Analógica é um instrumento recomendado para avaliar a intensidade da dor	A
III	A terapêutica da dor na endometriose deve ser multimodal envolvendo terapêutica farmacológica com analgésicos e coadjuvantes, terapêuticas não farmacológicas e apoio psicológico	GPP
I	Os analgésicos devem ser prescritos de acordo com a escada analgésica	A
I	A dor visceral e neuropática são sensíveis aos antidepressivos e/ou anticonvulsivantes	A
IV	Situações complexas devem ser referenciadas às Unidades de Dor	GPP

REFERÊNCIAS BIBLIOGRÁFICAS

Bourdel N, Alves J, Pickering G, Ramilo I, Roman H, Canis M. Systematic review of endometriosis pain assessment: how to choose a scale? Hum Reprod Update. 2014;21(1):136–152.

Daniels JP, Khan KS. Chronic pelvic pain in women. BMJ. 2010;341(October):c4834.

Green IC, Cohen SL, Finkenzeller D, Christo PJ. Interventional therapies for controlling pelvic pain: What is the evidence? Curr Pain Headache Rep. 2010;14(1):22–32.

Lopes JC. Fisiologia da dor. (Portugal P, ed.). Portugal; 2003.

Morotti M, Vincent K, Brawn J, Zondervan KT, Becker CM. Peripheral changes in endometriosis-associated pain. Hum Reprod Update. 2014;20(5):717–736.

The Practice Committee of the American Society for Reproductive Medicine. Treatment of pelvic pain associated with endometriosis: A committee opinion. Fertil Steril. 2014;101(4):927–935.

TRATAMENTO CIRÚRGICO

Fátima Faustino
Coordenadora

›› António Setúbal
›› César Resende
›› Cláudia Freitas
›› Filipa Osório
›› Hélder Ferreira
›› Luís Vicente
›› Margarida Marinho
›› Tito Leitão

TRATAMENTO CIRÚRGICO

O tratamento cirúrgico da endometriose requer uma avaliação cuidadosa de cada caso tendo em conta a sintomatologia, a avaliação pré-operatória, o tipo de cirurgia a realizar, as possíveis complicações e a experiência do cirurgião.

A laparoscopia constitui a via de acesso de eleição no tratamento cirúrgico da endometriose. A vantagem na qualidade da visualização permite uma cirurgia mais minuciosa associada a menor risco de aderências pélvicas, menor dor no pós-operatório e menor tempo de recuperação com menos absentismo laboral (Chapron et al., 2002).

Não se pretende criar regras, mas sim delinear linhas de orientação que possam auxiliar eventuais decisões até porque a grande heterogeneidade de estudos em relação ao tratamento cirúrgico da endometriose resulta na dificuldade de uniformizar resultados e tirar conclusões.

Os principais objetivos a atingir com o tratamento cirúrgico são:

1 » **Controlo da dor**
2 » **Correção da distorção anatómica e/ou remoção das lesões**

O tratamento cirúrgico da endometriose está indicado nos seguintes grupos:

A - DOENTES COM DOR PÉLVICA

1 » Que não respondam, recusem ou tenham contraindicações para o tratamento médico
2 » Que tenham um episódio anexial agudo (torsão ou rotura de quisto)
3 » Com doença infiltrativa grave, afetando o intestino, bexiga, ureteres ou nervos pélvicos
4 » Com infertilidade associada

B - DOENTES COM MASSA ANEXIAL QUE PELAS SUAS CARACTERÍSTICAS JUSTIFIQUE DIAGNÓSTICO HISTOLÓGICO

A cirurgia deve ser conservadora nas mulheres que desejam engravidar, realizada com o objetivo de aliviar a dor e restaurar a anatomia. A cirurgia definitiva inclui ooforectomia bilateral para

induzir uma menopausa cirúrgica e deve ser reservada para as mulheres com sintomatologia intensa apesar da terapêutica conservadora, com doença severa e invasiva ou que não desejem gravidezes futuras.

CIRURGIA PARA CONTROLO DA DOR

Há lugar para a cirurgia na endometriose peritoneal?

De forma a permitir uma uniformização de critérios na avaliação do controlo da dor é de especial importância a objetivação de cada tipo de dor associada à endometriose (dismenorreia, dispareunia profunda, dor pélvica crónica). Segundo uma revisão sistemática recente, a escala visual analógica ou a numérica, afiguram-se as mais adaptadas para essa avaliação (Bourdel et al., 2015). A implementação de uma escala de impressão clínica global (*Clinical Global Impression score*-CGI) e de uma escala de avaliação da qualidade de vida permitem obter uma validação mais fundamentada da resposta ao tratamento (Bourdel et al., 2015).

Tratamento cirúrgico *vs.* Laparoscopia diagnóstica

A última revisão da *Cochrane*, publicada em 2014, analisou a eficácia e segurança da cirurgia laparoscópica no tratamento da dor associada à endometriose. Os cinco estudos RCT que compararam o tratamento cirúrgico laparoscópico (excisional ou destrutivo) com a laparoscopia diagnóstica isolada demonstraram que a abordagem terapêutica está associada à diminuição da dor aos 6 e aos 12 meses (Duffy et al., 2014). No RCT que comparou a destruição das lesões de endometriose com a laparoscopia diagnóstica combinada a análogos da GnRH (hormona libertadora de gonadotrofina) verificaram existir maior número de mulheres assintomáticas no grupo do tratamento cirúrgico ao fim de 12 meses (Duffy et al., 2014).

Cirurgia destrutiva *vs.* Cirurgia excisional

Em relação ao controlo da dor associada à endometriose ligeira, não se verificaram diferenças a longo prazo (12 meses) entre o grupo de mulheres tratadas com cirurgia destrutiva e o grupo com cirurgia excisional (Wright et al., 2005). Outro RCT mais recente demonstrou não existirem diferenças significativas no controlo da dor pélvica aos 12 meses quando comparou a excisão *versus* destruição das lesões de endometriose (56,4% *vs.* 48,4%). Contudo parece existir uma tendência de maior controlo da disquesia e dispareunia com a excisão (Healey et al., 2010), confirmada após seguimento de 5 anos (Healey et al., 2014). Estes estudos têm como limitação o facto de não especificarem as técnicas cirúrgicas utilizadas. Finalmente, o grupo da excisão estava associado a quadros mais severos de endometriose segundo a classificação da Sociedade Americana de Fertilidade (AFS).

Recorrência da dor

A taxa de recorrência dos sintomas e das lesões de endometriose variam conforme as séries, de 20 a 40% aos 12 meses (Vercellini et al., 2009; Guo et al., 2009; Hickey M et al., 2014). O risco cumulativo de re-operação é de 15 a 20% (Hickey et al., 2014). As mulheres com idade inferior a 30 anos na primeira cirurgia têm maior probabilidade de necessitar de uma segunda intervenção cirúrgica (Shakiba et al., 2008). Um estudo prospetivo realizado para avaliar a resposta à terapêutica cirúrgica na endometriose moderada mostrou que 10% das mulheres têm persistência ou recorrência da dor, realçando a presença de lesões de endometriose nas áreas circundantes às inicialmente excisadas (Taylor et al., 2010).

Uma meta-análise, publicada em 2013, põe em evidência a taxa superior de remissão e a menor taxa de recorrência no grupo que utilizou contraceção oral após cirurgia conservadora *versus* cirurgia isolada (Wu et al., 2013).

CONCLUSÕES

A laparoscopia constitui a via de acesso de eleição no tratamento cirúrgico da endometriose. A vantagem na qualidade da visualização permite uma cirurgia mais minuciosa associada a menor risco de aderências pélvicas, menor dor no pós-operatório e menor absentismo laboral (Chapron et al., 2002).

A terapêutica cirúrgica laparoscópica reduz a dor associada à endometriose.

A eficácia no controlo da dor é similar entre a utilização de técnicas excisionais ou destrutivas das lesões de endometriose.

Não existe evidência de superioridade de nenhuma das técnicas destrutivas (laser, eletrocirurgia e energia ultrassónica) uma vez que os estudos existentes são de pequena dimensão.

Nível Evidência	Recomendações	Grau
	A laparoscopia constitui a via de acesso de eleição no tratamento cirúrgico da endometriose	GPP
I	Se detetadas lesões de endometriose no decurso de uma laparoscopia diagnóstica, recomenda-se o seu tratamento cirúrgico	A
I	A excisão ou destruição deve ser o mais completa possível, de forma a reduzir a recorrência das lesões e da dor	A
I	As técnicas excisionais e destrutivas são igualmente eficazes na redução da dor associada a lesões de endometriose peritoneal	A
	Recomenda-se sempre que possível a excisão das lesões de endometriose em detrimento de técnicas destrutivas, permitindo a confirmação histológica da doença	GPP

REFERÊNCIAS BIBLIOGRÁFICAS

Abbott J, Hawe J, Hunter D, Holmes M, Finn P, Garry R. Laparoscopic excision of endometriosis: a randomized, placebo-controlled trial. Fertil Steril. 2004;82:878-884.

Chapron C, Fauconnier A, Goffinet F, Bréart G, Dubuisson JB. Laparoscopic surgery is not inherently dangerous for patients presenting with benign gynaecologic pathology. Results of a meta-analysis. Hum Reprod. 2002 May;17(5):1334-42.

Duffy JM, Arambage K, Correa FJ, Olive D, Farquhar C, Garry R, Barlow DH, Jacobson TZ. Laparoscopic surgery for endometriosis. Cochrane Database Syst Rev. 2014:CD011031.

Guo SW. Recurrence of endometriosis and its control. Hum Reprod Update. 2009;15:441-461.

Healey M, Ang WC, Cheng C. Surgical treatment of endometriosis: a prospective randomized double-blinded trial comparing excision and ablation. Fertil Steril. 2010;94:2536-2540.

Healey M, Cheng C, Kaur H. To excise or ablate endometriosis? A prospective randomized double-blinded trial after 5-year follow-up. J Minim Invasive Gynecol. 2014;21(6):999-1004.

Hickey M, Ballard K, Farquhar C. Endometriosis. BMJ. 2014;19;348:1752.

Shakiba K, Bena JF, McGill KM, Minger J, Falcone T. Surgical treatment of endometriosis: a 7-year follow-up on the requirement for further surgery. Obstet Gynecol. 2008;111:1285-1292.

Taylor E, Williams C. Surgical treatment of endometriosis: location and patterns of disease at reoperation. Fertil Steril. 2010;93:57-61.

Vercellini P, Barbara G, Abbiati A, Somigliana E, Viganò P, Fedele L. Repetitive surgery for recurrent symptomatic endometriosis: what to do? Eur J Obstet Gynecol Reprod Biol. 2009;146:15-21.

Wright J, Lotfallah H, Jones K, Lovell D. A randomized trial of excision versus ablation for mild endometriosis. Fertil Steril. 2005;83:1830-1836.

Wu L, Wu Q, Liu L. Oral contraceptive pills for endometriosis after conservative surgery: a systematic review and meta-analysis. Gynecol Endocrinol. 2013;29:883-890.

OUTRAS TÉCNICAS CIRÚRGICAS NO CONTROLO DA DOR

Interrupção cirúrgica dos nervos pélvicos

A eficácia da interrupção cirúrgica dos nervos pélvicos na dismenorreia primária e secundária foi analisada numa revisão da *Cochrane* que incluiu 6 estudos controlados randomizados em mulheres com endometriose (Proctor et al., 2005). Três destes estudos avaliaram o efeito da ablação laparoscópica dos nervos uterossagrados (LUNA) conjuntamente com a cirurgia laparoscópica conservadora para a endometriose; os outros três estudaram os efeitos da neurectomia pré-sagrada (dois por laparotomia e um por laparoscopia) na cirurgia conservadora da endometriose. Os estudos controlados randomizados com LUNA mostraram que esta técnica não oferece qualquer benefício adicional como complemento à cirurgia conservadora um ano após a cirurgia. A avaliação aos 6 meses também não mostrou qualquer benefício adicional, mas incluiu-se um estudo adicional que estudava doentes portadoras de miomas.

Houve benefícios significativos da neurectomia pré-sagrada aos 6 meses (um RCT) e aos 12 meses (dois RCTs). Contudo, a neurectomia pré-sagrada está associada a um risco aumentado de efeitos adversos como hemorragia, obstipação, urgência urinária e ausência de dor no primeiro estádio do trabalho de parto (Proctor et al., 2005). Os estudos sugerem que o efeito da neurectomia pré-sagrada pode ser específico apenas para a dor da linha média.

Nível Evidência	Recomendações	Grau
I	Não deve realizar-se a ablação laparoscópica dos nervos uterossagrados (LUNA) como um procedimento adicional à cirurgia conservadora para reduzir a dor associada à endometriose	A

(cont).

I	A neurectomia pré-sagrada (PSN) é eficaz como um procedimento adicional à cirurgia conservadora para reduzir a dor pélvica na linha média relacionada com a endometriose mas, requer um elevado grau de destreza cirúrgica e é um procedimento com potenciais efeitos adversos	A

REFERÊNCIAS BIBLIOGRÁFICAS

Proctor M, Latthe P, Farquhar C, Khan K and Johnson N. Surgical interruption of pelvic nerve pathways for primary and secondary dysmenorrhoea. Cochrane Database Syst Rev 2005:CD001896.

TRATAMENTO CIRÚRGICO DA ENDOMETRIOSE OVÁRICA

A cirurgia é a terapêutica de eleição quando se pretende uma confirmação histológica da endometriose ovárica, permitindo concomitantemente a exclusão de malignidade. Outros objetivos do tratamento cirúrgico da endometriose ovárica são o controlo da dor e a diminuição das recidivas.

Cirurgia excisional *vs.* Cirurgia destrutiva

A última revisão da *Cochrane*, elaborada por Hart *et al* incluiu dois RCTs que avaliaram a abordagem cirúrgica laparoscópica dos endometriomas (com dimensões superiores a 3 cm de diâmetro). Concluiu-se que a quistectomia dos endometriomas comparativamente à técnica destrutiva (drenagem e electrocoagulação) relaciona-se com uma redução da recorrência da dismenorreia, da dispareunia e da dor pélvica crónica não-cíclica (Hart et al., 2008). Também se verificou que a terapêutica excisional (quistectomia) está associada a menor recidiva de endometriose ovárica e a menor taxa de re-operação (Hart et al., 2008).

Uma meta-análise publicada recentemente, que incluiu 7 RCTs, comparou diferentes abordagens cirúrgicas para o tratamento dos endometriomas por via laparoscópica. Os resultados foram consistentes com os dos estudos anteriores, verificando-se que a quistectomia está associada a menor taxa de recorrência da sintomatologia e de recidiva de endometriose ovárica, comparativamente à fenestração/coagulação ou destruição/vaporização por LASER (Dan et al., 2013). Os autores sugerem contudo a necessidade de mais estudos para o esclarecimento do impacto do tratamento cirúrgico na reserva ovárica.

Noutro RCT recente, em que se comparou a quistectomia e a vaporização com LASER de CO_2, a recidiva dos endometriomas aos 12 meses foi significativamente menor no grupo que realizou quistectomia. No seguimento aos 60 meses a diferença não foi estatisticamente significativa (Carmona et al., 2011).

Brown *et al* na revisão que elaboraram referem que o tratamento cirúrgico laparoscópico dos endometriomas está associado a melhoria da dor e que as recidivas são menores com a terapêutica excisional comparativamente com a cirurgia destrutiva (Brown et al., 2014).

Cirurgia e Reserva ovárica

Publicaram-se vários trabalhos, que sugerem a possibilidade de a técnica excisional induzir uma diminuição da reserva ovárica, ao reduzir algum tecido ovárico adjacente ao endometrioma. Esse impacto foi avaliado pela redução da hormona anti-mulleriana (Raffi et al., 2012; Somigliana et al., 2012; Sugita et al., 2013) e contagem de folículos antrais (Muzii et al., 2014; Uncu et al., 2013).

Com o objetivo de distinguir entre o impacto da cirurgia e o da própria endometriose na reserva ovárica, realizou-se um estudo prospetivo no qual se procedeu à análise da mesma através do doseamento dos níveis séricos de FSH e LH, medição do volume ovárico, contagem de folículos antrais e avaliação do fluxo do estroma ovárico. Este estudo não demonstrou alterações significativas na reserva ovárica antes e depois da quistectomia pela técnica de "*stripping*" (Bhat et al., 2014).

A cirurgia nas recidivas de endometriomas está associada a maior perda de tecido ovárico e a potencial efeito deletério na reserva ová-

rica, avaliada por ecografia (contagem de folículos antrais e avaliação do volume do ovário) (Muzii et al., 2015).

São necessários mais estudos para avaliar a técnica cirúrgica no tratamento dos endometriomas que tenha menor impacto na função ovárica (Psaroudakis et al., 2014).

Endometriomas e risco de carcinoma

Uma revisão que analisou vários estudos caso-controlo verificou um aumento significativo do risco de carcinoma de células claras (OR 3·05, 95% CI 2·43-3·84, p<0,0001), carcinoma seroso de baixo grau e carcinoma endometrioide invasivo, em mulheres com endometriose (Pearce et al., 2012).

A revisão sistemática de estudos epidemiológicos, publicada em 2014, mostrou uma associação consistente entre endometriose e carcinoma endometrioide do ovário e de células claras. Por outro lado a evidência é insuficiente para alterar a prática clínica, sendo necessários mais estudos prospetivos e com confirmação laparoscópica prévia de endometriose (Zafrakas et al., 2014).

Os fatores preditivos de transformação maligna, no estudo de Kadan et al., foram a idade superior a 49 anos e a presença de quisto multilocular com áreas sólidas (Kadan et al., 2015).

Conclusões

A cirurgia da endometriose ovárica está indicada no controlo da dor e a laparoscopia é a via de abordagem recomendada.

No tratamento cirúrgico dos endometriomas a excisão por quistectomia é o procedimento preferencial, com menor recidiva da sintomatologia dolorosa e de endometriose ovárica comparativamente às técnicas destrutivas (drenagem e coagulação ou vaporização).

Poderão ser ponderadas técnicas destrutivas nos endometriomas inferiores a 3 cm, perante dificuldade técnica em preservar tecido ovárico (difícil plano de clivagem).

O tratamento cirúrgico das recorrências da endometriose ovárica deverá ser ponderado, por estar associado a maior perda de tecido ovárico.

Nível Evidência	Recomendações	Grau
I	A excisão laparoscópica (quistectomia) é o procedimento de eleição para o tratamento cirúrgico conservador dos endometriomas, de forma a minimizar as recorrências	A
I	Recomenda-se o tratamento concomitante de todas as lesões de endometriose associadas	A

REFERÊNCIAS BIBLIOGRÁFICAS

Bhat RG, Dhulked S, Ramachandran A, Bhaktha R, Vasudeva A, Kumar P, Rao AC. Laparoscopic cystectomy of endometrioma: Good surgical technique does not adversely affect ovarian reserve. J Hum Reprod Sci. 2014;7:125-129.

Brown J, Farquhar C. Endometriosis: an overview of Cochrane Reviews. Cochrane Database Syst Rev. 2014;10;3:CD009590.

Carmona F, Martínez-Zamora MA, Rabanal A, Martínez-Román S, Balasch J. Ovarian cystectomy versus laser vaporization in the treatment of ovarian endometriomas: a randomized clinical trial with a five-year follow-up. Fertil Steril. 2011;96:251-254.

Dan H, Limin F. Laparoscopic ovarian cystectomy versus fenestration/coagulation or laser vaporization for the treatment of endometriomas: a meta-analysis of randomized controlled trials. Gynecol Obstet Invest. 2013;76:75-82.

Hart RJ, Hickey M, Maouris P, Buckett W. Excisional surgery versus ablative surgery for ovarian endometriomata. Cochrane Database Syst Rev. 2008;16:CD004992.

Kadan Y, Fiascone S, McCourt C, Raker C, Granai CO, Steinhoff M, Moore RG. Predictive factors for the presence of malignant transformation of pelvic endometriosis. Eur J Obstet Gynecol Reprod Biol. 2015;185:23-27.

Muzii L, Di Tucci C, Di Feliciantonio M, Marchetti C, Perniola G, Panici PB. The effect of surgery for endometrioma on ovarian reserve evaluated by antral follicle count: a systematic review and meta-analysis. Human Reproduction 2014;29:2190-2198.

Muzii L, Achilli C, Lecce F, Bianchi A, Franceschetti S, Marchetti C, Perniola G, Panici PB. Second surgery for recurrent endometriomas is more harmful to healthy ovarian tissue and ovarian reserve than first surgery. Fertil Steril. 2015 pii: S0015-0282(14)02526-6 (article in press).

Pearce CL, Templeman C, Rossing MA, Lee A, Near AM, Webb PM et al.; Ovarian Cancer Association Consortium. Association between endometriosis and risk of histological subtypes of ovarian cancer: a pooled analysis of case--control studies. Lancet Oncol. 2012;13:385-394.

Psaroudakis D, Hirsch M, Davis C. Review of the management of ovarian en-

dometriosis: paradigm shift towards conservative approaches. Curr Opin Obstet Gynecol. 2014;26:266-274.

Raffi F, Metwally M, Amer S. The impact of excision of ovarian endometrioma on ovarian reserve: a systematic review and meta-analysis. J Clin Endocrinol Metab. 2012;97:3146-3154.

Somigliana E, Berlanda N, Benaglia L, Viganò P, Vercellini P, Fedele L. Surgical excision of endometriomas and ovarian reserve: a systematic review on serum antimüllerian hormone level modifications. Fertil Steril. 2012;98:1531-8.

Sugita A, Iwase A, Goto M, Nakahara T, Nakamura T, Kondo M, Osuka S, Mori M, Saito A, Kikkawa F. One-year follow-up of serum antimullerian hormone levels in patients with cystectomy: are diferente sequencial changes due to diferente mechanisms cuasing damage to the ovarian reserve? Fertility and Sterility. 2013;100:516-522.

Tsolakidis D, Pados G, Vavilis D, Athanatos D, Tsalikis T, Giannakou A, Tarlatzis BC. The impact on ovarian reserve after laparoscopic ovarian cystectomy versus three-stage management in patients with endometriomas: a prospective randomized study. Fertil Steril. 2010;94:71–7.

Uncu G, Kasapoglu I, Ozerkan K, Seyhan A, Oral Yilmaztepe A, Ata B. Prospective assessment of the impact of endometriomas and their removal on ovarian reserve and determinants of the rate of decline in ovarian reserve. Hum Reprod. 2013;28:2140-2145.

Zafrakas M, Grimbizis G, Timologou A, Tarlatzis BC. Endometriosis and ovarian cancer risk: a systematic review of epidemiological studies. Front Surg. 2014;1:14.

A CIRURGIA PARA TRATAMENTO DA DOR ASSOCIADA À ENDOMETRIOSE PROFUNDA

PRINCÍPIOS GERAIS

A incidência exata da endometriose profunda na população geral é desconhecida mas representa aproximadamente 20% das doentes com o diagnóstico de endometriose (Chapron et al., 1999). É uma entidade específica em que as lesões de endometriose ultrapassam os limites dos órgãos genitais e infiltram estruturas ligamentares e os órgãos pélvicos adjacentes, formando estruturas nodulares ou placas endurecidas e fixas que causam uma distorção anatómica e queixas

álgicas importantes. Define-se como a presença de implantes endometriais que infiltram o peritoneu por mais de 5 mm de profundidade ou pela infiltração dos ligamentos uterossagrados, septo retovaginal, vagina, intestino, bexiga, parede pélvica lateral ou uréter.

A indicação principal para o tratamento cirúrgico nas situações de endometriose profunda é o controlo da dor pélvica crónica. A excisão, o mais completa possível das lesões encontradas e documentadas, é considerada como o tratamento mais adequado.

Muitos são os estudos que demonstram que esta abordagem tem melhores resultados a longo prazo no controle da dor (Angioni et al., 2006, 2015; Garry et al., 2001; Kössi et al., 2013) e no caso particular da endometriose colorretal várias revisões sistemáticas foram publicadas que demonstram esse facto (Meuleman et al., 2011b; De Cicco et al., 2011).

A cirurgia de endometriose profunda está associada a uma taxa de complicações mais elevada (Moawad et al., 2013), que aumenta no caso de endometriose colorretal. A taxa de complicações intra-operatória relatada foi de 2,1% e a taxa total de complicação pós-operatória foi de 13,9% (Kondo et al., 2011).

Um aspeto particularmente importante é o de que a primeira abordagem cirúrgica deve ser o mais adequada e completa possível, pois o risco de recidiva aumenta quanto maior for a doença residual. Também a dificuldade cirúrgica está acrescida em procedimentos posteriores (Koninckx et al., 2012; Borghese et al., 2012).

Estima-se que o risco de recidiva seja superior a 40% a 10 anos (Taylor et al., 2010) e cerca de 20% das doentes terão necessidade de nova cirurgia dentro de 2 anos (Shakiba et al., 2008).

CONCLUSÕES

Em geral, pode concluir-se que a cirurgia melhora a dor e qualidade de vida de mulheres com endometriose profunda. No entanto, a cirurgia nestas mulheres está associada a taxas de complicações per-operatórias significativas. A decisão quanto à terapêutica deve considerar as questões de risco e benefício e deve ser individualizada de acordo com a paciente em causa. As doentes devem ser orientadas para um centro de referência de modo a permitir uma abordagem por uma equipa multidisciplinar diferenciada.

Nível Evidência	Recomendações	Grau
II	A excisão cirúrgica das lesões de endometriose profunda reduz a dor associada à endometriose e melhora a qualidade de vida	B
II	Sempre que possível e considerando os riscos e a preservação da função dos órgãos envolvidos, a excisão das lesões deve ser o mais completa possível	B
	O nível de dificuldade e diferenciação dos procedimentos a realizar é muito elevado e por isso recomenda-se que as mulheres com suspeita ou diagnóstico de endometriose profunda devem ser referenciadas a um centro especializado que permita todos os tratamentos disponíveis, num contexto multidisciplinar	GPP

REFERÊNCIAS BIBLIOGRÁFICAS

Angioni S, Peiretti M, Zirone M, Palomba M, Mais V, Gomel V, Melis GB. Laparoscopic excision of posterior vaginal fornix in the treatment of patients with deep endometriosis without bowel involvement: surgical treatment and long term follow-up. Hum Reprod 2006;21(6):1629-1634.

Angioni S. Pontis. A. Dessole M. Surico D. Nardone Cicco C. De Melis I. Pain control and quality of life after laparoscopic en-block resection of deep infiltrating endometriosis (DIE) vs. incomplete surgical treatment with or without GnRHa administration after surgery. Arch Gynecol Obstet. 2015; 291:363-370.

Borghese B, Santulli P, Streuli I, Lafay-Pillet MC, de Ziegler D, Chapron C. Recurrence of pain after surgery for deeply infiltrating endometriosis: How does it happen? How to manage? J Gynecol Obstet Biol Reprod. 2014;43:12-18.

Chapron C, Dubuisson JB, Fritel X, Fernandez B, Poncelet C, Béguin S, Pinelli L: Operative management of deep endometriosis infiltrating the utero-sacral ligaments. J Am Assoc Gynecol Laparosc. 1999;6:31-37.

Garry R. Laparoscopic excision of endometriosis: the treatment of choice. Br J Obstet Gynaecol. 1997;104:513-515.

Koninckx PR, Ussia A, Adamyan L, Wattiez A, Donnez J. Deep endometriosis: definition, diagnosis and treatment. Fertil Steril. 2012;98:564-71.

Kondo W, Bourdel N, Tamburro S, Cavoli D, Jardon K, Rabischong B, Botchorishvili R, Pouly J, Mage G and Canis M. Complications after surgery for

deeply infiltrating pelvic endometriosis. BJOG. 2011;118:292-298.

Kössi J, Setälä M, Mäkinen J. Quality of life and sexual function 1 year after laparoscopic rectosigmoid resection for endometriosis. Colorectal Dis. 2013;15: 102-10.

Meuleman C, Tomassetti C, D'Hoore A, Van Cleynenbreugel B, Penninckx F, Vergote I and D'Hooghe T. Surgical treatment of deeply infiltrating endometriosis with colorectal involvement. Hum Reprod Update. 2011b;17:311-326.

Moawad SN, Caplin A. Diagnosis, management, and long-term outcomes of rectovaginal endometriosis. International Journal of Women's Health. 2013;5:753-763.

Shakiba K, Bena JF, McGill KM et al., Surgical treatment of endometriosis: a 7-year follow-up on the requirement for further surgery. Obstet Gynecol. 2008;111:1285-92.

Taylor E, Williams C. Surgical treatment of endometriosis: location and patterns of disease at reoperation. Fertil Steril. 2010;93:57-61.

HISTERECTOMIA NO CONTROLO DA DOR ASSOCIADA À ENDOMETRIOSE

A histerectomia total com anexectomia bilateral e excisão de todas as lesões de endometriose é considerada a terapêutica mais eficaz para o tratamento da dor associada à endometriose. No entanto, as pacientes devem ser informadas de que a dor pode persistir em cerca de 15% dos casos e pode mesmo piorar ou surgir outro sintoma em 3-5% das pacientes (Vercellini et al., 2009).

Está reservada apenas às mulheres sem desejo de procriar e em que outras terapêuticas fracassaram. Para além da avaliação do impacto da histerectomia, outros fatores podem afetar os resultados e a recorrência dos sintomas, nomeadamente a conservação dos ovários, a extensão da remoção das lesões e a radicalidade da histerectomia assim como, quando indicada, o tipo de terapêutica hormonal.

Não há estudos controlados e randomizados que avaliem o impacto da histerectomia (com ou sem ooforectomia) no tratamento da dor associada a endometriose, mas em 2006 Martin *et al* publicaram uma revisão não sistemática que concluiu que a histerectomia é, neste contexto, uma estratégia eficaz; poucos são os estudos que avaliaram

as vantagens da cirurgia mais definitiva nos casos de endometriose sintomática (MacDonald et al., 1999; Namnoum et al., 1995; Fedele, et al., 2005; Shakiba et al., 2008), a maioria dos artigos publicados são estudos retrospetivos de séries de casos e há poucos estudos prospetivos. Estes estudos podem ser usados para retirar informação quanto à taxa de recidiva, apesar de cada um deles apresentar valores diferentes e tempos diferentes de seguimento. Namnoum *et al,* 1999 comparou os resultados da histerectomia em casos de endometriose sintomática com e sem conservação dos ovários: 138 mulheres foram submetidas a histerectomia, 29 com conservação de algum tecido ovárico e 109 com anexectomia bilateral; registou-se recorrência da dor em 62% das mulheres com conservação ovárica das quais 31% foram re-operadas; no grupo das mulheres submetidas a anexectomia bilateral, em 10% houve recidiva e 3% foram re-operadas. Neste estudo, a preservação ovárica associou-se a um risco acrescido de recorrência 6,1 vezes maior e de re-intervenção 8,1 vezes superior. Shakiba *et al,* 2008 também avaliou a necessidade de re-intervenção após histerectomia, com ou sem conservação dos anexos, no tratamento da endometriose sintomática. No seguimento de 7 anos a taxa de re-intervenção foi de 19,2% nas 47 mulheres que conservaram pelo menos um ovário e de 4,8% nas 50 submetidas a anexectomia bilateral. A preservação de ambos os ovários associou-se a um risco 2,44 vezes superior de re-intervenção, independentemente da idade, mas sem diferenças estatisticamente significativas. Fedele *et al,* 2005 comparou os resultados entre mulheres submetidas a histerectomia extra-fascial (n=26) com histerectomia radical modificada que incluía a remoção das lesões endometrióticas infiltrativas (n=12). Todas as pacientes foram submetidas a anexectomia bilateral e a tratamento com estrogénios transdérmicos. Registou-se recorrência sintomática em 8 pacientes (31%) no grupo da histerectomia extra-fascial após um período mínimo de 2 anos de seguimento e nenhuma recidiva nas submetidas a histerectomia mais radical, o que parece sugerir que uma excisão completa das lesões é mais eficaz no controlo sintomático.

Conclusão

A histerectomia é um tratamento eficaz para o controlo da dor provocada pela endometriose. A histerectomia acompanhada de ooforectomia bilateral associa-se a maior eficácia no tratamento cirúrgico

definitivo, mas acompanha-se dos efeitos secundários de uma menopausa precoce. A mulher deve ser informada dos riscos e benefícios de uma cirurgia conservadora *versus* cirurgia radical (histerectomia total com anexectomia bilateral) e menopausa precoce. A ooforectomia bilateral deve ser desaconselhada sempre que possível antes dos 40 anos e a decisão quanto à sua remoção deve ser individualizada em função dos riscos acrescidos de morbi-mortalidade (Parker et al., 2007; Nathorst-Boos and Van Schoultz et al., 1992).

Nível Evidência	Recomendações	Grau
III	Em mulheres que não desejem preservar a sua fertilidade, a histerectomia com remoção dos ovários e de todas as lesões de endometriose visíveis, é uma opção eficaz. As mulheres devem ser informadas de que a histerectomia pode não curar os sintomas ou a doença	C
	A remoção dos anexos parece ter um impacto positivo na recorrência dos sintomas mas a decisão de efetuar anexectomia bilateral deve ser tomada individualmente sobretudo em mulheres mais jovens (Idade <40 anos)	GPP

REFERÊNCIAS BIBLIOGRÁFICAS

Fedele L, Bianchi S, Zanconato G et al., Tailoring radicality in demolitive surgery for deeply infiltrating endometriosis. AmJ Obstet Gynecol. 2005;193:114-7.

MacDonald SR, Klock SC, Milad MP. Long-term outcome of nonconservative surgery (hysterectomy) for endometriosis associated pain in women <30 years old. Am J Obstet Gynecol. 1999;180:1360-3.

Martin DC. A histerectomia para o tratamento da dor associada com a endometriose. J Minim Invasiva Gynecol. 2006;13:566-572.

Namnoum AB, Hickman TN, Goodman SB et al., Incidence of symptom recurrence after hysterectomy for endometriosis. Fertil Steril. 1995;64:898-902.

Nathorst-Boos J, Von Schoultz H. Psychological reactions and sexual life after hysterectomy with and without oophorectomy. Gynaecol Obstet Invest. 1992;34:97-101.

Parker WH, Broder MS, Chang E, Feskanich D, Farquhar C, Liu Z, Shoupe D, Berek JS, Hankinson S, Manson JE. Ovarian conservation at the time of hysterectomy and long-term health outcomes in the nurses' health study. Obstet Gynecol. 2009;113:1027-37.

Shakiba K, Bena JF, McGill KM, Minger J, Falcone T. Surgical treatment of endometriosis: a 7-year follow-up on the requirement for further surgery. Obstet Gynecol 2008;111:1285-92.

Vercellini P, Barbara G, Abbiati A et al., Repetitive surgery for recurrent symptomatic endometriosis: what to do? Eur J Obstet Gynecol Reprod Biol. 2009;146:15-21.

TRATAMENTO CIRÚRGICO DA ENDOMETRIOSE EXTRA-GENITAL

Endometriose colorretal

Na endometriose profunda, o envolvimento intestinal ocorre em cerca de 5,3 a 12% (Ruffo et al., 2010). Em cerca de 80-90% dos casos, o reto, a junção retosigmoideia e o cólon sigmoideu estão envolvidos (Campagnacci et al., 2005). Em mais de 40% dos casos a doença é multifocal (Chapron et al., 2001).

No intestino pode originar hipertrofia da camada muscular externa, condicionando constrição e um defeito de preenchimento intraluminal excêntrico, semelhante ao carcinoma do cólon, que pode conduzir a obstrução intestinal.

Contrariamente às lesões carcinomatosas, não invade habitualmente a mucosa, nem causa ulceração da mesma.

O sintoma principal da endometriose colorretal é a dor pélvica irradiando ao reto e ânus (Urbach et al., 1998). Cerca de 35% de doentes com endometriose intestinal são assintomáticas. (Perry et al., 2005).

Os principais objetivos do tratamento cirúrgico são melhorar a sintomatologia dolorosa, corrigir a distorção anatómica e evitar a recidiva.

A grande heterogeneidade de estudos em relação ao tratamento cirúrgico da endometriose do septo retovaginal com envolvimento intestinal resulta na dificuldade de uniformizar resultados e tirar conclusões.

Podemos considerar dois grupos principais:

›› Aqueles que propõem uma terapêutica mais agressiva e defendem que a ressecção intestinal sistemática pode ser mais eficaz e reduz as recorrências (Ruffo et al., 2010; Darai et al., 2007).

» Aqueles que defendem uma abordagem mais conservadora baseada na elevada taxa de complicações e na falta de evidência científica de melhores resultados com uma abordagem mais agressiva (Cicco et al., 2011; Donnez et al., 2010).

Os procedimentos cirúrgicos mais frequentes na endometriose intestinal são:

» Excisão superficial do foco de endometriose retal ("*shaving*").

» Ressecção do nódulo com excisão anterior da parede do reto (ressecção discoide anterior), em lesões até 2-3 cm que penetram a camada muscular. Não necessita uma dissecção lateral tão profunda, o que reduz as complicações.

» Ressecção segmentar colorretal, indicada em lesões com >3 cm, envolvendo mais de 50% da circunferência intestinal, multifocais ou com envolvimento do cólon sigmoide (Wattiez et al., 2012).

É aconselhável considerar a realização de uma ileostomia de derivação na ressecção segmentar de lesões a menos de 6 cm da margem do ânus ou quando se suspeita de uma anastomose deficiente (Wattiez et al., 2012; Akladios et al., 2015).

A escolha da técnica a realizar deverá ser individualizada, baseada na avaliação pré-operatória e ponderando os benefícios de uma ressecção total da doença *vs.* o risco de recidiva da sintomatologia no pós-operatório (Canon et al., 2013).

A radicalidade cirúrgica deverá ser proporcional às queixas da doente, procurando dar resposta à sintomatologia evidenciada na colheita dos dados anamnésicos.

A doente deverá estar informada da possibilidade de alteração da estratégia cirúrgica de acordo com os achados intra-operatórios, devendo o consentimento ser obtido, tendo em vista o procedimento mais radical.

Não se tratando de uma doença oncológica, sem necessidade de esvaziamento ganglionar, a dissecção colorretal deverá preservar a inervação bem como os principais eixos arteriais mesentéricos (Akladios et al., 2015).

A menor radicalidade cirúrgica comparativamente à advogada em casos de neoplasia colorretal, associada a uma população maioritariamente jovem e sem comorbilidades, podem explicar as baixas taxas

de complicações anastomóticas observadas nesta população em comparação às conhecidas para a cirurgia colorretal oncológica (Ruffo et al., 2011).

A distância à margem anal não deve ser o único fator de risco a considerar na decisão de realizar um estoma de derivação. A classificação ASA, duração de cirurgia superior a 2H, necessidade de transfusões múltiplas ou a contaminação intra-operatória do campo cirúrgico foram identificados como fatores de risco independentes para complicações anastomóticas (Mäkelä et al., 2003).

As vias transvaginal ou transanal podem ser consideradas em alternativa à minilaparotomia para a realização de anastomoses e extração de peças cirúrgicas, com melhor resultado estético, menor risco de hérnia incisional, dor ou infeção (Rausei et al., 2014).

Os melhores resultados e a menor incidência de complicações resultam do trabalho de uma equipa multidisciplinar, incluindo um cirurgião colorretal e um cirurgião ginecológico treinados neste tipo de procedimentos.

Com o aumento da experiência das equipas verifica-se uma diminuição das complicações, o que justifica a referenciação a centros especializados (Karanicolas et al., 2009).

Nível Evidência	Recomendações	Grau
III	A escolha da técnica a aplicar deverá ser individualizada, baseada na avaliação pré-operatória e ponderando os riscos/benefícios de uma ressecção total	C
	A doente deverá estar informada da possibilidade de alteração da estratégia cirúrgica de acordo com os achados intra-operatórios, devendo o consentimento ser obtido tendo em vista o procedimento mais radical	GPP
IV	É mandatório considerar a realização de uma ileostomia de derivação na ressecção segmentar de lesões a menos de 6 cm da margem do ânus	D

(cont).

III	A dissecção colorretal deverá preservar a inervação bem como os principais eixos arteriais mesentéricos	C
	Recomenda-se a abordagem destas doentes em centros de referência constituídos por equipas multidisciplinares de modo a otimizar o tratamento e diminuir a taxa de complicações	GPP

REFERÊNCIAS BIBLIOGRÁFICAS

Akladios, C., Messori P., Faller, E., Puga, M., Afors, K., Leroy, J. and Wattiez, A. Ileostomy Always Necessary Following Rectal Resection for Deep Infiltrating Endometriosis? The Journal of Minimally Invasive Gynecology. 2015;22(1):103–109.

Campagnacci R, Perretta S, Guerrieri M, Paganini AM, De Sanctis A, Ciavattini A, Lezoche E. Laparoscopic colorectal resection for endometriosis. Surg Endosc. 2005;19(5):662-4.

Canon B, Collinet P, Piessen G, Rubod C. Résection rectale segmentaire et shaving rectal laparoscopiques pour endometrioses: morbidité péri-operatoire. Gynecol Obstet Fertil. 2013;41(5):275-81.

Chapron C, Jacob S, Dubuisson JB, Vieira M, Liaras E, Fauconnier A. Laparoscopically assisted vaginal management of deep endometriosis infiltrating the rectovaginal septum. Acta Obstet Gynecol Scand. 2001;80(4):349-54.

Darai E, Ackerman G, Bazot M, Rouzier R, Dubernard G. Laparoscopic segmental colorectal resection for endometriosis: limits and complications. Surg Endosc. 2007;21(9):1572-7.

De Cicco C, Corona R, Schonman R, Mailova K, Ussia A, Koninckx P. Bowel resection for deep endometriosis: a systematic review. BJOG. 2011 Feb;118(3):285-91.

Donnez J, Squifflet J. Complications, pregnancy and recurrence in a prospective series of 500 patients operated on by the shaving technique for deep rectovaginal endometriotic nodules. Hum Reprod. 2010;25(8):1949-58.

Karanicolas PJ, Dubois L, Colquhoun PH, Swallow CJ, Walter SD, Guyatt GH. The more the better? the impact of surgeon and hospital volume on in-hospital mortality following colorectal resection. Ann Surg. 2009;249(6):954-9.

Mäkelä JT, Kiviniemi H, Laitinen S. Risk factors for anastomotic leakage after left-sided colorectal resection with rectal anastomosis. Dis Colon Rectum. 2003;46(5):653-60.

Perry R. Endometriosis: a gynaecological and colorectal disease. N Z Med J. 2005;24;118(1217).

Rausei, S., Sambucci, D., Spampatti, S., Cassinotti, E., Dionigi, G., David, G. Laparoscopic treatment of deep infiltrating endometriosis: results of the combined laparoscopic gynecologic and colorectal surgery. Surgical Endoscopy. 2104.

Ruffo G, Scopelliti F, Scioscia M, Ceccaroni M, Mainardi P, Minelli L. Laparoscopic colorectal resection for deep infiltrating endometriosis: analysis of 436 cases. Surg Endosc. 2010;24(1):63-7.

Ruffo, G., Sartori, A., Crippa, S., Partelli, S., Barugola, G., Manzoni, A. Laparoscopic rectal resection for severe endometriosis of the mid and low rectum: technique and operative results. Surgical Endoscopy. 2011;26(4):1035-1040.

Urbach DR, Reedijk M, Richard CS, Lie KI, Ross TM. Bowel resection for intestinal endometriosis.Dis Colon Rectum 1998;41(9):1158-64.

Wattiez A, Puga M, Albornoz J, Faller E. Surgical Strategy in Endometriosis. Best Pract Res Clin Obstet Gynaecol. 2013;27(3):381-92.

ENDOMETRIOSE DO APARELHO URINÁRIO

A incidência de endometriose do aparelho urinário é de aproximadamente 1% (Berlanda et al., 2009). A incidência aumenta para 4,4% na endometriose profunda e para 11,2% em nódulos do compartimento posterior superiores a 3 cm (Carmignami et al., 2010). A bexiga está envolvida em 85% dos casos, o uréter em 10%, o rim em 4% e a uretra em 2% (Yohannes et al., 2003).

ENDOMETRIOSE URETERAL

Endometriose ureteral define-se habitualmente como qualquer lesão de endometriose situada no peritoneu que reveste o uréter, no ligamento uterossagrado ou no ovário que provoque compressão extrínseca do uréter, bem como lesões de endometriose que envolvam a muscular ou a mucosa do uréter (Bosev et al., 2009).

Dos doentes submetidos a cirurgia por endometriose profunda, 14 a 33% apresentam envolvimento ureteral. (Soriano et al., 2011; Mereu et al., 2010). Destes, cerca de 3,4% apresentam hidronefrose moderada a grave, 66% no rim esquerdo, 23% no rim direito e 11% bilateralmente (Mereu et al., 2010).

O uréter esquerdo está envolvido em 80% dos casos e o direito em 20% dos casos. (Soriano et al., 2011; Miranda-Mendoza et al., 2012).

Apenas 16% dos doentes com endometriose ureteral apresentam sintomas, como lombalgia, disúria, urgência ou polaquiúria (Soriano et al., 2011).

Há dois tipos de endometriose ureteral, a intrínseca e a extrínseca. A endometriose ureteral intrínseca é menos frequente (38%), e caracteriza-se pela presença de glândulas endometriais na camada muscular e/ou na mucosa. A endometriose extrínseca, a mais frequente (62%), é caracterizada pelo facto das lesões de endometriose envolverem a adventícia do uréter ou estruturas adjacentes, condicionando compressão extrínseca do mesmo (Chapron et al., 2010). Ambos os tipos podem causar estenose ureteral. Dos casos em que é necessária ressecção ureteral, 52 a 77% apresentam endometriose intrínseca (Chapron et al., 2010; Seracchioli et al., 2015). Histologicamente, os ureteres ressecados por endometriose apresentam invasão da muscular em 43% dos casos, inflamação crónica erosiva em 14%, inflamação crónica em 24%, fibrose em 5% e ausência de alterações significativas em 14% (Mereu et al., 2010).

Na realidade é difícil a distinção clínica e intra-operatória entre endometriose ureteral intrínseca e extrínseca.

Quando é diagnosticado envolvimento do aparelho urinário, o doente deve ser tratado por uma equipa multidisciplinar, incluindo Ginecologia e Urologia.

Dos doentes submetidos a cirurgia por endometriose profunda, 14,2% apresentam envolvimento ureteral (Soriano et al., 2011; 18).

A literatura disponível é na sua maioria constituída por séries de casos retrospetivas ou prospetivas e revisões da literatura e da sua análise, o nível de evidência mais elevado disponível é o nível III.

O tratamento da endometriose ureteral é predominantemente cirúrgico. A maioria dos casos de endometriose ureteral é diagnosticada intra-operatoriamente, dada a frequente ausência de sintomas e de hidronefrose, bem como à baixa sensibilidade dos exames imagiológicos pré-operatórios. Dos doentes com endometriose ureteral diagnosticada intra-operatoriamente em cirurgia de endometriose profunda, apenas 22% apresentavam hidronefrose pré-operatória (Soriano et al., 2011).

A avaliação imagiológica pré-operatória não exclui endometriose ureteral, pelo que o envolvimento ureteral deve ser ativamente procurado em cirurgia da endometriose profunda.

Em doentes com hidronefrose e diminuição grave da função renal, ou seja, função renal diferencial inferior a 15-20% da função global, deve optar-se pela nefrectomia total.

Em 90% dos casos é possível a ureterólise. No final da ureterólise, procede-se à inspeção visual (subjetiva) do uréter e à decisão sobre a necessidade de intervenção adicional. O envolvimento de um Urologista é importante para avaliar a gravidade da lesão ureteral e planear o tratamento ideal para cada situação. Em 10% é necessária ressecção ureteral segmentar e ureteroneocistostomia, se a lesão é do 1/3 distal do uréter (a localização mais frequente), ou ureteroureterostomia, se a lesão é no 1/3 médio do mesmo. Num estudo de Mereu *et al,* em casos com hidronefrose moderada a grave, a ureterólise foi suficiente em 63% dos casos, sendo necessária ressecção com ureteroureterostomia em 30%, ureteroneocistostomia em 3,5% e nefrectomia em 3,5% (Mereu et al., 2010). Para uma anastomose sem tensão na ureteroneocistostomia, pode ser necessário um *psoas hitch* ou mesmo um *flap* de *Boari*. Deve ser aplicado um mecanismo antirrefluxivo na anastomose ureterovesical.

Cerca de 90% dos doentes submetidos a ureterólise apresentam melhoria dos sintomas, 5% não apresentam melhoria e 5% têm recorrência da estenose com necessidade de reintervenção (Soriano et al., 2011). Nos casos em que a estenose e a hidronefrose recorrem, é necessária uma ressecção segmentar do uréter e uma ureteroneocistostomia, que tem bons resultados e uma taxa de recidiva baixa. Uma alternativa é dilatação ureteral com balão, apesar de não haver evidência científica da sua eficácia aplicada a esta indicação.

As taxas de recidiva do tratamento da endometriose ureteral, consoante a técnica cirúrgica utilizada, são (Frenna et al., 2007; Ghezzi et al., 2006):

- Ureterólise - 7 a 12%
- Ureteroureterostomia - 11%
- Ureteroneocistostomia - 3%

Na presença de estenose ureteral documentada e hidronefrose significativa, a ressecção ureteral com ureteroneocistostomia minimiza o risco de recorrência, quando comparada com ureterólise agressiva e cateterização ureteral apenas. (Antonelli et al., 2006; Carmignani et al., 2009; Scioscia et al., 2009; Berlanda et al., 2009; 64).

Em casos de fibrose ureteral, particularmente se a lesão é extensa, deve optar-se por uma ureteroneocistostomia primária (Soriano et al., 2011).

Nível Evidência	Recomendações	Grau
IV	A endometriose com envolvimento do aparelho urinário deve ser abordada por cirurgia minimamente invasiva com uma equipa multidisciplinar diferenciada, incluindo a Ginecologia e a Urologia	D
IV	As doentes submetidas a cirurgia por endometriose profunda com suspeita imagiológica de envolvimento ureteral, podem ser submetidas a colocação de cateteres ureterais, preferencialmente no início da cirurgia, para referenciação dos ureteres durante a cirurgia e redução de complicações	D
IV	Doentes com hidronefrose sintomática devem ser submetidas a colocação de um cateter ureteral, para alívio sintomático e preservação/recuperação da função renal	D
IV	O planeamento pré-operatório deve ser rigoroso e a endometriose ureteral deve ser completamente excisada, com vista a diminuir a taxa de recidiva	D
IV	O tratamento preferencial para a endometriose ureteral é a ureterólise	D

ENDOMETRIOSE VESICAL

Endometriose vesical corresponde ao envolvimento do músculo detrusor por glândulas endometriais.

Pode ser assintomática, em 30% dos casos, ou manifestar-se por sintomas urinários inespecíficos, como polaquiúria, disúria, urgência ou retenção urinária e mais raramente hematúria, em 70% dos casos. Em 40% dos casos a sintomatologia tem relação com a menstruação.

As localizações vesicais mais frequentes são a parede posterior e a cúpula vesical.

A suspeita clínica de endometriose vesical obriga a uma avaliação clínica e imagiológica pré-operatória dirigida. A ecografia vesical é, geralmente, o primeiro exame a realizar, mas é a RM abdomino-pélvica que melhor define as lesões e suas implicações. Deve ser também realizada uma uretrocistoscopia. Esta avaliação é importante para localizar com precisão a lesão, nomeadamente em relação aos meatos ureterais, avaliar eventual envolvimento ureteral e para fazer o diagnóstico diferencial com neoplasia vesical, infeção urinária, cistite intersticial ou litíase urinária.

Alguns artigos recomendam a biópsia sistemática das lesões por ressecção transuretral vesical, para confirmação histológica da endometriose. No entanto, se a clínica e o aspeto uretrocistoscópico e imagiológico forem sugestivos, pode dispensar-se a biópsia.

O tratamento está indicado nos casos sintomáticos ou quando está associada a hidronefrose. Deve ser iniciado tratamento médico para controlo de sintomas, sendo este paliativo e limitado pela recorrência dos sintomas após interrupção do mesmo. A cirurgia está indicada nos casos em que não é possível o tratamento continuado (até à menopausa), em que não há resposta ao tratamento médico ou em que há hidronefrose associada.

A cistectomia parcial com remoção completa da lesão é o tratamento cirúrgico aconselhado nas lesões transmurais da bexiga, que é a situação mais frequente. (Antonelli et al., 2006; Nezhat et al., 2002). Nas lesões superficiais pode ser realizado um "*shaving*" da zona em causa, sem abertura da mucosa vesical (Kovoor et al., 2010). O objetivo da cirurgia é a excisão completa das lesões, pois é a única forma de prevenir a recidiva (Maccagnano et al., 2012).

É recomendada a colocação de *stents* ureterais para referenciação dos ureteres na cirurgia da endometriose vesical, particularmente quando a lesão dista menos de 2 cm dos meatos ureterais, com o objetivo de reduzir o risco de complicações por lesão ureteral, apesar de não haver evidência científica que a sustente.

Após remoção do nódulo, a bexiga deve ser encerrada com duas suturas contínuas, uma da mucosa e outra da camada muscular, e a sua integridade deve ser verificada com teste de estanquicidade com

injeção de soro fisiológico pela algália. A algália deve ser removida entre o 7º e o 15º dia de pós-operatório.

Uma revisão de Maccagnano *et al* conclui que a cistectomia parcial laparoscópica apresenta excelentes resultados nas diferentes séries, com remissão da dor em 95-100% das doentes (Maccagnano et al., 2012). Fedele *et al* descrevem melhoria sintomática em 80% das doentes com endometriose vesical e em 100% das doentes com lesões da cúpula vesical (Fedele et al., 2005).

A cistectomia parcial ou "*shaving*" por via laparoscópica oferece os mesmos resultados que a cirurgia aberta, com as vantagens inerentes à cirurgia minimamente invasiva.

Chapron C *et al* verificaram uma melhoria significativa dos sintomas em todas as doentes operadas (*n*=75), com 77% de doentes assintomáticas, durante 60 meses de vigilância após cistectomia parcial (Chapron C et al., 2010).

Segundo Fedele *et al* a ressecção miometrial superficial em lesões da parede posterior da bexiga com infiltração do espaço vesico-uterino, pode prevenir a recorrência de sintomas. Numa série de 33 doentes a recorrência de sintomas ocorreu em 7% de doentes submetidas a excisão de 0,5-1 cm de miométrio *versus* 37% no grupo com remoção apenas da lesão vesical (Fedele et al., 2005).

Nível Evidência	Recomendações	Grau
III	O tratamento cirúrgico aconselhado nas lesões transmurais da bexiga é a cistectomia parcial. Nas lesões superficiais pode ser realizado um "*shaving*" da lesão, sem abertura da mucosa vesical	C
IV	O objetivo da cirurgia é a excisão completa das lesões, pois é a única forma de prevenir a recidiva	D

LOCALIZAÇÃO EXTRA-PÉLVICA

As lesões de endometriose podem ocorrer em qualquer tecido corporal e a sintomatologia apresentada relaciona-se com a localização afetada. A ciclicidade dos sintomas sugere o diagnóstico, e a suspeita clínica deve ser confirmada com exame imagiológico dirigido e histologia.

APÊNDICE ILEOCECAL

Deve ser sistematicamente observado. Cerca de 2-4% das mulheres com endometriose têm envolvimento do apêndice, devendo este ser removido (Gustofson et al., 2006).

DIAFRAGMA

Geralmente são lesões superficiais múltiplas, sem sintomatologia associada. Caracterizam-se por distribuição assimétrica, com predomínio na hemicúpula direita. Numa revisão de Vercellini *et al,* 66% das lesões eram à direita, 6% à esquerda e 27% apresentavam lesões bilaterais.

Quando acompanhadas de dor catamenial no ombro ou dor com a respiração, não controlada com terapêutica médica, pode implicar ressecção parcial do diafragma por uma equipa multidisciplinar.

UMBIGO

A endometriose umbilical atinge 0,5 a 1% das mulheres com doença extra-pélvica (Kodandapani et al., 2011). Podem ser lesões primárias (também chamada de nódulo de Villar) ou secundárias, após cirurgia com abordagem umbilical.

O tratamento cirúrgico com remoção completa da lesão é o aconselhado.

CICATRIZ DE CESARIANA OU CIRURGIA PÉLVICA/ PAREDE ABDOMINAL

Numa revisão de Horton *et al*, incluindo 455 doentes com nódulo da parede, 57% ocorreram após cesariana e 11% após incisão para histerectomia (Horton et al., 2008). Noutro estudo com 65 doentes com nódulos endometriose da parede abdominal, 81,5% apresentavam antecedentes de cesariana, mas 9,2% não tinham antecedentes cirúrgicos (Ecker et al., 2014).

O tratamento cirúrgico com remoção completa da lesão é o aconselhado, sendo curativo em mais de 95% dos casos.

REFERÊNCIAS BIBLIOGRÁFICAS

ENDOMETRIOSE URETERAL

Antonelli A, Simeone C, Zani D, Sacconi T, Minini G, Canossi E, Cunico SC. Clinical aspects and surgical treatment of urinary tract endometriosis: our experience with 31 cases. Eur Urol. 2006;49(6):1093-7.

Berlanda N, Vercellini P, Carmignani L, Aimi G, Amicarelli F, Fedele L. Ureteral and vesical endometriosis. Two different clinical entities sharing the same pathogenesis. Obstet Gynecol Surv. 2009;64(12):830-42.

Bosev D, Nicoll LM, Bhagan L, Lemyre M, Payne CK, Gill H, Nezhat C. Laparoscopic management of ureteral endometriosis: the Stanford University hospital experience with 96 consecutive cases. J Urol. 2009;182(6):2748-52.

Carmignani L1, Ronchetti A, Amicarelli F, Vercellini P, Spinelli M, Fedele L. Bladder psoas hitch in hydronephrosis due to pelvic endometriosis: outcome of urodynamic parameters. Fertil Steril. 2009;92(1):35-40.

Carmignani L, Vercellini P, Spinelli M, Fontana E, Frontino G, Fedele L. Pelvic endometriosis and hydroureteronephrosis. Fertil Steril. 2010;93(6):1741-4.

Chapron C, Chiodo I, Leconte M, Amsellem-Ouazana D, Chopin N, Borghese B, Dousset B. Severe ureteral endometriosis: the intrinsic type is not so rare after complete surgical exeresis of deep endometriotic lesions. Fertil Steril. 2010;93(7):2115-20.

Frenna V, Santos L, Ohana E, Bailey C, Wattiez A. Laparoscopic management of ureteral endometriosis: our experience. J Minim Invasive Gynecol. 2007;14(2):169-71.

Ghezzi F, Cromi A, Bergamini V, Serati M, Sacco A, Mueller MD. Outcome of laparoscopic ureterolysis for ureteral endometriosis. Fertil Steril. 2006;86(2):418-22.

Mereu L, Gagliardi ML, Clarizia R, Mainardi P, Landi S, Minelli L. Laparoscopic management of ureteral endometriosis in case of moderate-severe hydroureteronephrosis. Fertil Steril. 2010;93(1):46-51.

Miranda-Mendoza I, Kovoor E, Nassif J, Ferreira H, Wattiez A. Laparoscopic surgery for severe ureteric endometriosis. Eur J Obstet Gynecol Reprod Biol. 2012;165(2):275-9.

Seracchioli R, Raimondo D, Di Donato N, Leonardi D, Spagnolo E, Paradisi R, Montanari G, Caprara G, Zannoni L. Histological evaluation of ureteral involvement in women with deep infiltrating endometriosis: analysis of a large series. Hum Reprod. 2015;30(4):833-9.

Scioscia M1, Molon A, Grosso G, Minelli L. Laparoscopic management of ureteral endometriosis. Curr Opin Obstet Gynecol. 2009;21(4):325-8.

Soriano D, Schonman R, Nadu A, Lebovitz O, Schiff E, Seidman DS, Goldenberg M. Multidisciplinary team approach to management of severe endo-

metriosis affecting the ureter: long-term outcome data and treatment algorithm. J Minim Invasive Gynecol. 2011;18(4):483-8.

Yohannes P. Ureteral endometriosis. J Urol. 2003;170(1):20-5.

ENDOMETRIOSE VESICAL

Antonelli A, Simeone C, Zani D, Sacconi T, Minini G, Canossi E, Cunico SC. Clinical aspects and surgical treatment of urinary tract endometriosis: our experience with 31 cases. Eur Urol. 2006;49(6):1093-7.

Chapron C, Bourret A, Chopin N, Dousset B, Leconte M, Amsellem-Ouazana D, de Ziegler D, Borghese B. Surgery for bladder endometriosis: long-term results and concomitant management of associated posterior deep lesions. Hum Reprod. 2010;25(4):884-9.

Fedele L1, Bianchi S, Zanconato G, Bergamini V, Berlanda N, Carmignani L. Long-term follow-up after conservative surgery for bladder endometriosis. Fertil Steril. 2005;83(6):1729-33.

Kovoor E, Nassif J, Miranda-Mendoza I, Lang-Avérous G, Wattiez A. Long--term urinary retention after laparoscopic surgery for deep endometriosis. Fertil Steril. 2011;95(2):803.e9-12.

Maccagnano C, Pellucchi F, Rocchini L, Ghezzi M, Scattoni V, Montorsi F, Rigatti P, Colombo R. Diagnosis and treatment of bladder endometriosis: state of the art. Urol Int. 2012;89(3):249-58.

Nezhat CH, Malik S, Osias J, Nezhat F, Nezhat C. Laparoscopic management of 15 patients with infiltrating endometriosis of the bladder and a case of primary intravesical endometrioid adenosarcoma. Fertil Steril. 2002;78(4):872-5.

LOCALIZAÇÃO EXTRA-PÉLVICA

Ceccaroni M, Roviglione G, Giampaolino P, Clarizia R, Bruni F, Ruffo G, Patrelli TS, De Placido G, Minelli L. Laparoscopic surgical treatment of diaphragmatic endometriosis: a 7-year single-institution retrospective review. Surg Endosc. 2013;27(2):625-32.

Ecker AM, Donnellan NM, Shepherd JP, Lee TT. Abdominal wall endometriosis: 12 years of experience at a large academic institution. Am J Obstet Gynecol. 2014;211(4):363.

Gustofson RL, Kim N, Liu S, StrattonP. Endometriosis and the appendix: a case series and comprehensive review of the literature. Fertil Steril. 2006;86(2):298-303.

Horton JD, Dezee KJ, Ahnfeldt EP, Wagner M. Abdominal wall endometriosis: a surgeon's perspective and review of 445 cases. Am J Surg. 2008;196(2):207-12.

Kodandapani S, Pai MV, Mathew M. Umbilical laparoscopic scar endometriosis.

J Hum Reprod Sci. 2011;4(3):150-2.

Vercellini P, Abbiati A, Viganò P, Somigliana ED, Daguati R, Meroni F, Crosignani PG.Asymmetry in distribution of diaphragmatic endometriotic lesions: evidence in favour of the menstrual reflux theory. Hum Reprod. 2007;22(9):2359-67.

A PREVENÇÃO DAS ADERÊNCIAS DEPOIS DA CIRURGIA DE ENDOMETRIOSE

Agentes químicos

Há uma série de produtos tipo barreira, fluidos e agentes farmacológicos que têm sido usados durante cirurgia ginecológica, para prevenção de aderências. Estes incluem a celulose regenerada oxidada, membrana cirúrgica de politetrafluoroetileno, folha de fibrina, hialuronato de sódio e uma combinação de carboximetilcelulose, óxido de polietileno e de gel de carboximetilcelulose, esteroides, dextrano, icodextrina 4%, produtos de ácido hialurónico e hidrogel de polietilenoglicol (Ahmad et al., 2008; Metwally et al., 2006). A maioria destes agentes não foi estudada especificamente para a endometriose e somente alguns estudos reportaram dados em separado em relação à cirurgia de endometriose.

Uma revisão *Cochrane*, que analisou os estudos sobre a eficácia dos métodos de barreira na prevenção de aderências após a cirurgia pélvica incluiu dois ensaios clínicos randomizados sobre o efeito da utilização de celulose regenerada oxidada, após a cirurgia laparoscópica para a endometriose em comparação com a cirurgia de endometriose isolada (Ahmad et al., 2008). Embora ambos os estudos tenham incluído um número relativamente pequeno de doentes, ambos mostraram redução significativa na taxa de formação de aderências em laparoscopia de reavaliação 3-6 meses após a cirurgia inicial. Nenhum destes estudos reportou resultados quanto à fertilidade ou dor.

Outro estudo randomizado avaliou o *score* de aderências com ou sem o uso de óxido de polietileno e gel de carboximetilcelulose antes e depois do tratamento cirúrgico de endometriose grau I-III (diZerega et al., 2007). Este estudo concluiu que a associação do uso de óxido de polietileno e gel carboximetilcelulose ao tratamento cirúrgico de endometriose reduz a formação de aderências (limitado apenas ao estadio II de endometriose). No entanto, o grupo de controlo e tratamento tinham graus diferentes de aderências previamente à cirurgia e não foi efetuada uma comparação direta dos níveis de aderências pós-operatórias entre os 2 grupos, o que limita a avaliação dos resultados.

Um RCT multicêntrico avaliou a eficácia da icodextrina 4% *versus* lactato de Ringer (LR) após adesiólise laparoscópica (*n*=401 com 241 mulheres com endometriose) (Brown et al., 2007). Para as mulheres com diagnóstico primário de infertilidade e endometriose os *scores* da AFS foram reduzidos em 54% das doentes no grupo da icodextrina e em 24% no grupo LR. No entanto, o sucesso clínico e categoria AFS não diferiram significativamente entre os dois grupos. Outro RCT multicêntrico comparou a eficácia dos mesmos produtos na prevenção de aderências (Trew et al., 2011), incluindo 330 pacientes, 76 com endometriose. Este estudo não demonstrou qualquer benefício da icodextrina a 4% na prevenção de aderências.

Nível Evidência	Recomendações	Grau
II	Pode usar-se celulose regenerada oxidada durante as intervenções cirúrgicas laparoscópicas para o tratamento de endometriose já que parece prevenir a formação de aderências	B
II	Não se recomenda a utilização de icodextrin no contexto de cirurgia laparoscópica para endometriose uma vez que não foi demonstrado benefício no seu uso	B
	O uso de outros agentes para prevenir aderências (membranas cirúrgicas de politetraetileno e produtos de acido hialurónico) demonstrou ser eficaz na prevenção de aderências no contexto da cirurgia pélvica mas não especificamente em mulheres com endometriose	GPP

Ooforopexia abdominal transitória

A suspensão transitória dos ovários foi proposta como procedimento para prevenção de aderências pós-operatórias e da recorrência da dor pélvica. Esta técnica tem como fundamento permitir a cicatrização separada do ovário e do peritoneu, previamente ao restabelecimento da normal anatomia da pelve (libertação da suspensão abdominal) que ocorre entre 2 a 5 dias após a cirurgia.

Foram publicados dois RCTs em 2014, avaliando o papel da suspensão transitória dos ovários, realizada durante a cirurgia de endometriose grave, na prevenção de aderências e dor pélvica pós-operatória. Seracchioli R *et al* sugerem que esta técnica está associada a maior mobilidade dos ovários, contudo sem obter diferenças na dor pélvica pós-operatória. O outro estudo não verificou diferenças significativas na prevalência de aderências pós-operatórias em 55 mulheres com endometriose grave que no final da cirurgia ficaram só com um dos ovários suspenso, atuando também como grupo controlo.

CONCLUSÃO

A evidência é controversa no que concerne à diminuição das aderências pós-operatórias com a suspensão transitória dos ovários. São necessários mais estudos para o esclarecimento da utilidade deste procedimento, idealmente associando a avaliação ecográfica com a laparoscopia diagnóstica.

Nível Evidência	Recomendações	Grau
II	A suspensão dos ovários não está recomendada no controlo da dor pélvica pós-operatória e sua recorrência	B

REFERÊNCIAS BIBLIOGRÁFICAS

Ahmad G, Duffy JM, Farquhar C, Vail A, Vandekerckhove P, Watson A and Wiseman D. Barrier agents for adhesion prevention after gynaecological surgery. Cochrane Database Syst Rev. 2008:CD000475.

Brown CB, Luciano AA, Martin D, Peers E, Scrimgeour A, diZerega GS and Adept Adhesion Reduction Study Group. Adept (icodextrin 4% solution) reduces adhesions after laparoscopic surgery for adhesiolysis: a double-blind, randomized, controlled study. Fertil Steril. 2007;88:1413-1426.

DiZerega GS, Coad J and Donnez J. Clinical evaluation of endometriosis and differential response to surgical therapy with and without application of Oxiplex/AP* adhesion barrier gel. Fertil Steril. 2007;87:485-489.

Metwally M, Watson A, Lilford R and Vandekerckhove P. Fluid and pharmacological agents for adhesion prevention after gynaecological surgery. Cochrane Database Syst Rev. 2006:CD001298. [Stable (no update expected), published in Issue 4, 2011.] 48.

Trew G, Pistofidis G, Pados G, Lower A, Mettler L, Wallwiener D, Korell M, Pouly JL, Coccia ME, Audebert A et al., Gynaecological endoscopic evaluation

of 4% icodextrin solution: a European, multicentre, double-blind, randomized study of the efficacy and safety in the reduction of de novo adhesions after laparoscopic gynaecological surgery. Hum Reprod. 2011;26:2015-2027.

Hoo WL, Stavroulis A, Pateman K, Saridogan E, Cutner A, Pandis G, Tong EN, Jurkovic D. Does ovarian suspension following laparoscopic surgery for endometriosis reduce postoperative adhesions? An RCT. Hum Reprod. 2014;29:670-676.

Seracchioli R, Di Donato N, Bertoldo V, La Marca A, Vicenzi C, Zannoni L, Villa G, Monti G, Leonardi D, Giovanardi G, Venturoli S, Montanari G. The role of ovarian suspension in endometriosis surgery: a randomized controlled trial. J Minim Invasive Gynecol. 2014;21:1029-1035.

TRATAMENTO CIRÚRGICO DA ENDOMETRIOSE ASSOCIADA À INFERTILIDADE

A abordagem cirúrgica da endometriose deve ser avaliada na vertente da dor e na preservação da fertilidade.

Nos casos em que a gravidez ainda é ou será equacionada, ou em que já existe uma infertilidade conhecida, a cirurgia deve ser o mais conservadora possível, com o intuito de preservar ao máximo a reserva ovárica.

No contexto de infertilidade, tem sempre que ser excluída a presença de fator masculino para além da endometriose. A existir esse fator, implica uma indicação para técnicas de Procriação Medicamente Assistida (PMA) que requerem considerações diferentes na abordagem terapêutica.

Cirurgia para estádios I e II endometriose peritoneal

O diagnóstico destas formas de endometriose implica a realização de uma laparoscopia diagnóstica. Esta estará indicada em situações de infertilidade associadas a uma forte suspeita clínica de endometriose. A laparoscopia permite o diagnóstico mas também o tratamento como a lise de aderências e a excisão/ablação de lesões mínimas, com o intuito de melhorar o prognóstico reprodutivo do casal.

A destruição de lesões mínimas mostrou-se eficaz para melhorar a taxa de gravidez evolutiva para além das 20 semanas, segundo um estudo prospetivo de Marcoux, 1997.

Tratamento cirúrgico da endometriose ovárica

A cirurgia deve ter a preocupação de remover as lesões, preservando a reserva folicular ovárica.

Está indicada a realização duma quistectomia cuidadosa.

A fenestração com eletrocoagulação está associada a uma maior taxa de recidiva face à quistectomia (Chapron et al., 2002).

A instituição de terapêutica médica prévia à cirurgia está associada a um maior risco de remoção de tecido ovárico sem patologia, comprometendo a reserva ovárica (Matsuzaki et al., 2009).

Tratamento cirúrgico das lesões retovaginais

Não está comprovado que a cirurgia da endometriose profunda por si melhore a taxa de gravidez espontânea. Os trabalhos publicados não anularam o benefício de outras correções efetuadas na mesma cirurgia, como a lise de aderências peri-anexiais ou a excisão/destruição de focos de endometriose (Vercellini et al., 2009; Possover et al., 2000).

Dado que as complicações inerentes à sua realização são frequentes, as doentes com infertilidade deverão ser propostas para tratamento cirúrgico apenas num contexto de dor grave ou lesões que possam implicar compromisso do intestino ou aparelho urinário, associadas à sua presença (Vercellini et al., 2009).

Nos casos em que se prevê um acesso difícil ao ovário, a cirurgia deverá ser ponderada com o intuito de se reduzir o risco de complicações graves durante a punção ovárica (Capelle et al., 2015).

Recidiva de endometriose

O benefício da cirurgia na fertilidade é menor na segunda abordagem do que após a primeira, sendo de considerar que nestas situações, a PMA é uma opção com melhores resultados, de acordo com a ASRM.

Tratamento cirúrgico e Procriação Medicamente Assistida

Na decisão deverá ser ponderada a idade da mulher, duração da infertilidade, reserva ovárica e risco da sua redução com a cirurgia.

De acordo com as recomendações da ESRHE e RCOG, a cirurgia está indicada nas situações seguintes:

- Endometriomas com mais de 3 cm
- Endometriomas que dificultem a punção ovárica (Garcia-Velasco et al., 2009)
- Endometriomas com risco de rotura durante a punção, ou risco de ocorrência de abcesso ovárico (Vercellini et al., 2009; Garcia-Velasco et al., 2009)
- Endometriomas cuja localização intra-ovárica impossibilite o acesso a outros folículos (Garcia-Velasco et al., 2009)
- Presença de sintomatologia dolorosa importante ou compromisso dos órgãos vizinhos
- Impossibilidade de exclusão de patologia maligna
- Presença de sactossalpinge pré-FIV

A principal razão para não estar indicada cirurgia prévia a ciclo FIV em todas as doentes assenta na preocupação de uma menor resposta ovárica em PMA após cirurgia, principalmente em situações de endometriomas bilaterais (Somigliana et al., 2008).

A abordagem integrada de cirurgia laparoscópica conservadora seguida de técnicas de PMA resulta numa taxa de gravidez de 56,1%, em comparação com uma taxa de gravidez significativamente mais baixa, cerca de 37,4% após cirurgia isolada. Na ausência de outros fatores, se não ocorre uma gravidez espontânea até 6 meses a 1 ano após cirurgia, a doente deverá ser orientada para PMA (Coccia et al., 2008).

Terapêutica adjuvante pós-cirurgia

Contraindicada se existirem condições para ocorrência de gravidez espontânea (maiores taxas de gravidez durante o primeiro ano após a cirurgia).

Indicada se:

» A mulher não pretender uma gravidez de imediato, com o intuito de reduzir a recidiva e preservar a fertilidade (Vercellini et al., 2009)

» Existir a indicação para FIV após a cirurgia (fator masculino, tubário absoluto)

Com a indicação de FIV posterior, os ciclos com agonistas ultra-longos (3 a 6 meses) mostraram um benefício significativo na taxa de gravidez clínica (Sallam et al., 2006).

Nível Evidência	Recomendações	Grau
	No contexto de infertilidade, previamente ao tratamento cirúrgico deve proceder-se a uma avaliação completa do casal	GPP
III	A realização de terapêutica médica prévia à quistectomia está associada a um maior risco de remoção de tecido ovárico sem patologia, comprometendo a reserva ovárica	C
II	A terapêutica médica após a cirurgia não está indicada se existirem condições para ocorrência de gravidez espontânea	B
II	Com a indicação para PMA após a cirurgia, os ciclos com agonistas ultra-longos (3 a 6 meses) têm melhores taxas de gravidez clínica	B

Referências bibliográficas

Capelle A, Lepage J, Langlois C, Lefebvre C, Dewailly D, Collinet P, Rubod C. Surgery for deeply infiltrating endometriosis before in vitro fertilization: no benefit to fertility? Gynecol Obstet Fertil. 2015 Feb;43(2):109-16.

Chapron C, Vercellini P, Barakat H, Vieira M, Dubuisson JB. Management of ovarian endometriomas. Hum Reprod Update. 2002;8(6):591-597.

Garcia-Velasco J, Somigliana E. Management of endometriomas in women requiring IVF: to touch or not to touch. Hum Reprod. 2009;24(3):496-501.

Marcoux S, Maheux R and Berube S. Laparoscopic surgery in infertile women with minimal or mild endometriosis. Canadian Collaborative Group on Endometriosis. New Engl J Med. 1997;337:217-222.

Matsukzaki S, Houlle C, Darcha C, Pouly JL, Mage G, Canis M. Hum Reprod. 2009;24(6):1402-6.

Parazzini F. Ablation of lesions or no treatment in minimal–mild endometriosis in infertile women: a randomized trial. Gruppo Italiano per lo Studio dell'Endometriosi. Hum Reprod. 1999;14:1332-1334.

Possover M Diebolder H, Plaul K, Schneider A. Laparoscopically assisted vaginal resection of recto-vagianl endometriosis. Obstet Gynecol. 2000;96:304-307.

Sallam HN, Garcia-Velasco JA, Dias S, Arici A. Long-term pituitary down--regulation before in vitro fertilization (IVF) for women with endometriosis. Cochrane Databse Syst Rev. 2006;(1):CD004635.

Somigliana E, Arnoldi M, Benaglia L, Iemmello R, Nicolosi AE, Ragni G. IVF-ICSI outcome in women operated on for bilateral endometriomas. Hum Reprod. 2008;23(7):1526-1530.

Royal College of Obstetricians and Gynecologists. The investigation and management of endometriosis. Guideline nº 24. London: RCOG Press 2006.

Vercellini P, Somigliana E, Viganò P, Abbiati A, Barbara G, Crosignani PG: Surgery for endometriosis-associated infertility: a pragmatic approach. Hum Reprod. 2009;24(2):254-69.

ANEXOS

ANEXO I

Recomendações	Grau
Meta-análises, revisões sistemáticas e múltiplos RCTs (qualidade moderada)	A
Meta-análises, revisões sistemáticas e múltiplos RCTs (qualidade moderada) RCT único, estudos não randomizados de grandes dimensões, estudos de coorte e estudos caso-controlo	B
RCT único, estudos não randomizados de grandes dimensões, estudos de coorte e caso-controlo (qualidade moderada)	C
Estudos sem análise, casos clínicos e séries de casos (qualidade elevada ou moderada)	D
Opinião de especialista	GPP

Tipo de estudo	Nível Evidência	Recomendações	
Meta-análises	1	Elevada (++)	A
Múltiplos estudos randomizados	1	Moderada (+)	B
Estudos randomizados únicos	2	Elevada (++)	B
Estudos não randomizados de grandes dimensões Estudos caso-controlo		Moderada (+)	C
Estudos não analisados Estudos caso-controlo Séries de casos	3	Elevada (++) Moderada (+)	D
Opinião de especialistas	4	GPP	GPP

ANEXO II

RESUMO DOS ESTUDOS QUE CONTRIBUÍRAM PARA A EVIDÊNCIA DO TRATAMENTO MÉDICO POR GRUPO DE FÁRMACO

Ano	Tipo Estudo	Amostra	Objetivo
Estroprogestativo			
1993	RCT	57	Eficácia dos análogos da GnRH *versus* COC de baixa dose cíclicos
2003	Prospetivo	50	Avaliação de COC em regime contínuo na ausência de resposta ao regime cíclico
2008	RCT	100	Avaliação da eficácia de COC de baixa dosagem na dismenorreia
2008	Retrospetivo	104	Avaliar se o alívio da dor pélvica crónica com tratamento hormonal é preditivo da presença de endometriose ou da localização
2010	Coorte	207	Eficácia e tolerância do anel vaginal e *patch* transdérmico no tratamento da dor associada com endometriose
2011	RCT	47	Eficácia dos análogos GnRH e COC contínuos no tratamento da dor associada com endometriose

Intervenção	Tempo	Resultado	Ref.
Estroprogestativo			
Goserelina *versus* 20 µg etinilestradiol e 150 µg desogestrel após diagnóstico de endometriose por laparoscopia	6 meses	Redução significativa da dispareunia e dor pélvica não cíclica. COC reduziu dismenorreia	(Vercellini P et al., 1993)
Etinilestradiol 20 µg e desogestrel 150 µg contínuo após diagnóstico laparoscópico	2 anos	O regime contínuo a logo prazo reduziu significativamente a dismenorreia	(Vercellini et al., 2003)
Etinilestradiol + noretisterona *versus* placebo	4 meses	Melhoria da dismenorreia e dor pélvica associada com endometriose	(Harada et al., 2008)
Contracetivos orais ou análogos da GnRH 3 meses antes da laparoscopia	3 meses	O alívio da dor não com tratamento hormonal não é preditivo da presença de endometriose	(Jenkins, Liu, and White 2008)
Anel vaginal, etinilestradiol 15 µg e 120 µg etonogestrel ou *patch* transdérmico etinilestradiol 20 µg e 150 µg noresgestromina contínuos	12 meses	O anel vaginal foi significativamente associado a maior satisfação que o *patch*. Ambos os métodos apresentaram fraco controlo de hemorragia	(Vercellini et al., 2010)
Leuprolide com noretisterona 5 mg/dia *versus* COC com etinilestradiol 35 µg + noretisterona 1 mg em regime contínuo	48 semanas	Ambas terapêuticas tiveram efeitos equivalentes no tratamento da dor pélvica associada com endometriose	(Guzick et al., 2011)

Ano	Tipo Estudo	Amostra	Objetivo
Progestativos			
1993	RCT	57	Eficácia dos análogos da GnRH *versus* COC de baixa dose cíclicos
2010	Meta-análise	4935	Comparar eficácia dos agonistas da GnRH *versus* placebo *versus* grupo não tratado
2006	RCT	274	Comparar a eficácia e segurança do acetato de medroxiprogesterona com acetato de leuprolide
2010	Randomizado multicêntrico	33	Comparar a não inferioridade do dienogeste em relação a acetato leuprolide no tratamento da dor associada com endometriose
1990	Prospetivo	10	Avaliar a eficácia da noretisterona 5 mg no alívio dos sintomas de hipoestrogenismo sob agonistas GnRH
1998	Prospetivo placebo controlado	345	Avaliar se a terapêutica hormonal com goserelina é tão eficaz como goserelina isolado e os efeitos na densidade mineral óssea e efeitos secundários do hipoestrogenismo
1999	Revisão Consenso		Papel da terapêutica *add-back* nas doentes com endometriose sob análogos GnRH
2001	Randomizado controlado	21	Avaliar a eficácia da terapêutica *add-back* com e 0,625 mg de estrogénios equino-conjugados com 5 mg acetato de medroxiprogesterona sob agonistas GnRH
2004	Randomizado controlado	133	Avaliação da eficácia dos agonistas GnRH sob estroprogestativo
2004	Prospetivo	26	Avaliar a eficácia da tibolona no alívio dos sintomas de hipoestrogenismo durante terapêutica com agonistas GnRH
2009	Prospetivo randomizado	38	Avaliar o tratamento prolongado com agonistas GnRH com terapêutica *add-back* imediata *versus* diferida

Intervenção	Tempo	Resultado	Ref.
Progestativos			
Goserelina *versus* 20 µg etinilestradiol e 150 µg desogestrel após diagnóstico de endometriose por laparoscopia	6 meses	Redução significativa da dispareunia e dor pélvica não cíclica. COC reduziu dismenorreia	(Vercellini P et al., 1993)
Análise de 41 estudos		Eficácia dos agonistas GnRH na remissão da sintomatologia	(Brown, Pan, and Hart 2010)
Acetato de medroxiprogesterona (104 mg) ou acetato de leuprolide (11,25 mg), 12 meses após intervenção cirúrgica	6 meses	Acetato de medroxiprogesterona foi equivalente ao acetato de leuprolide para redução da dor associada com endometriose com menos efeitos secundários a nível da massa óssea e efeitos do hipoestrogenismo	(Schlaff et al., 2006)
Dienogeste (2 mg/dia, oral) ou acetato leuprolide (3,75 mg, *depot* i.m. 4/4 semanas)	24 semanas	Dienogeste demonstrou eficácia equivalente ao acetato leuprolide no alívio da dor associada com endometriose, oferecendo vantagens na segurança e tolerância	(Strowitzki et al., 2010)
Agonistas GnRH com noretisterona 5 mg		A combinação foi bem tolerada e não diminuiu a eficácia terapêutica	(Surrey et al., 1990)
Goserelina com 0,625 mg de estrogénios equino-conjugados com 5 mg acetato de medroxiprogesterona ou 0,3 mg de estrogénios equino-conjugados com 5 mg acetato de medroxiprogesterona	12 meses	O tratamento teve a mesma eficácia com a hormonoterapia e reduziu a perda de massa óssea assim como sintomas vasomotores e secura vaginal	(Moghissi et al., 1998)
Consenso de 31 especialistas	6-12 meses	A eficácia dos agonistas mantém-se e pode ser prolongada com regimes *add-back* com 2,5 mg de noretisterona e 0,625 mg de estrogénios equino-conjugados com 5 mg acetato de medroxiprogesterona	(Surrey 1999)
Agonistas GnRH e 0,625 mg de estrogénios equino-conjugados com 5 mg acetato de medroxiprogesterona		A terapêutica *add-back* foi segura, com melhoria dos índices de Kuperman e densidade mineral óssea	(Irahara et al., 2001)
Agonistas GnRH com estroprogestativo		A terapêutica *add-back* permitiu um prolongamento do tratamento em mulheres com recidiva de dor pélvica e diminuição da perda de massa óssea assim como um bom controlo da sintomatologia	(Zupi et al., 2004)
Leuprolide 3,75 mg mensal e tibolona 2,5 mg/dia via oral	12 meses	A tibolona parece eficaz como terapêutica *add-back*	(Agorastos et al., 2004)
Zoladex 10,8 mg durante 18 meses e randomização para tibolona 2,5 mg imediata ou após 6 meses	18 meses	A terapêutica *add-back* imediata foi segura e aceitável	(Al-Azemi et al., 2009)

Ano	Tipo Estudo	Amostra	Objetivo
Progestativos			
1987	RCT	60	Comparar danazol, acetato de medroxiprogesterona e placebo no pós-operatório de doentes com endometriose
1994	RCT	62	Comparar a dihidrogesterona com placebo na endometriose mínima e ligeira
2006	RCT	274	Comparar a eficácia e segurança do acetato de medroxiprogesterona com acetato de leuprolide
2007	Prospetivo randomizado	40	Avaliar a eficácia do progestativo isolado (desogestrel) com a pílula combinada no tratamento da endometriose recorrente
2009	RCT	41	Comparar efeitos do acetato de medroxiprogesterona com Implante no alívio da dor associada com endometriose
2013	Revisão *Cochrane*		Avaliar o SIU-LNG na redução da recorrência após cirurgia comparando com abordagem expectante
2002	RCT	120	Comparar dienogeste com triptorelina
2006	RCT	68	Avaliar a eficácia do dienogeste em diferentes doses no tratamento da endometriose comprovada cirúrgica e histologicamente
2009	RCT	271	Comparação de dienogeste com buserelina em doentes com endometriose
2010	Randomizado multicêntrico	33	Comparar a não inferioridade do dienogeste em relação a acetato leuprolide no tratamento da dor associada com endometriose

Intervenção	Tempo	Resultado	Ref.
Progestativos			
Danazol (200 mg, 3 vezes por dia), acetato de medroxiprogesterona (100 mg diários)	6 meses	Tratamento pós-operatório da endometriose avançada com acetato de medroxiprogesterona ou danazol tem eficácia clínica	(Telimaa, Rönnberg, and Kauppila, 1987)
Dihidrogesterona (40 ou 60 mg) ou placebo, 12 dias, 2 dias depois do pico LH	12 meses	Dihidrogesterona em fase lútea reduziu a dor associada com endometriose	(Overton et al., 1994)
Acetato de medroxiprogesterona (104 mg) ou acetato de leuprolide (11,25 mg), 12 meses após intervenção cirúrgica	6 meses	Acetato de medroxiprogesterona foi equivalente ao acetato de leuprolide para redução da dor associada com endometriose com menos efeitos secundários a nível da massa óssea e efeitos do hipoestrogenismo	(Schlaff et al., 2006)
Desogestrel (75 µg/d) contínuo *versus* etinilestradiol 20 µg mais desogestrel 150 µg	6 meses	Ambos os tratamentos foram eficazes, seguros e com poucos efeitos secundários após cirurgia endoscópica, o desogestrel associou-se a irregularidades menstruais e o estroprogestativo a redução da massa óssea	(Razzi et al., 2007)
Randomização de um grupo de 20 doentes para acetato de medroxiprogesterona e um grupo de 20 doentes para implante contracetivo	6 meses	A eficácia do implante é inferior ao acetato de medroxiprogesterona no alívio da dor	(Walch et al., 2009)
Randomização após 3 meses de cirurgia para SIU-LNG *versus* placebo *versus* sem intervenção (RCT)		Evidência limitada mas consistente na redução da recorrência da dor após cirurgia	(Am et al., 2013)
Dienogeste 1 mg/dia via oral *versus* triptorelina 3,72 mg intramuscular 4/4 semanas	16 semanas	Não houve diferenças dos *scores* histológicos, mais sintomas vasomotores no grupo triptorelina e maior incidência de hemorragia vaginal no grupo dienogeste	(Cosson et al., 2002)
Randomização de doentes de 9 centros para várias doses de dienogeste 1, 2 ou 4 mg/dia	24 semanas	Alívio significativo da sintomatologia álgica e igual ou maior eficácia na redução nos *scores* histológicos em comparação com a reportada para danazol e agonistas da GnRH	(Schindler et al., 2006)
Dienogeste (2 mg/dia, oral) ou buserelina (900 µg/dia, intranasal)	24 semanas	Dienogeste teve a mesma eficácia no alívio da endometriose e causou menos diminuição da massa óssea	(Harada et al., 2009)
Dienogeste (2 mg/dia, oral) ou acetato leuprolide (3,75 mg, *depot* i.m. 4/4 semanas)	24 semanas	Dienogeste demonstrou eficácia equivalente ao acetato leuprolide no alívio da dor associada com endometriose, oferecendo vantagens na segurança e tolerância	(Strowitzki et al., 2010)

Ano	Tipo Estudo	Amostra	Objetivo
Inibidores da aromatase			
2004	Prospetivo não randomizado	10	Eficácia no alívio da dor pélvica refratária ao tratamento médico e cirúrgico
2004	Prospetivo randomizado		Avaliar a eficácia da goserelina isoladamente ou em associação com o anastrozol após cirurgia conservadora na endometriose severa
2005	Prospetivo fase II	15	Eficácia no alívio da dor pélvica refratária
2007	Prospetivo	12	Avaliar a utilização de letrozol e acetato de noretisterona no tratamento da endometriose colorretal
2009	Prospetivo não randomizado	82	Comparar a eficácia do progestativo isoladamente com a associação ao inibidor da aromatase em mulheres com endometriose retovaginal

Intervenção	Tempo	Resultado	Ref.
Inibidores da aromatase			
Terapêutica com letrozol (2,5 mg/dia), acetato de noretisterona (2,5 mg/dia), cálcio e vitamina D	6 meses	Redução significativa da dor pélvica. Ausência histológica de lesões de endometriose	(Ailawadi et al., 2004)
Goserelina em associação a placebo *versus* goserelina em associação com anastrazol 1 mg/dia com avaliação aos 6, 12, 18 e 24 meses após o término do tratamento	6 meses	Ambos os esquemas terapêuticos foram estatisticamente eficazes na redução do TPSS (T*otal pelvic Symptom Score*) durante os 24 meses de *follow-up*; verificou-se maior intervalo livre de doença e redução mais significativa nos níveis de estradiol no grupo da terapêutica combinada. Verificou-se maior perda de massa óssea no grupo de anastrozol na avaliação aos 6 meses, diferença esta que deixou de existir aos 24 meses	(Soysal S, 2004)
1 mg de anastrozol e etinilestradiol 20 micg/levonorgestrel 0,1 mg	6 meses	14 das 15 pacientes referiram diminuição significativa da dor em média ao fim do 1º mês de tratamento. Houve supressão significativa dos níveis de estradiol em todas as pacientes, sem efeitos adversos significativos	(Amsterdam et al., 2005)
Terapêutica com letrozol (2,5 mg/dia), acetato de noretisterona (2,5 mg/dia), cálcio e vitamina D em pacientes com dismenorreia, dispareunia profunda e/ou dor pélvica crónica refratárias ou recorrentes após tratamento médico prévio	6 meses	Diminuição significativa da sintomatologia álgica, mas com rápida recorrência após suspensão da terapêutica.	(Remorgida et al., 2007)
2,5 mg/dia de letrozol em associação a 2,5 mg/dia de acetato noretisterona *versus* 2,5 mg/dia de acetato de noretisterona isoladamente		Redução significativa na intensidade da dor pélvica crónica e na dispareunia profunda com a utilização de terapêutica combinada em comparação com a utilização isolada do acetato de noretisterona. No entanto, a sintomatologia recorreu em ambos os grupos após suspensão da terapêutica e, aos 6 meses, não houve diferença entre os dois grupos. Os efeitos adversos foram mais comuns no grupo tratado com letrozol	(Ferrero S et al., 2009)

ANEXO III

TERAPÊUTICA FARMACOLÓGICA

ANALGÉSICOS NÃO OPIOIDES

São fármacos a utilizar como 1ª opção na terapêutica da dor ligeira (EVA 1-3) ou em associação na dor moderada ou severa. Alguns estudos referem haver benefício dos AINEs inibidores da Cox-2 na terapêutica da dor e controlo da inflamação (Connolly, 2003; Cobellis et al., 2004). Ação analgésica, anti-pirética e anti-inflamatória.

Grupo de Fármacos	Exemplos	Dose Recomendada	Efeitos Adversos
Analgésico não opioide	Paracetamol	Max. 4 g/dia	Reações de hipersensibilidade cefaleias necrose celular hepática com sobredosagem (antídoto: acetilcisteína)
AINES não seletivos **Inibidores COX-1 e COX-2**	Ácido Acetilsalicílico Diclofenac Ibuprofeno Cetoprofeno Naproxeno Nimesulida Piroxicam Meloxicam		Gastrointestinais, renais, pulmonares, inibição agregação plaquetar, hepáticas, Angioedema e choque anafilático, vasculites
AINEs Inibidores seletivos da COX-2	Celecoxib Etoricoxib Parecoxib		**Menores efeitos GI e na agregação plaquetar** **Posição do INFARMED sobre os Coxibes** » **Contraindicados:** › Doença cardíaca isquémica › Doença cerebrovascular › Doença arterial periférica » **Advertência de uso; Precaução:** › Hipertensos › Diabéticos › Dislipidémicos › Fumadores › História de reações alérgicas

ANALGÉSICOS OPIOIDES

OPIOIDES FRACOS

Utilizados na dor moderada (EVA 4-6)

Fármaco	Dose	Mecanismo Ação	Efeitos Adversos
Tramadol	Dose max. recomendada - 400 mg/dia Nota: existem formas de ação rápida e formas *retard*	Agonista dos recetores μ dos opioides Inibição da recaptação da noradrenalina e da serotonina	**Efeitos adversos típicos dos opioides:** náuseas, vómitos, tonturas, sudação, xerostomia, obstipação (menos do que morfina) depressão respiratória (muito raro) convulsões (na sobredosagem)
Codeína	Em Portugal 500 mg paracetamol + 20 ou 30 mg Codeína Ou 1000 mg paracetamol + 60 mg codeína Dose máxima 120 mg de codeína por dia	Agonista dos recetores opioides	**Efeitos adversos típicos dos opioides:** menos efeitos adversos do que a morfina a obstipação pode ser problemática a longo prazo

ANALGÉSICOS OPIOIDES

OPIOIDES FORTES

Fármacos predominantemente de Acão no SNC;
É recomendado que sejam prescritos no âmbito de Unidade de Dor.
Indicado na dor severa (EVA 7-10)

Fármaco	Mecanismo Ação	Efeitos Adversos
Morfina **Hidromorfona** **Tapentadol** **Oxicodona** **Fentanilo** **Buprenorfina**	**Ação supra-espinhal** › ativação de vias inibitórias descendentes › inibição da atividade neuronal (tálamo e sistema límbico) **Ação espinhal** › inibição pré e pós-sináptica da transmissão das fibras predominantemente aferentes na medula espinhal **Ação periférica** › ligação a recetores dos opioides em tecidos inflamados	Obstipação, náuseas e vómitos, sedação e alterações cognitivas. Confusão, depressão respiratória, secura da boca, retenção urinária, prurido, mioclonia, disforia, euforia, perturbações do sono, disfunção sexual, dependência física, tolerância e secreção inapropriada da hormona antidiurética(Hammack, 1994). Existe grande variabilidade individual no desenvolvimento destes efeitos, pelo que é fundamental a vigilância clínica e o tratamento profilático de alguns

FÁRMACOS COADJUVANTES

GRUPO ANTIDEPRESSIVOS

Grupo de Fármacos	Mecanismo Ação	Efeitos Secundários
Antidepressivos Tricíclicos **Amitriptilina** **10-25 mg/dia (dose máxima 150 mg)** **Maior efeito sedativo (doentes com perturbação sono)** **Nortriptilina** **10-20 mg/dia (dose máxima 150 mg)**[a] **Maprotilina**[b] **Trazodona**[c]	Inibem de forma não seletiva a recaptação da NA e 5-HT (e outros NT) na fenda sináptica Aumentando a sua concentração Interferem no processamento da dor e intensificam a via de inibição descendente da dor Importante pilar no tratamento da dor crónica com várias etiologias que envolva lesão do nervo Doses analgésicas recomendadas inferiores às antidepressivas	Sedação **Efeitos anti-colinérgicos** › Retenção urinária, confusão, aumento da pressão intra-ocular, mucosas secas, obstipação, impotência **Efeitos cardiovasculares** › Hipotensão ortostática, tonturas, alterações do ritmo cardíaco **Outros efeitos** › Aumento de peso, sudação e bloqueio simpático, impotência funcional Interação com fármacos simpaticomiméticos, anti-arrítmicos e hormonas tiroideias
Inibidores Seletivos da Recaptação da Serotonina e Noradrenalina (ISRSN) **Duloxetina 30 mg/dia durante 1 semanas; depois 60 mg/dia** **Venlafaxina 37,5 a 75 mg/ 2 a 3 dia**	Bloqueio da recaptação pré-sináptica da serotonina e noradrenalina Não têm afinidade relevante para os recetores adrenérgicos, colinérgicos ou histaminérgicos Não provocam os respetivos efeitos colaterais, pelo que são melhor tolerados	Náuseas e vómitos Sedação ligeira

[a] É menos sedativa que os tricíclicos em geral
[b] Os efeitos anticolinérgicos são menos expressivos; sedação marcada, reduz o limiar convulsivante
[c] É muito sedativa mas a atividade anticolinérgica e cardiotóxica é menos significativa

FÁRMACOS COADJUVANTES

ANTICONVULSIVANTES

São eficazes no tratamento da dor neuropática.

Grupo de Fármacos	Mecanismo Ação	Efeitos Secundários
Carbamazepina **100–800 mg** **3 vezes/dia** **Gabapentina** **100–1200 mg** **3 vezes/dia**[a)] **Oxcarbazepina** **300–900 mg** **3 vezes /dia**[b)] **Pregabalina** **25–200 mg** **3 vezes/dia**[c)]	**Bloqueiam canais Na^+ e Ca^{2+}:** › inibem a excitação neuronal e a sua propagação › estabilizam membranas nervosas › ativam os sistemas inibitórios neuronais › Moduladores no tratamento da dor *neuropática* periférica e central	Tontura, sonolência, náuseas e astenia Cefaleias Anemia aplástica Agranulocitose, reações cutâneas, efeitos anti-colinérgicos

[a)] Poucos efeitos adversos, biodisponibilidade baixa
[b)] Derivado da carbamazepina; melhor tolerabilidade e menos efeitos adversos. Efeito mais rápido
[c)] Início da ação mais rápido; biodisponibilidade elevada

MONITORIZAÇÃO DE TERAPÊUTICA PARA DOR

Primários	
Dor	Redução › Menor que 50% › Menor que 30% › Impressão global do doente Recorrência › % de doentes com recorrência num intervalo de tempo selecionado Intervalo entre resolução da dor e recorrência Intervenções subsequentes para dor agravada ou não resolvida
Estado Funcional	Avaliação da melhoria do estado funcional (Avaliação com mesmo instrumento antes e depois da intervenção, ex. *brief pain inventory* Atividades de Vida Diária Função Sexual (caso seja afetado pela dor)

Secundários	
Satisfação da doente com tratamento da dor	
Qualidade de Vida	SF36
Lesões e efeitos adversos	Necessidade de suspensão de alguma terapêutica

ESCALA VISUAL ANALÓGICA – EVA



A Escala Visual Analógica – Escala Visual Analógica (EVA) Escala Numérica (EN) Escala Qualitativa (EQ) Escala de Faces (EF) - convertida em escala numérica para efeitos de registo.

A Escala Visual Analógica consiste numa linha horizontal, ou vertical, com 10 centímetros de comprimento, que tem assinalada, numa extremidade, a classificação "Sem Dor" e, na outra, a classificação "Dor Máxima". O doente faz uma cruz ou um traço perpendicular à linha no ponto que representa a intensidade da sua dor. Mede-se, em centímetros, a distância entre o início da linha, que corresponde a zero e o local assinalado, obtendo-se a classificação numérica.

A Escala Numérica consiste numa régua dividida em onze partes iguais, numeradas, sucessivamente, de 0 a 10. Esta régua pode apresentar-se ao doente na horizontal ou na vertical e o doente faz a equivalência entre a intensidade da sua dor e a classificação numérica.

Na Escala Qualitativa, solicita-se ao doente que classifique a intensidade da sua dor, de acordo com os seguintes adjetivos: "Sem Dor", "Dor Ligeira", "Dor Moderada", "Dor Intensa" ou "Dor Máxima". Com a Escala de Faces, o doente classifica a intensidade da sua dor de acordo com a mímica representada em cada face desenhada.

APOIO:

Bayer HealthCare